# Clinical Radiology

## Introduction

With the latest advancement in the field of education and technology these days, and in this modern era, unfortunately, our country has been faced with humorous problems.

One of the major problems we are faced in the medical field is improper diagnosis of different diseases due to lake of awareness.

Bases on all the above facts, I had to initiate writing this book entitled to " Clinical Radiology" which will basically help diagnose certain diseases.

The book mainly focuses on 13 chapters which are mention below:-

1) Overview and principles of diagnostic imaging.
2) Radiology contrast agents
3) International and invasive radiology.
4) Pulmonary imaging
5) Cardiac imaging
6) Breast imaging.
7) Abdominal radiographs
8) Gastro intestinal Imaging
9) Urinary track imaging
10) Obstetric and gynecologic imaging
11) Musculoskeletal imaging
12) Cranial imaging
13) Vertebral imaging

As it is the first book of the nature written by me on clinical Radiology, in Afghanistan in Pashto language, thus, it will capture interest of doctors, medical students in patients.

Further more, this book covers very interesting subjects which will attract readers who have special interest in medical accurate diagnosis of diseases.

On other hand, it is a matter of great happiness for all of us that after several decades of war, lots of medical institutes are functional in different

universities based in several provinces of Afghanistan now where thousands of students are accomplishing their higher studies in the field of medical and this is very important that these students have full command of Clinical Radiology and are able to diagnose diseases properly to help improve quality of treatment of patients in our beloved country.

**Author:**

Associate professor, **Dr. Ghulam Sakhi "Rahmanzai"** head of department of Radiology, medical Faculty, Nangarhar University, Nangarhar Afghanistan.

Introduction:

With the latest advancements in the fields of Education and Technology these days, and in this modern era, unfortunately, our country has been faced with numerous problems.

One of the major problems we are faced in Medical Field is improper diagnosis of different diseases due to lack of awareness.

Bases on all the above facts, I had to initiate writing this book entitled to “Imaging Radiology” which will basically help diagnose certain diseases through CT Scan (Computerized Tomography Scan).

This book mainly focuses on Chest, Bones, Gastor Instestinal System, Urinary Tracts and other various subjects.

As it is the first book of its nature written by me on Imaging Radiology, in Afghanistan in Pushto Language, thus, it will capture interest of Doctors, Medcial Students and Patients.

Furthermore, this book covers very interesting subjects which will attract readers who have special interest in medical related issues, especially accurate diagnosis of diseases.

On the other hand, it is a matter of great happiness for all of us that after several decades of war, lots of Medical Institutes are functional in different Universities based in several provinces of Afghanistan now where thousands of students are accomplishing their Higher Studies in the field of Medical and this is very important that these students have full command on CT Scan and are able to diagnose diseases properly to help improve quality of treatment of patients in our beloved country.

Author:

Associate Professor, Dr. Ghulam Sakhi Rahmanzai, Head of Department of Radiology, Medical Faculty, Nangarhar University, Nangarhar – Afghanistan.

# د سپېڅلي ښځنتن په سپېڅلي نامه

# تقـريظ

ټولو وطن والو خاصتاً هغه خلک چې د طب دڅانګې سره اړیکه لري او پدې برخه کي کار کوي ورته څرګنده ده چې په اوسنیو وختونوکي نړی د پرمختللي طبي تکنالوژي څخه برخمنه ده او دناروغیو په پیژندنه او درملنه کي تري کار اخلي . خاصتاً درادیولوژي په څانګه کي ډیر په زړه پوري ازمویني اوامکانات پیداکوي . دبده مرغه زمونږ جنګ ځپلي هیواد او د ډیرو اړینو اوضروري وسایلو د نشتوالي له کبله د هراړخیزو ستونځواو کړاوونو سره مخ دي نو دا ډیره ضروري بولم چې په هره برخه کي خاصتاً د طب په اړوند مسلکي خلک متې رابډوهي او ترخپلي وسي پوري د نوي او عصري زده کړو لپاره هڅه او هاندوکړي . دنیکه مرغه چې محترم پوهنوال داکتر غلام سخي رحمانزي دیو درسي کتاب د لیکلو په برخه کي اقدام کړی چې ځوان داکتران او د طب محصلین ورته ډیره زیاته اړتیا لري، ترڅو د یو شمیرناروغیو په تشخیص او پیژندنه کي ورسره څه ناڅه مرسته وشي . د داکتر رحمانزي لیکل شوي کتاب چې د کلینکي رادیولوژي ترعنوان لاندې چې په د یارلسو څپرکوکي لیکل شوي اوعبارت دي :

1. د تصویري تشخیص لپاره عمومي کتني او طریقې .
2. رادیوګرافیک کثیفه مواد
3. د مداخلوي او هجومي راد یوګرافي
4. ریبوي یا دسږاو تصویر
5. د زړه تصویر
6. د تیونو یا ثدیو تصویر
7. د ګیډې رادیوګرافي
8. دمعدي اوکولمو تصویر
9. د بولي لیارو تصویر
10. ولادي او نسائي تصویر
11. عضلي عظمي تصویر
12. د سر تصویر
13. د فقراتو تصویر

داراپورتني ټول څپرکي سره د ټولو کلیشو چې د ساده رادیو ګرافي ، **Ct scan** او **MRI** معلومات او څرګندوني ورسره مل دي ما په ډیرځیر او پاملرني سره ولوستل . په پوره توګه ویلی شم چې دا لیکنه زمونږ په وطن او خاصتاً د ننګرهار د پوهنتون دطب د پوهنځي د ځوان داکترانو او محصلینو لپاره ډیره په ازه پوري ده او دزیاتو ، روغتیاو په تشخیص کي ډیره ګټه تري ترلوته کیداي شي . او

که دخداي (ج) پيرزوينه او مرسته وشوه چي د پوهنتون په روغتون کي **CT Scan** او **MRI** امکانات پيدا شول زمونږ ځوان داکتران او محصلين به ورسره يوه اندازه بلدتيا او پيژندنه مخکي له مخکي ولري او که کله چي د لوړو زده کړو لپاره پرمختللو هيوادونو ته ځي هم به ئي يوه اندازه مشکلات حل شوي وي . داکتر رحمانزي ترخپلي وسي پوري هڅه کړي چي ليکنه او مطلب په ساده الفاظو ترسره شي او لوستونکي تري پوره گټه ترلاسه کړي . په همدي شان په مختلفو عکسونوکي د ناروغتياوو بدلون په ډيره څرگند او ښکاره ډول کتل کيږي چي د يوي خوا په اسانۍ سره ناروغي پيژندل کيږي او دبلي خوا په مختلفو ډولونو د ناروغي تصوير ښودل شوي چي په راتولونکي کي داړوند مسلک د کارکونکو لپاره اساتياوي مينځ ته راوړي .

زه په پاي کي نوموړي داکتر ته دي ستر کار سرته رسولو مبارکي وايم اوپه راتلونکي ئي د لوي خداي (ج) څخه د زياتو برياليتبونو هيله کوم

**پوهنوال داکتر عبدالاحد حميد**

**دطب پوهنځي د جراحۍ استاذ**

بسم الله الرحمن الرحیم

# د تصويري تشخيص لپاره عمومي کتنې او طريقې

## د مجهوله وړانګو په هکله تاريخي معلومات:

په 1895 کال کې پروفيسور konrad Roentgen wilhem : د Croockes په تيوب کې په تجربو مصروف وو او د فعاليت په وخت کې ورته ښکاره شوه چې يو شمېر مواد چې د تجربې په کوټه کې موجود وو لکه پلاتينو سيانور باريورم د فلورسانس ( fluorescence) په پېښه معروض شول. سربيره پر دې د فوتو ګرافي فلمونه چې په همدې کوټه کې موجود وو_ هغه هم ردي او له استفادې څخه ووتل. پروفسور رونټګن د دې پديدې څخه دې نتيجې ته ورسيد چې د کروکس د تيوب د فعاليت له کبله يو شمېر غير مريي شعاع پيدا کېږي چې د ځېنو موادو د فلورسانس سبب ګرځي او ځېنې فلمونه ردي کوي. پدې ډول مجهوله وړانګه (X-rays) يا Roentgen شعاع د لومړی ځل لپاره کشف شوه. وروسته له دې د دې شعاع په اړوند د مختلفو علماوو لخوا خاصتاً د طب د علم په برخه کې پلټنې وشوې او د دې خواص يې وڅيړل. په صنعت، د ناروغيو په تشخيص او درملنه يا تداوي کې يې ترې ګټه واخيسته.

د Roentgen د علمي شخصيت په احترام نوموړي شعاع د Roeutgen په نوم ياده شوه او ځينې وخت د راديولوژي علم د Roentgenology په نامه هم يادېږي.

## د راديوګرافي تعريف:

اکسری یا د رونتګن شعاع هغه الکترو مګناتيك تشعشع یا انرژی ده چې طول موج يې ډېر لنډ دی. دا منظره په ( fig 1.1) کې ښودل شوي ده. د لنډو لټيج او د زياتي انرژۍ د درلودلو له کبله په مختلفو موادو کې د زيات نفوذيه قدرت لرونکی ده.

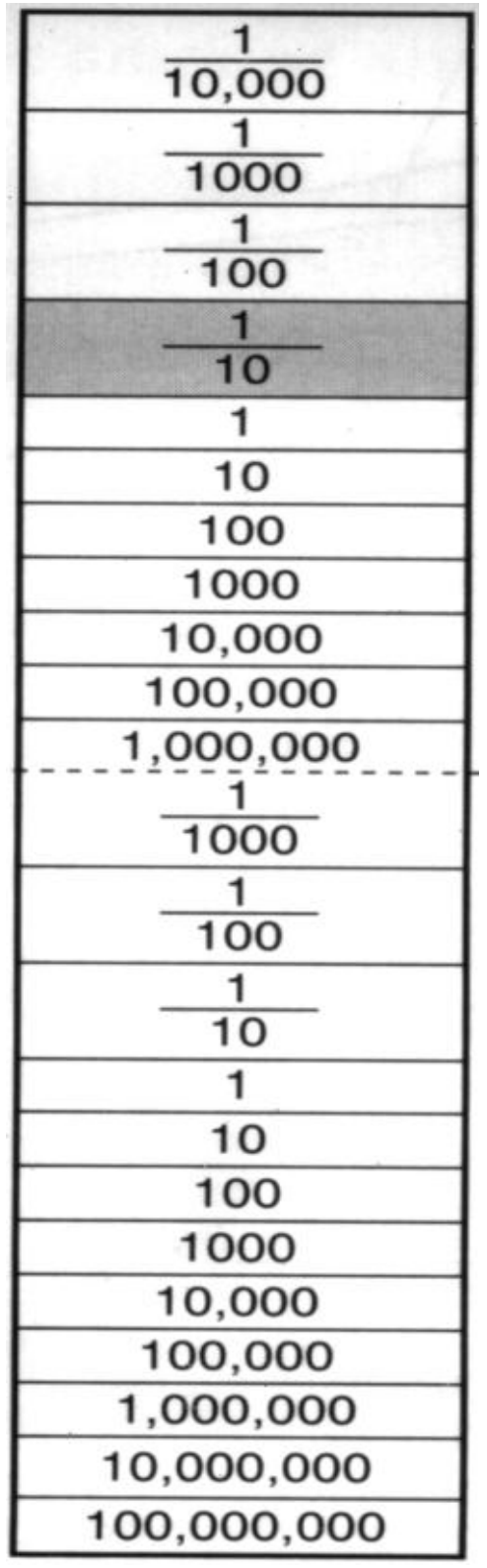


اکسری د هغه کوچنيو ذراتو یا د انرژی ټوټو څخه عبارت ده چې quanta یا فوتونونه يې بولي.فوټونونه د رڼا په سرعت حرکت کوي او د انرژي د هرفوتون په ذريعه چې په تشعشع کې موجود دي انتقال مومي. دا اندازه د الکترون په ولټونو کې صورت مومي.

اتوم هغه وخت ايونايز کېږي چې الکترون له لاسه ورکړي. هر يو فوټون تقريباً 15 او يا د دې څخه زياته انرژي د الکترون انرژي توليد وي چې د ايونايزيشن عمليه په اتومونو او ماليکولونو کې منځ ته راځي (ionizing (radiation) اکسريز،د ګاما وړانګو او نورو ټولو Ultraviolet کې د تشعشع ايونايز په همدې ډول پيدا کېږي.

# د X د شعاع جوړښت

اکسري په تشخیصي رادیولوژي کې استعمالیږي او په یوه خلا کې چې د دکتود او انواد تر منځ لوړ پوتانشیل فرق موجود وي منځ ته راځي الکترونونو ته دکتود څخه حرکت ورکول کیږي (Filament)دا عملیه د اکسری په تیوب کې صورت مومي او په زیاته اندازه لوړ حرارت منځ ته راځي. الکترونونه دکتود څخه دانود خواته حرکت کوي. په زیاته اندازه انرژي منځ ته راځي او کله چې د tungsten په واسطه سریع الکترونونو ته توقف ورکړل شي نو د اکسري تولید صورت مومي. پدې عملیه کې 25,000 volts (125kv) استعمالیږي.

# د تصویرونو جوړښت

داکسري په واسطه تصویرونه د هغه موادو د ساختمان پورې اړه لري چې شعاع ورڅخه تیریږي. همدارنګه دا موضوع د شعاع په جذب او انتشار پورې هم اړه لري. په عمومي توګه د موادو کثافت د ګرام په نمبر په یو کیوبیك سانتي متر کې اټکل کیږي په (Fig 1.2) کې ښودل شوي. په همدې شان امتصاص هم د ساختمان د اتومیك نمبر پورې اړه لري.

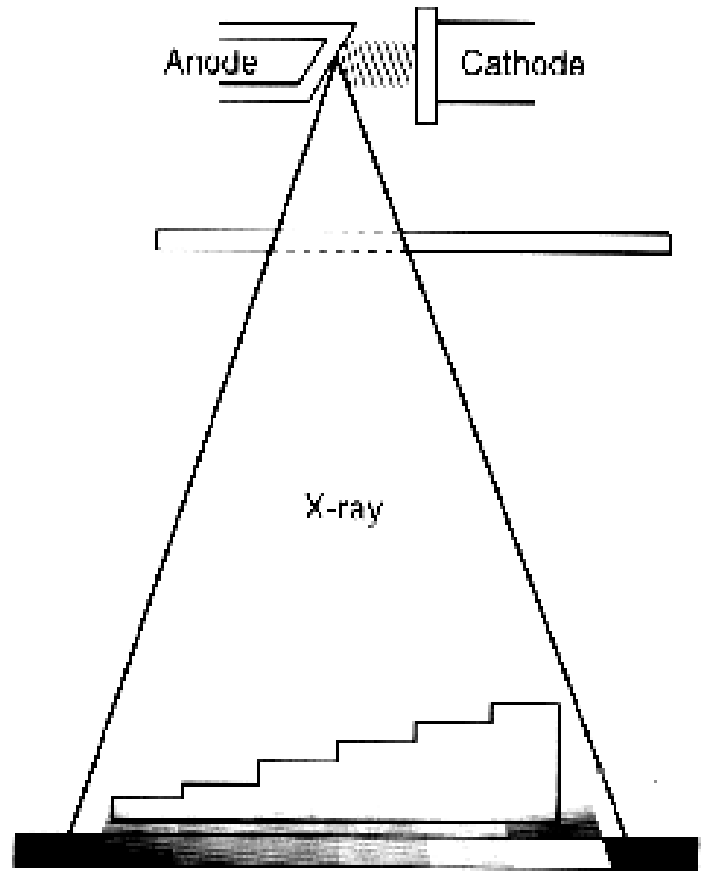


دا ډیره مهمه ده چې د دوو کثافتونو تر منځ توپیر وکړل شي. دا موضوع د رادیولوجیست او د هغې د همکارانو سره د مناقشي وړ ده. د کثافتونو څخه په دوو ډولو یادونه شوي چې یو یې عبارت د فزیکي او بل یې عبارت د رادیوګرافیك کثافت څخه دي. د فزیکي کثافت ځینې یادونه شوی او رادیو ګرافیك کثافت د فلم د تور والی

درجي خواته عطف کېږي د مادي راديو ګرافيك کثافت د هغې د فزيکي کثافت پورې اړه لري. هغه ساختمانونه چې د لوړ فزيکي کثافت لرونکي وي نو په کمه اندازه راديو دنستي (Raedio-densily) او د برعکس حالت لرونکي وي. هغه ساختمانونه چې د فلم پر مخ زيات توروالی ښکاره کوي هغې ته lucent وايې.

په عمومي توګه څلور ډوله راديوګرافيك کثافتونه موجود دي چې عبارت دي د ګاز (هوا)، شحم، اوبه او هډوکي (Metal) د راديوګرافي د پاڼې پر مخ په تور، خړ تور (grey) ، خړ او سپين ډول د کتنی وړ وي.

# د کثیفه موادو په واسطه ازموینې

د ساده رادیوګرافي په واسطه د عضویت د ساختمانو په اړوند پوره
معلومات تر لاسه کیدای نه شي لکه زړه، سږي او د هډوکو ساختمان چې د
مجاورو برخو سره توپیر شي. د دې د ښه توپیر لپاره یو د کثیفه موادو څخه
استفاده کېږي. په پخوانیو وختونو کې د کثیفه موادو څخه په زیاته اندازه
کار اخیستل کېده او د دې لپاره چې د ګیډې او داخل قحفي، کتلې
وپیژندل شي دا ازمویني یې اجرا کولې او د کثیفه مواود په واسطه کیدای
شي چې دې غړو ته کثافت ورکړي او د کتلو موقعیت او اندازه وټاکل شي.
اوس CT او MRI دا ازمویني منسوخ کړي دي او په زیاته اندازه د کثیفه
موادو څخه په هضمي جهاز، بولی طرق او وعائي برخو کې استفاده کېږي.
په هضمي جهاز کې د باریوم څنې استفاده کوي چې د مایع په شکل په
څانګړې ډول او یا یې د هوا او اوبو سره یوځای تطبیق کړي. همدارنګه
کیدای شي چې د کاربن دای اوکساید د ګاز څینې هم استفاده وشي.
Urogrophy هغه ازموینه ده چې د بولي طُرق د مطالعي لپاره
استعمالیږي. هغه کثیفه مواد چې پدې برخه کې د استعمال وړ دي عبارت
په اوبو کې منحل د Diatozioc یا Iothalamic اسید یا غیر ایونیك مواد
(Iopamidol, Iohexol) مالګي دي، د دې لپاره معمول نوم عبارت د داخل
وریدي یوګرام (IVU) دي او پخوا د IVP په نوم هم یادیده.
Angiography عبارت د اوعیو د سیستم د مطالعي څخه ده. په اوبو کې
منحل مواد چې د یوګرافي لپاره استعمالیږي هم ترې کار اخیستل کېږي
او کېدای شي چې د شریان او ورید په داخل کې ذرق کړل شي.

Sinogram (Fistulogram) دا عبارت د هغه عمليی څخه ده چې کثيفه مواد د عضويت په غير نورمال سينوس کي تطبيق شي. په اوبو کې منحل مواد د دې مقصد لپاره ذرق کېږي. Sialogrophy عبارت د ترشحي غدواتو د مطالعې څخه ده او په شکمنو ناروغانو کې ترې کار اخيستل کېږي تر څو د ترشحي غدواتو تومورونه او د قنات انسدادونه سره توپير شي. د دې مقصد لپاره په شحم کې منحل کثيفه مواد استعمالوي Iodinated (popy seed iol) دا په قنات کې ذرق او کنولا تطبيق کېږي. اوس د دې ازموينې ځای CT نيولای دی. هغه ناروغيتاوي چې د فقراتو په

1.5 شکل کې د PACS لوستونکي ښکاري.
A -تشخيص ډاډ راديو لوژي په ديپارتمنت کې
B - ورسره ملګري په دفتر کې ښودل شوي دي.

کانال کې پيدا کېږي د Myelography په واسطه تشخيص کېږي. زيات استطباب يې د نخاع شوکي يا د عصبي ريشي د فشاري حالت څخه عبارت دی.
همدارنګه د Nucleus pulposus فتق په فقراتو کې هم په زياته اندازه منځ

ته راځي چې د دې ازموینې په واسطه پیژندل کېدای شي. میالوګرافي پدې ډول اجرا کې کېږي چې ستنه د قطنی فقراتو د Spimous Processes په برخه کې داخله او د Arachnoid لاندینی برخې ته رسول کېږي، او د دې ترڅنګ Cisterna Magna ( x ) راویستل کېږي تر څو په نخاعي کانال کې پوره ترل کېدل یا Block منځ ته راشي دا ضروري ده چې کثیفه مواد د افت څخه پورته ذرق شي. پدې وخت کې نخاعي مایع د ازموینې لپاره اخیستل کېږي. غیر ایونیك، ایودین شوی، په اوبو کې منحل مواد د فلور سکوپي د کنترول لاندې په مختلفو اندازو ذرق او ناروغ ته د مطالعي لپاره وضعیت ورکول کېږي.

(1.13 شکل) د هغه ناروغ میالوګرام ښکاره کوي چې په قطنی فقراتو کې

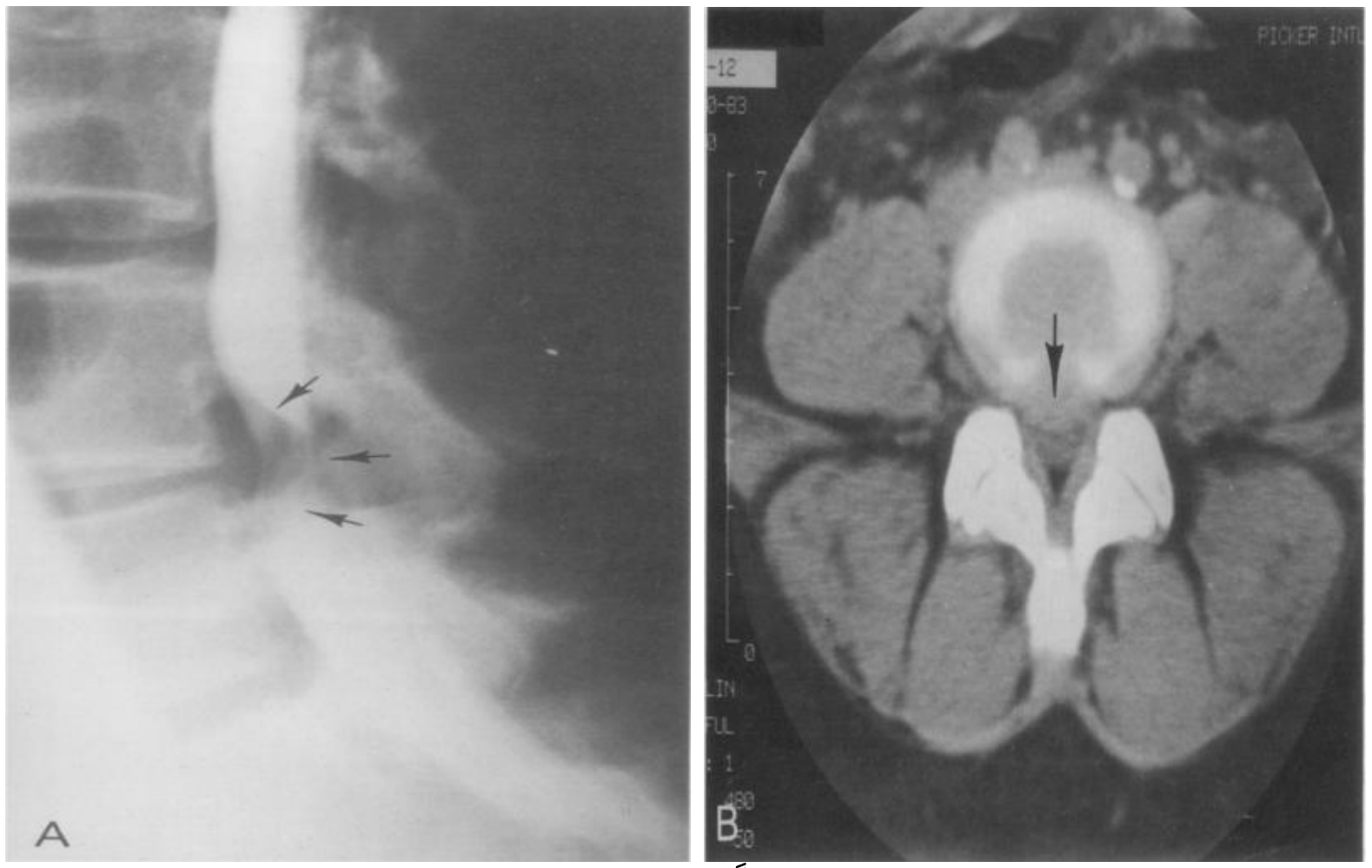


فتقي ډسك لري میالوګرافي اکثراً د CT سره یوځای اجرا کېږي.د MRI د پرمختګ سره اوس د میالوګرام په اجرا کې کمښت منځ ته راغلی دی.

# COMPUTED TOMOGRAPHY

په عمومي توګه د بې هډوکو غړو د تشریح او څرنګوالی په اړوند چې په بدن کې دي لکه زړه، پښتورګي، ینه، توری او پانقراص یو شانته رادیوګرافیك کثافت خواته فکر کوي. سره له دې چې دا نسجونه د کیمیاوي جوړښت له نظره سره توپیر لري خو د کمپیوټري تخنیکونو د اضافه کېدو څخه دا ممکنه ده چې د دوی تفاوتونه او توپیرونه سره وکړای شو، ښکاره یې کړو او مختلف خیالونه خاکي (gray) یا رنګه یې وپیژنو چې دا د CT بنسټ جوړوي.

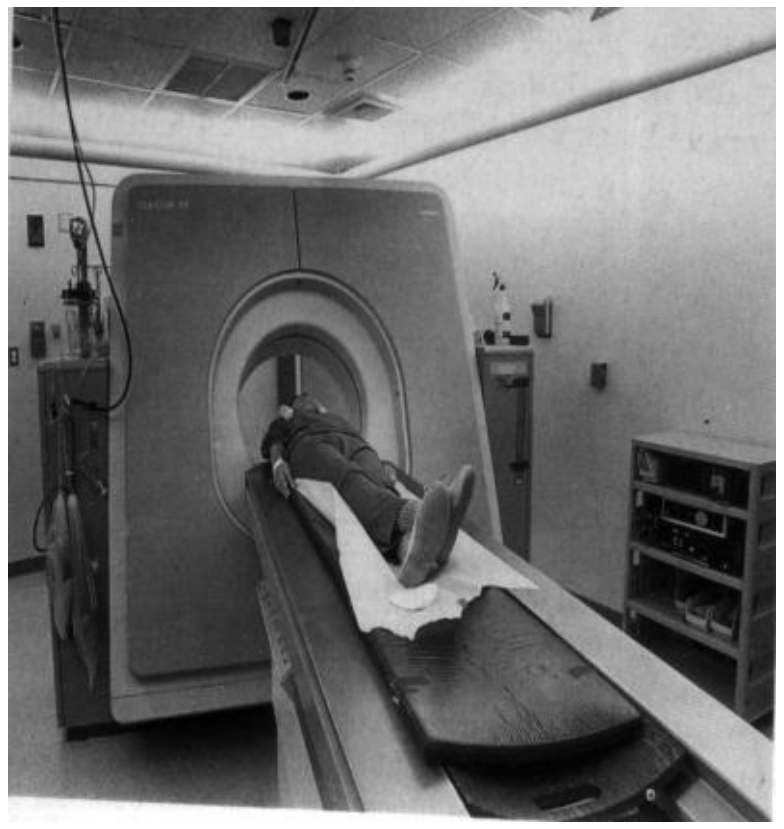

په CT (Fig l.14; see fig 1 .10) د اکسري شعاع او detector سیستم په 360° درجو کې مطلوبه قسمت تشعشع او اندازه کوي. د ډیټیکتور سیستم د تشعشع شدت او د هغې د تېرېدو څخه معلومات ورکوي. د دې اندازي څخه چې معلومات تر لاسه کېږي کمپیوټر یې څېړي یعنې انالایزس کوي یې او په مختلفو ډولونو خالی خیالونه (CT number) د مختلفو ساختمانو څخه جوړوي چې دا د امتصاص او تخفیف څخه نماینده ګي کوي. کمپیوټر د دې اندازو څخه یو هندسي تصویر یا نقشه جوړوي.

د تشخیص دا سیستم په 1970 کې منځ ته راغی او د خیالونو د اندازي محاسبوي شکل یې په 1917 کې وښودل شو.

په ننني کمپیوټري سیستم کې اخیرنی بدلون عبارت helical یا Spiral تخنیك څخه دی. پدې وصفي کمپیوټري مطالعه کې (د مقطع او بې له مقطع څخه) د متعددو مجاور برخو خیالونه په لاس راوړلی شو چې د دې جوړښت خیال د یوې حلقې ډوډۍ سره ورته والی لري. (Fig l.15) په spiral یا فنري CT کې معلومات پدې ډول لاس ته راځي چې زیاتې مقطع

د منې سره ورته والی لري او په فنري ډول د برش په بڼه وي. (fig 1.15). د دې ډول تکنالوژي د استعمال په صورت کې بنائی خيالونه په چټکۍ سره پيدا شي او هغه برخه چې د مطالعې لاندې نيول شوی ده په هر ملي متر مربع کې معلومات حاصل کړي. اوس دا د دې امکانات پيدا کوي چې په سينه او يا د ګيډې په دننه کې په هر 20 ثانيو او يا د دې

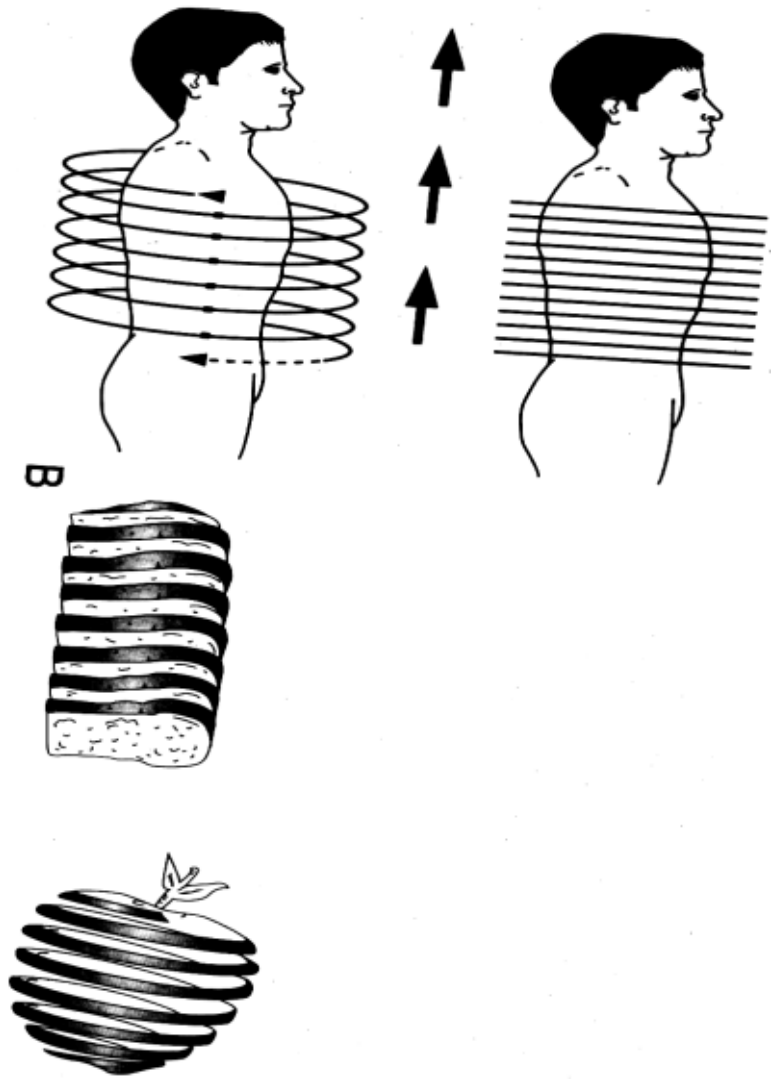


په 1.15 شکل کې ترسيمي CT د spiral CT په مقابل کې ښودل شوي.
A) – پدې ميتود کې د ترسيمي CT په اړوند معلومات ورکړل شوی دی (top).
ښکاره شوی. په spiral CT کې (لانديني) بې معلوماتو ته ادامه ورکړل شوي.
ځانګړي ليکي
ا فقي وکتورونه د ناروغ خط السير ښکاره کوي چې د حائيل ساختمان يا gantry څخه تيريږي.
B – پدې برخه کې د ترسيمي او spiral CT تر منځ توپير شويدی، ترسيمي CT په ځانګړي ډول هره ليکه ښکاره کوي. چې په کينه خوا کې د ډوډۍ په څېر خيال څرګند وي.
spiral CT معلومات زياتوي او لکه د منې په څېر خيال څرګندوي او په ښې خوا کې ښکاري.

ځخه کم وخت کې تصویر پیدا کړو. دې لپاره چې Artifact ځخه مخنیوی وشي دا ضروري ده چې ساه بنده وساتل شي. د دې سرعت په واسطه دا ممکنه ده چې په چټکۍ سره په ناروغانو کې په زیات شمېر سریع پلانونه او 3-Dreconstruction تصویرونه منځ ته راشي (Fig l .16)

په 1.16 شکل کې د spiral CAT قابلیت په هغه ناروغ کې ښکاره شوی چې په دریو پلانونو کې د کسر لورنکی دی.

A- د قدرتي رادیوګرافي په واسطه د قصبي هډوکی په ښکتنۍ برخه کې درې فیزس سره کسر موجود دی (اوږد وکتور) جس د جنبي فیزس ځخه جلا شویدی (لنډ وکتور) 8 – د جنبي رادیوګرافي په واسطه د کسر محتویات ښکاره شوي دي.

C – د محوري تصویر په واسطه په حلقوي توګه د قصبې د هډوکې په خلفي څنډه کې کسر ځرګند شوی.

D- محوري تصویر د قصبي هډوکي په برخه کې درزي محتویات ځرګندوي. د دې توپیر د C شکل سره ښکاره شوي دی.

E – په حلقوي یا پورتنۍ برخه کې د توموګرافیك ازموینې په واسطه د رېي فیز په برخې کې درزي کسر ځرګند شوی دی.(اوږد وکتور) چې د فیزیل برخه یې جنبي خوا ته بې ځایه کړی ده (لنډ وکتور).

F – په سهمي توموګرافيك منظره کې د قصبي د هډوکي په خلفي برخه کې کسر ښکاره شوی.

Cc او H کې په D- 3 منظره کې مختلف محتويات د کسر ښکاره شوي دي.

دا معلومات د CT سيستومونو په واسطه د تلويزيون په سکرين باندې ښکاره يا چاپ کيدای شي.(cathode ray tube CRT) او هم په مقناطيسي ټايپ يا ډسك باندې ريکارد شي. کله چې معلومات ريکارد شي نو بيا دا ممکنه ده چې د کتنې لپاره يې اندازې او يا کثافت ته تغير ورکړل شي fig) (l.17 هغه معلومات چې د CRT په واسطه لاس ته راغلی دی کېدای شي چې د اکسری فلم ته انتقال اود هغې کمرې سره وصل شي چې زيات شکلونه ولري او Digital يا رقمی سيستم ولري لکه PACS يا teleradiology .

د دې لپاره چې د زياتو احشاوو يا اوعيو نيو پلازمونه څرګند شي نو کثيفه مواد په وريد کې ذرق کېږي. دا کثيفه مواد لکه څرنګه چې ديوروګرافي او انجيوګرافي لپاره استعماليده دلته هم په هماغه شان استعمالېږي.

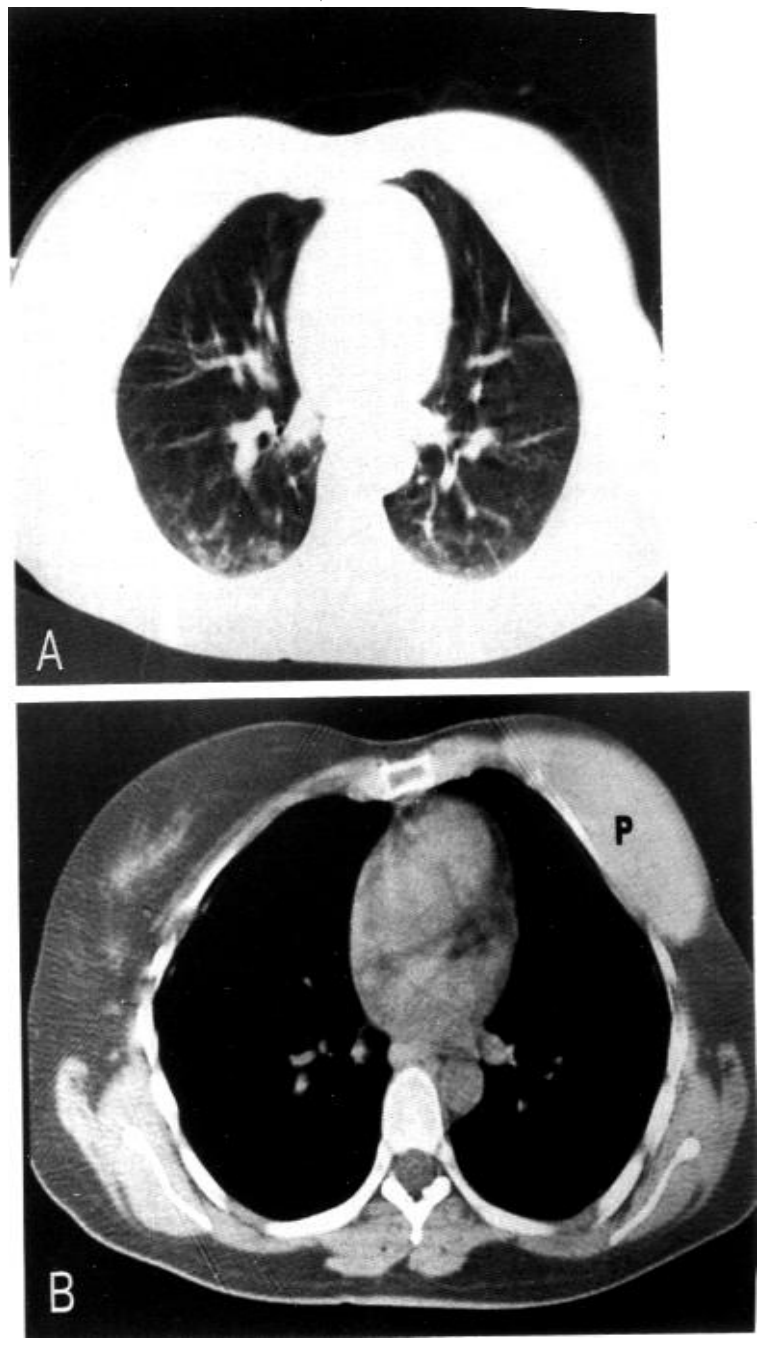

په 1.17 شکل کې د window د بدلون اغېزه په موقعیتونو ښودل شوي ده.
A – په دې برخه کې د هغه ناروغ سینه ښودل شوي ده چې د window په واسطه سرېې ټاکل شوي دي.
B – په همدې ناروغ کې د رخوه اقسامو څخه windows ټاکل شوي چې توپیر یې کیدای شي.
A – کې په کینه خوا کې د ثديي Prosthesis (P) اجرا شوي.

د قحفي Scaning څخه په هغه ناروغانو کې کار اخیستل کېږي چې په مختلفو اندازو عصبي یا نورولوژي نښې ولري. د دې مطالعاتو په واسطه په ډېره ښه توګه د دماغ د تومورونو (لومړني یا متاستاتیك) موقعیت ټاکل کېدای شي همدارنګه د هغه ناروغانو تشخیص او پیژندنه هم په غوره توګه کېږي چې په عاجل ډول ورته داخل دماغي هیمورژ او یا د دورا' لاندې هیماتوم پیدا شوي وي. په 1.18 شکل کې د هغه ناروغ سکن ښکاره کېږي چې په Meningioma اخته دی. دا توموري برخه د دماغ د نورمال نسج څخه په ښه توګه توپیرکیدای شي.

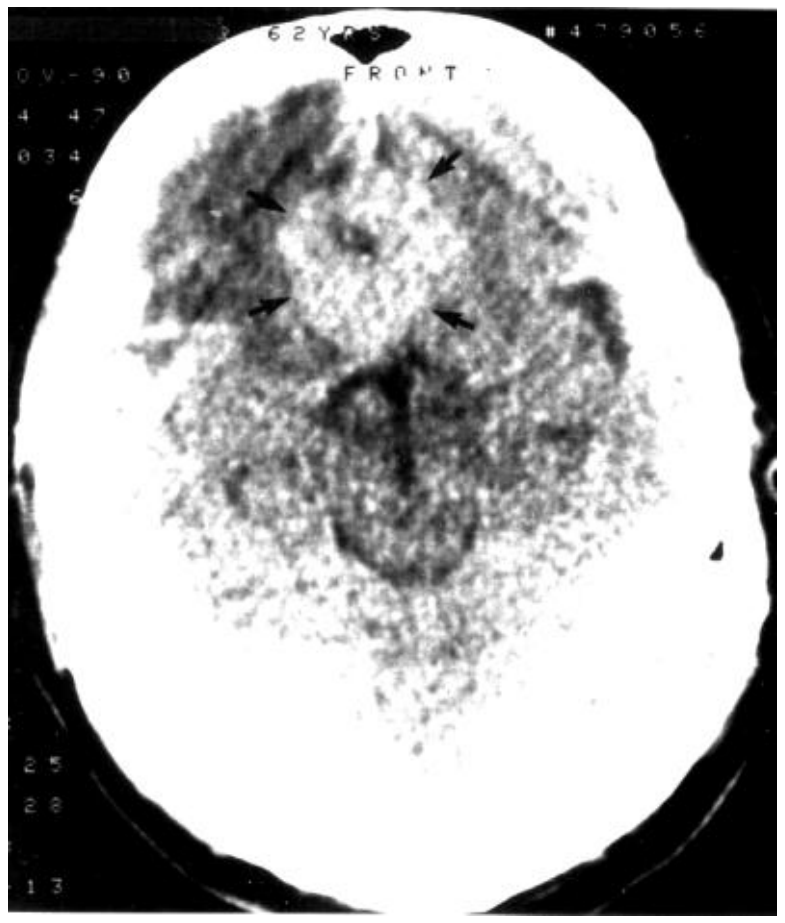

په 1.18 شکل کې meningioma ښکاره شوی ده.
د قحفي CT په واسطه په قدامي یا frontal برخه کې لیکه څرګنده شوي (وکتورونه)

# NUCLEAR IMAGING

هستوي طب معمولاً په دوو برخو ویشل شوی دی چې یو یې هستوي تصویر (Radiology) او بل د لابراتواري تشریح یا انالایزس څخه عبارت دی. هغه رادیولوجیست چې د تشخیص سره سرو کار لري نو تصویري منظري ته ارزښت ورکوي. د ایزوتوپ استعمال د لابراتواري مقصدونو لپاره صورت مومي چې فزیولوژیك وظیفو باندې څیړنه نه کوي، دا هم باید ووایو چې لابراتواري مطالعات د تصویري منظرو سره ورته او مساوي ارزښت لري. د هستوي تصویر پرنسیپونه د عضویت د مختلفو غړو د انتخابي اخذي پورې اړه لري. غوره ایزوتوپ چې باید توصیه شي عبارت د هغه څخه دی چې په کم دوز تطبیق شي، غیر شحمي وي، او د لنډ Haff-life لرونکیوي- په اوسني وخت کې technetium99 غوره مواد دي.

MAGNETIC RESONANCE IMAGING

MR تصویر غیر تهاجمي تخنیك دی چې ایونایز شوی تشعشع په کې نه استعمالېږي. د یوې غیر مشخصي اندازي څخه کار اخلي چې طبي تصویر بې له صحي خطر څخه منځ ته راځي. د MR تصویر بنسټ د Bloch او Purcell لخوا تشریح شویدی او په تجربوي ډول د موادو د کیمیاوي خاصیت پورې د مالیکول په سطح کې مربوطه دی. د دوی د کار نتیجه کې په 1962 کې د نوبل د جایزي وړ وبلل شول. Dumadian په 1971 کې د MR استعمال د تصویر لپاره تعقیب کړ.

د کمپیوټر تصویري پرمختګ په ترتیب سره د CT د سرعت سبب شو او د TR انکشاف طبي تشخیص منځ ته راوړ.

په MR کې (PF)Pulsed Rodio frequency شعاع شته والی په لوړه اندازه مقناطسي ساحه تولیدوي چې په نتیجه کې د عضویت په هر پلان کې په غوره ډول تصویرونه پیدا کېږي. د هر اتوم هسته د یو شمېر نوکلیونز (پروتون او نیوترون) سره یوځای کېږي چې سګنال سره را ټول او یوه قوي مقناطیسي ساحه جوړوي. که چېرې د وصفي RF سګنال څخه په تیوب کې کار واخیستل شي او د مطالعي لاندې برخه کې تطبیق شي. د هغې ارتباط د خارجي مقناطسي ساحي سره بدلون مومي او د دوی Radio Signal ته

1.19شکل په ناروغ کې د دورا څخه لاندې هماتوم څرګندوي. چې د تومور

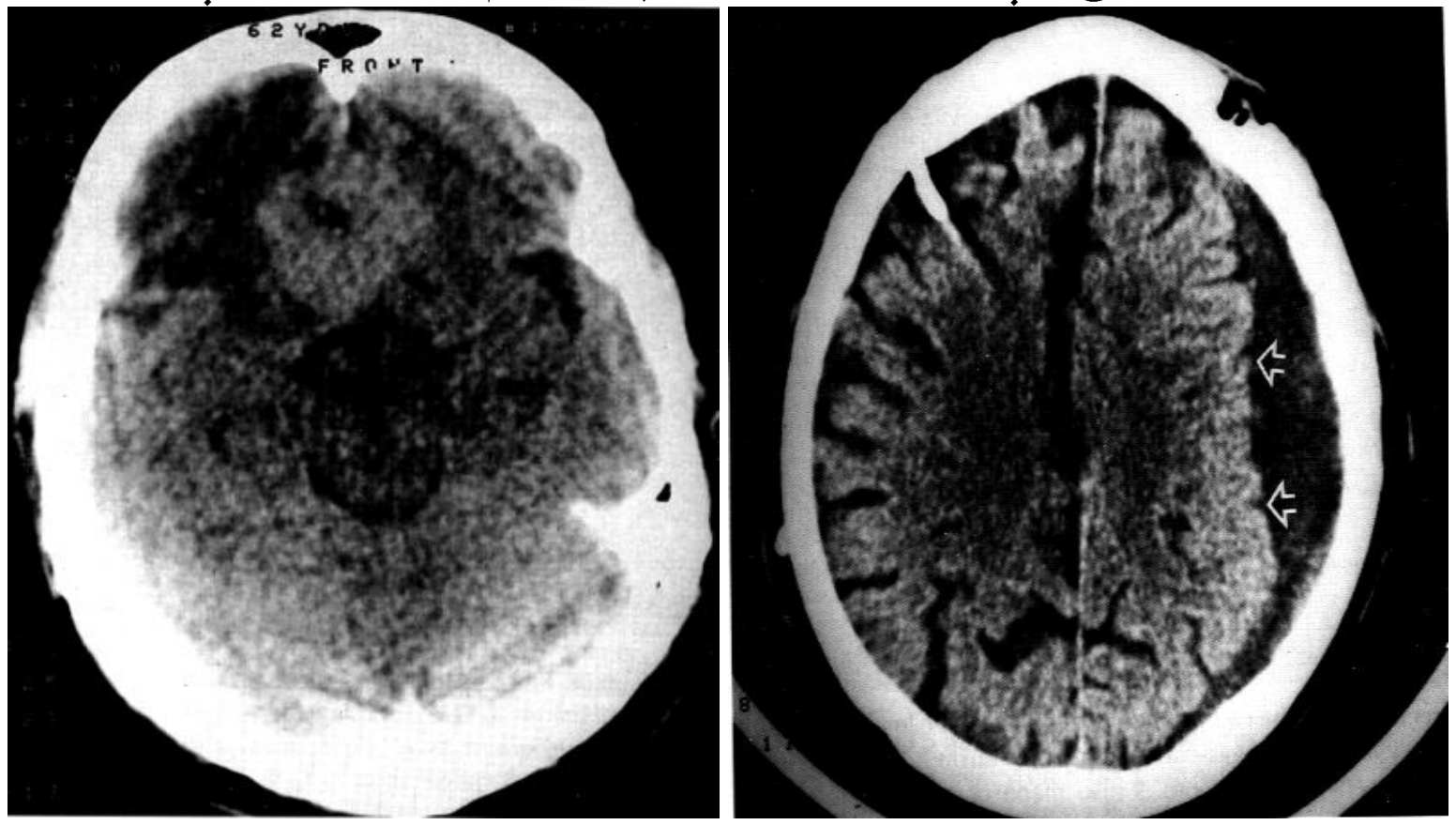

په 1.19 شکل کې په کیڼه خوا کې subdural hematoma ښکاره شوي.

د دماغ نسج په چپه خوا کې د هیماتوم په واسطه چې کم کثافت لري د فشار لاندې راغلي دي (وکتورونه) او په نتیجه کې یې د دماغ یوه پرخه د فشار په نتیجه کې له منځه وړې ده. دښې خوا سره دې توپیر شي

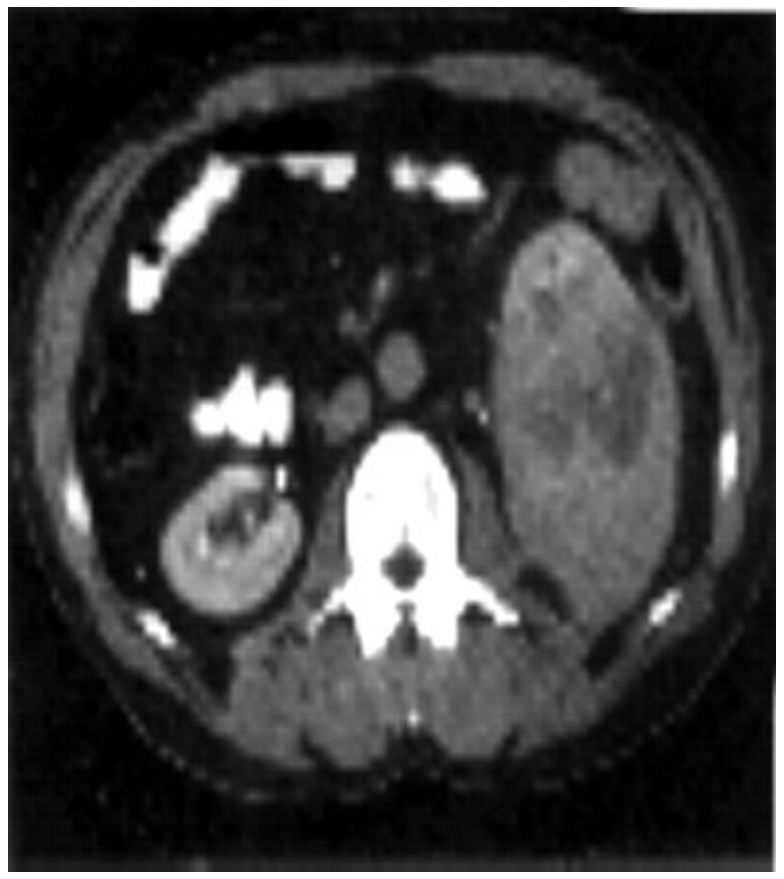

په واسطه د دماغ په نورمال نسج فشار وارد شوي.

(Fig 1.20) شکل کې حاشیوي نیوپلازمونه لیدل کیږي.

په 1.20 شکل کې د ګیډې د CT په واسطه د کیڼ پښتورګي د کرښو خیال څرګند شوی.

هغه بدلون چې په دې پښتورګي کې ښکاره کیږيسبب یې دا وي چې نورمال برانشیم یې له منځه تللی وي د ښې خوا سره دې توپیر کړل شي.

مهاجرت کوي. دا د هماغه انرژي لرونکي وي چې په لومړنې یا اساسي حالت کې درلوده او ورڅخه جلا کېږي (Fig 1.28) . دا سګنال وروسته

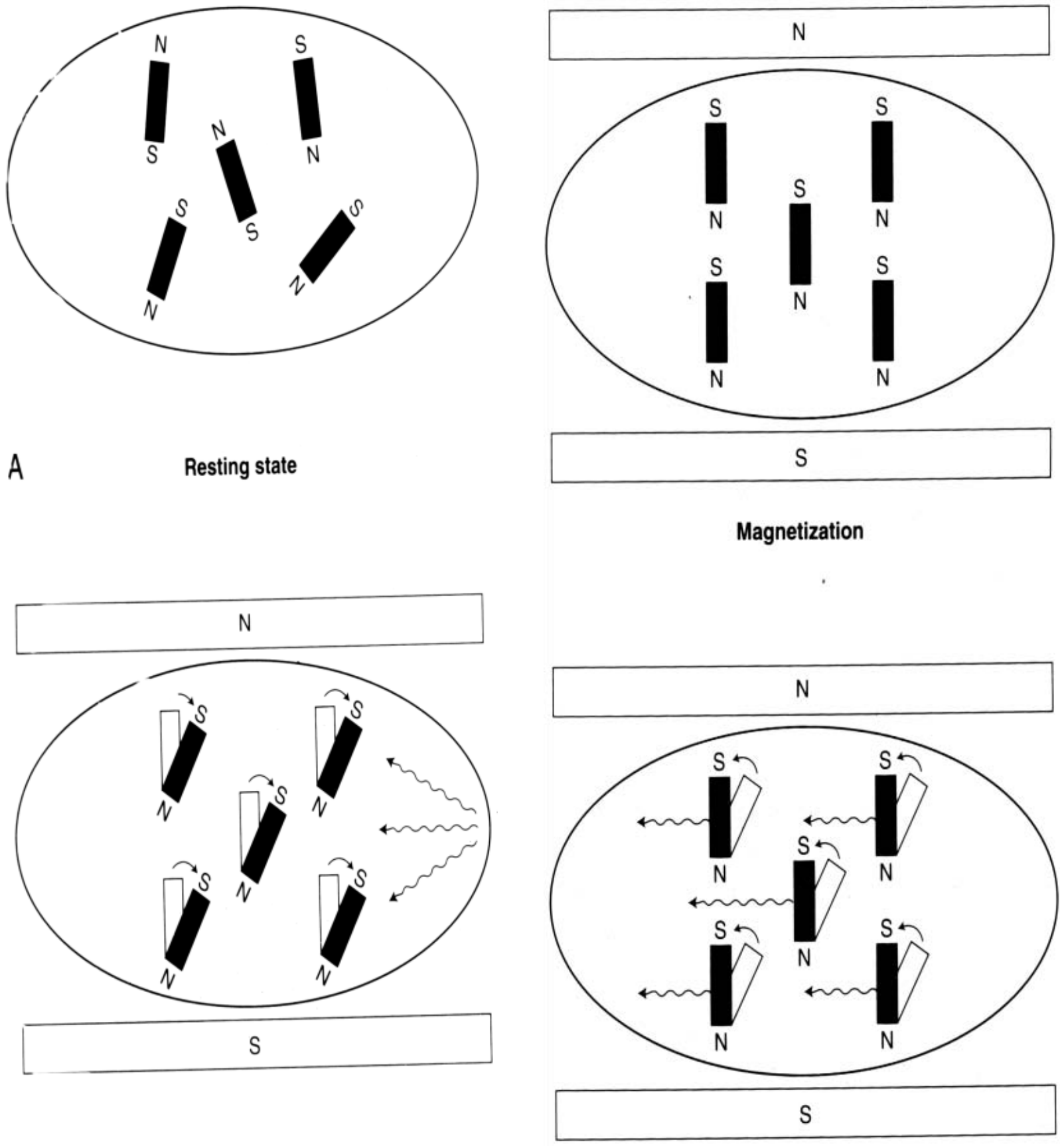


لدې کولای شي ریکارد شي چې دا د MR تصویر بنسټ جوړوي همدارنګه کېدای شي چې زیاتې هستې د _ MR د تصویر لپاره استعمال شي چې ډېر معمول یې د هایدروجن څخه عبارت دی.
MR د دې قابلیت لري چې ساختمانونه په مستعرض یا محوري ډول بیځایه کړي لکه د CT په څېر په همدې شان MR اضافي ګټه هم لري چې حقیقي تصویرونه په هر پلان کې منځ ته راوړي. همدارنګه د MR په واسطه

په مختلفو انساجو کې پتالوژيك بدلونونه په ډېره غوره توګه معلوميداى شي. د MR تصوير د MRRF قوت يا شدت چې سمپل ته رسېږي منعکس کوي، د سګنل شدت د څو فکتورونو پورې اړه لري لکه د هايدروجن کثافت او د دوو مقناطيسي وختونو استرخاً (T 1 and T 2) . د هايدروجن کثافت زيات غليظه (Bright) وي هغه انساج چې په کمه اندازه هايدروجن لري لکه د هډوکي کورټکس، دوراني وينه او په سږو کې هوا. نو د MR سګنل په کمه اندازه او يا نه توليدوي لدې کبله يې خيال يا تصوير تور وي. هغه نسجونه چې په زياته اندازه د هايدروجن لرونکي وي لکه شحم نو د سګنل شدت يې زيات وي لدې کبله سپين تصوير ورکوي.

د MR ، T1 او T2 د مفصلي تشريح څخه د دې د فزيك په اړوند معلومات تر لاسه شو.

په همدې شان د دې موضوع په هکله Stark او Bradley هم ډېر په زړه پورې معلومات ورکړي دي. چې د کيمياوي او فزيکي محور په شاوخوا څرخي، T1 عبارت د هستى د شمېرنې څخه ده چې په مقناطيسي ساحه کې وروسته د RF د تنبه څخه منځ ته راځي، T2 د هغه د اندازې څخه عبارت ده RF سګنل په هسته کې وروسته د RF اختلال څخه کمښت ومومي.

# تشخيصي التراسوند

# (DIAGNOSTIC ULTRASOUND)

تشخيصي التراسوند عبارت د غير تهاجمي تصويري تخنيك څخه دی چې صوتي انرژي ده او د فرنكوسي اندازه يې (1-10MHZ) (c 1,000,000 څخه تر 10,000,000 cops) ده دا د نورمال انسان د غوږ څخه 20 څخه تر HZ 20,000 پورې زياته ده.

التراسوند غير ايونيك انرژي ده، چې په حامله وو ښځو او ماشومانو کې بې خطره ده.

ايكوز يا د التراسوند د شعاع انعكاس په انساجو كې په مختلفو ډولو دي. د داخلي كتلو د اندازي، منظري او د ننني ساختمان څخه معلومات وركوي. د التراسوند موجې د هوا رخوه اقسامو او د هډوكو پواسطه منعكس كېږي لدې كبله يې استعمال په سينه د عضلي عضمی ساختمانونو كې محدود دی.(Fig 1.37) د التراسوند د ماشين څخه ښودنه كوي.

په عصري او مودرن التراسوند كې د استعمال مواد عبارت د real time, تصوير څخه دي. چې د التراسوند د Transducer په واسطه لېږل كېږي او د انساجو په واسطه يې انعكاس صورت

په 1.37 شكل كې د التراسوند ماشين ښودل شوی دی.

مومي چې تصوير يې د کتنې وړ دی. Transducer امواج ساتي او رسوي يې او هم راستني شوي موجي يوځای کوي چې د کتنې وړ تصوير صورت مومي.

Real time التراسوند حرکي حالت څرګندولای شي لکه جنين چې په رحم کې وي

(Fig 1.38) او په همدې شان

د ابهر

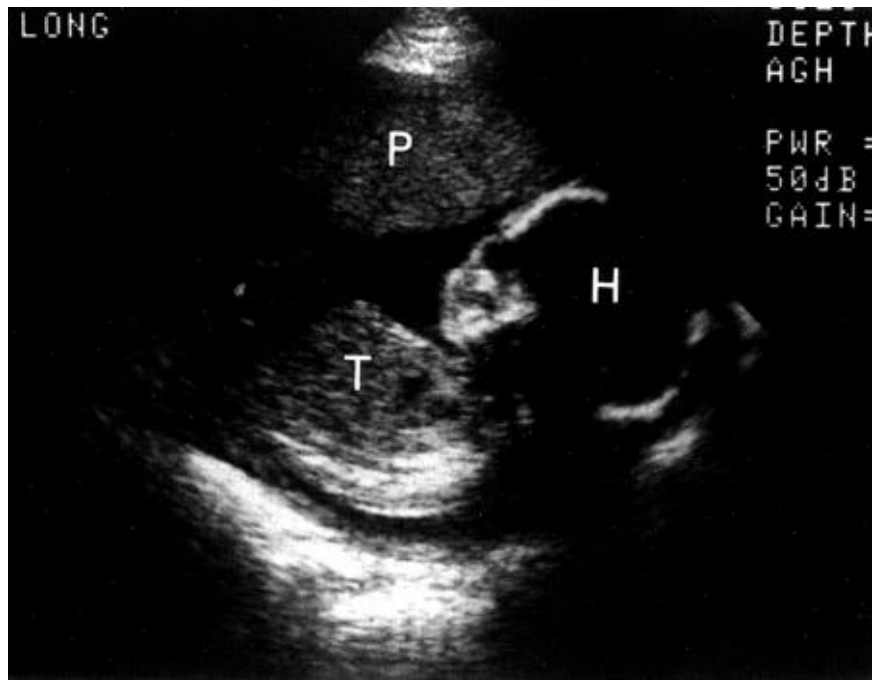


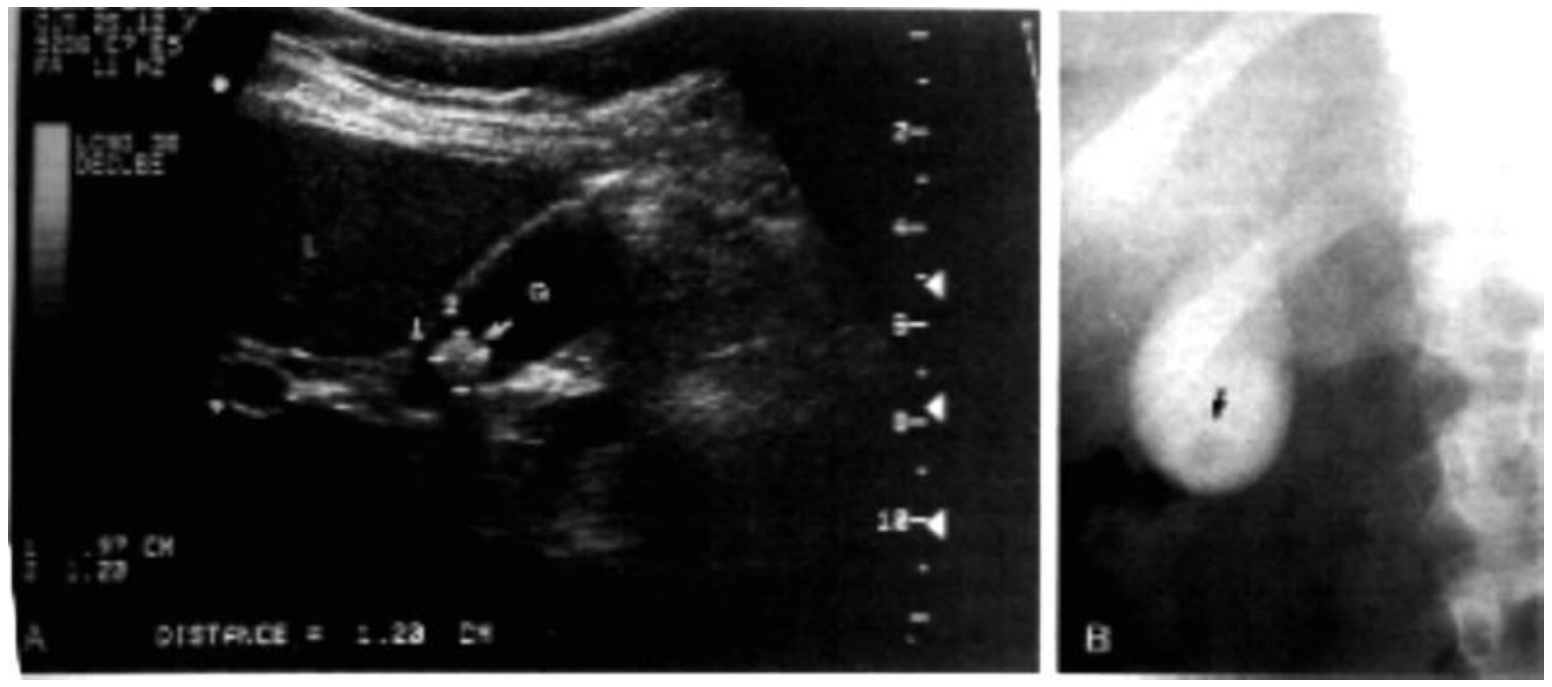


په 1.18 شکل کې د رحم التراسوند اجرا شوی او د دوه ويشتو (22) اونيو جنين ښکاره کوي.

پلاسنتا (p)، د جنين سر (H) او جسم يا تنه په (T) ښودل شوي. التراسوند په ولاديکې لومړنی تشخيصي ارزښت لري.

نبضان هم ښکاره کوي. د دې ترځنګ د جسم برخې هم څرګندوي (Fig 1.39).

په 1.39 شکل کې د صفرا د کڅوړې د ډبرو خيال څرګند شوی.

A - د التراسوند ازموينې په واسطه په طولاني پلان کې ډېره ښکاره شوي چې اندازه يې 0,97 X 1.20 Gm ده (وکتور). او د صفرا په کڅوړه کې يې ځای نيولای دی (G)، ينه L يا ځګر د صفرا د کڅوړې د پاسه خيال څرګند کړی.
B- د خولې له لارې د صفرا د کڅوړې راديوګرافي په همدې ناروغ کې په تور ډول د تيږې خيال ښکاره کړی (وکتور).

د Doppler التراسوند په واسطه د اوعيو په اړوند معلومات تر لاسه کېږي.
د دې تخنيك په وسيله د مايع سرعت د وينې په رګونو کې هم اندازه کېدای شي او شرياني تضيق لپاره هم پلټنه کېدای شي. چې زياتره په Carotid شريانو کې عموميت لري
(Fig 1.40). همدارنګه په وريدي سيستم کې د ترومبوزيس په هکله معلومات تر لاسه کيدای شي. التراسوند يوه غوره وسيله ده چې د هغې په مرسته د مايع راويستل او د بيوپسي اجرا په چټکۍ سره د تکړه متخصيص په واسطه اجرا کېږي.
د حرکت طريقه (M-Mody) کې هم د التراسوند څخه کار اخيستل کېږي

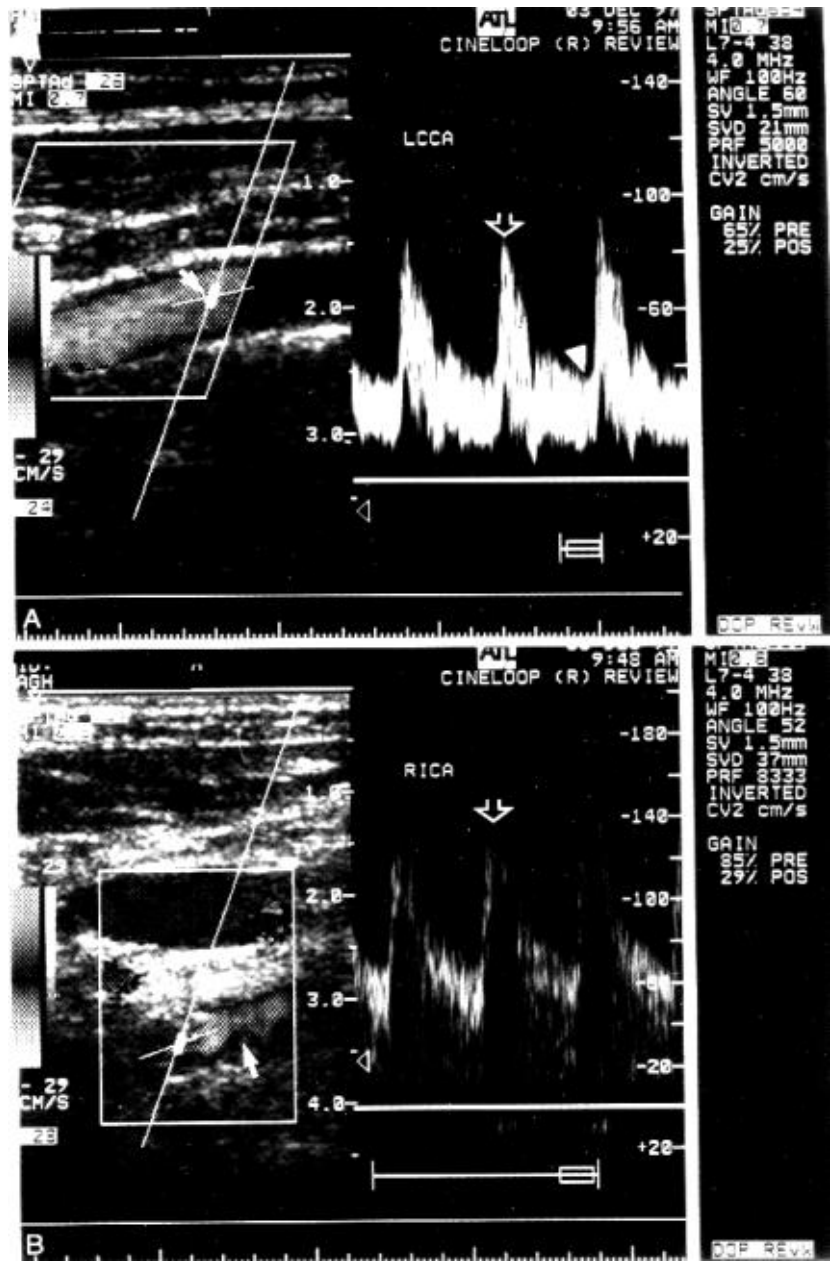


چې په دې صورت کې د echocardiography څخه کار اخلو او حرکي تغيرات په قلبي ساختمانونو کې مطالعه کېدای شي.
د التراسوند غوره ګټه دا ده چې ايونايز تشعشع پکې موجده نده. مواد يې ازادانه او د انتقال وړ وي.
څرنګه چې التراسوند د ګازي نسج اوعضمي نسج څخه تېرېدای نه شي له همدې کبله د سږو او هضمي ساختمان لپاره

ترې استفاده نه کیږي.

په 1.40 شکل کې د Carotid Doppler التراسوند ازموینه اجرا شوي ده.

A – نورمال چپ کروتید شریان ښکاره شوي. (LccA). خاکي منظره یا خړ خیال د چپ common کروتید یوه برخه ښکاره کوي چې اوعیه په پراخه ډول څرګنده شوي. د اوعیې جدار په ښوی (smooth) شکل ښکاري چې تصلبي وتیره په کې نشته مربع مستطیل شکل د اوعیې په لومن دلالت کوي (کوچنی وکتور) د Doppler نمونه یا سمپل د اوعیو په لومن کې د مایع غلظت او موجي څرګندوي چې د خړې منظرې په ښې خوا کې ښکاري. دا د نورمال سیستولیك وتیرې اخیري اندازه ښایي چې تقریباً په نورمال حالت کې 90 cm/sec (خلاص وکتور) ده {normal=<125cm/sec} د وینې غلظت 40 cm /sec د سیستول په وخت کې دی (arrow had) همدارنګه باید ووایو چې د Doppler موجي په واسطه د جریاني مایع درجه، بې نظمي او غیر نورمال حالت هم پیژندل کیږي. دا د وینې د سرو حجرو د عکسوي وتیرې له مخې صورت مومي. کله چې د سرعت اندازه یې زیاته شي نو د سر غړونې turbulence اندازه هم زیاتیږي. په داسې پیښو کې په اوعیو کې دا نورماله وتیره ده. د سرعت اندازه د 90-40cm/sec ده.

B – په ښي داخلي کروتید شریان کې په واضح ډول بندښت موجود دی (RICA) خړه منظره چې د RICA سره ښکاري د اوعیو په مدار کې په زیاته اندازه غیر منظم حالت څرګندوي چې Doppler په خوا کې واقع دی (کوچنی وکتور) د Doppler برخه په زیاته اندازه سیستول ښکاره کوي چې سرعت یې 140 m /sec ته رسیدلی دی (خلاص وکتور) دا په دې دلالت کوې چې د سرو حجراتو

# دويم څپرکی

## راديو ګرافيك کثيفه مواد

## (Radiographic Contrast Agents)

موږ کولای شو چې د عضويت ډېر ساختمانونه د راديوګرافيك کثافت د شته والي له مخې ښکاره کړو لکه عضمي ساختمان د عضلي سره لکه څرنګه چې د زياتره داخلي احشاوو راديوګرافيك کثافت د اوبو او د دې سره نژدې دي نو د دوی د پتالوژيك پيښو د څرګندولو لپاره دا ضروري ده چې دوی ښکاره شي. د دې مقصد لپاره په دې فصل کې د فزيولوژي او فارمکالوژي، استطباب، مضاد استطباب او په هغه صورت کې چې کثيفه مواد عکس العمل ښکاره کړي د هغې د درملنې څخه يادونه کوو.

## د باريوم مرکبات

## (Barium Preparations)

د باريوم د مرکبات د راديو ګرافيك ازموينو لپاره په هضمي جهاز کې په زياته اندازه استعمالېږي. باريوم د لوړ اتوميك وزن لرونکي دي چې لدې کبله زياته اندازه X وړانګې جذبوي په همدې اساس ډېر ښه راديوګرافيك کانترست پيداکوي، د دې مقصد لپاره دا د يوې اندازې اوبو سره يو ځای او بيا د خولې يا مقعد له لياري تطبيق کېږي. کله چې باريوم د خولې او يا مقعد د لېارې تطبيق کېږي نو هڅه بايد وشي چې د هضمي جهاز ټوله سطحه پوښ نه شي.

څرنګه چې باريوم د کيمياوي ساختمان له نظره بې حرکته يا غير فعال دی نو که چېرې د هضمي جهاز څخه بهر ځای نيسي نو پدې صورت کې د زياتو التصاقي عکس العملونو سبب ګرځي. او دا پېښه زياتره وخت په هغه صورت کې منځ ته راځي چې په هضمي جهاز کې تثقب موجود وي. پخوا داسې فکر کېده چې باريوم د غايطه موادو سره يو ځای او د پريتوان کڅوړې ته داخل شي په چټکۍ سره د مړينې سبب ګرځي. لاکن اوس

مطالعاتو ښکاره کړیده چې دا پېښه دومره وژونکې نده. مګر یوازې د غایطه موادو داخلېدل پریتوان ته ډېر خطر لري ځکه چې ګرانولوما او التصاقات پېداکوي. په هغه صورت کې چې شکمن تثقب موجود وي نو باید د باریوم د استعمال څخه ډډه وشي. په داسې حالاتو کې په اوبو کې منحل مواد استعمالیدای شي.

د باریوم مرکباتو استعمال په هغه صورت کې چې هضمي جهاز روغ وي محفوظه طریقه ده.

په هغه وخت کې چې انسداد یا بندښت د ایلیو سیکل دسام په لومړنۍ برخه کې موجود وي نو باریوم استعمالولای شو. او کله چې انسدادي برخه د ایلیو سیکل دسام په اخرینۍ برخه کې وي نو ښه به دا وي چې د مقعد د لیارې باریوم تطبیق کړل شي. (Barium Enema) .

# په اوبو کې منحل کثیفه مواد
# (Water-Soluble Contrast Media)

په اوبو کې منحل کثیفه مواد د یوروګرافي، انجیوګرافي او CT ازموینې لپاره استعمالېږي. په عمومي توګه د سوډیم یا Meglumine مالګې، diatrizoic او یا Iothalamic اسید څخه چې غلظت یې 60% - 90% دي کار اخلي.

په اوبو کې د ټولو منحلو مرکباتو کیمیاوي ساختمان د Triiodobenzoic اسید څخه جوړ شوي دي.

دا مرکبات ډېر هایپرتونیك دي چې په نتیجه کې په داخل او خارج الحجروي برخو کې د مایع د بیځایه کېدو سبب د اوعیو د منځ برخې ته ګرځي. په همدې شان د هضمي جهاز په لومن کې هم دا بدلون منځ ته راوړي. په نورمالو خلکو کې دا بدلون دومره اغیزمن ندی.لاکن هغه ناروغان چې مایعات یې زیات ضایع کړي وي او یا د پښتورګو عدم کفایه ولري اغیزه کولای شي. دویم تاثیر یې په هغه حالاتو کې وي چې د وینې په غلظت او قوام کې بدلون راشي لکه د وینې د فشار، د زړه د Outpat او نبض تغیرات د دې مقصد لپاره چې نورمال فزیولوژیك حالت څرګند او په اوبو کې د منحل موادو د غیر نورمال عکس العمل څخه مخنیوی شوي وي اوس د دوه ډوله مختلفو موادو څخه استفاده کوي چې لومړنی یې غیر ایونیك د کوچنی مالیکول لرونکی او دویم یې د کم غلظت لرونکی مواد دي چې زیات خطر نلري. دا مواد myelography لپاره استعمالېږي او غوره خیال ترې په لاس راځي. په همدې شان د CT myelography لپاره هم ترې کار اخلي. کېدای شي چې دا مواد په 30% ناروغانو کې د سر درد سبب شي او 5% پېښنو کې د ګذري فزیولوژیك غیر متوازن حالت سبب وګرځي. د اخیرنې اختلاط مخنیوی پدې توګه کیدای چې د ناروغ سر وروسته د میالوګرافي د اجرا څخه لوړ وساتل شي.

همدارنګه باید ووایو چې دا مواد د انجیوګرافي، یوروګرافي، میالوګرافي او د مفصلونو د (arthrography) لپاره هم استعمالېږي. همدا مواد موږ په

سینوس کې هم ذرق کولای شو او که اړتیا پېښه شوه نو په شکمن تثقب کې
ترې په هضمي جهاز کې هم کار اخیستلای شو او د اختلاط سبب نه ګرځي.
یوه مهمه موضوع دا ده چې نوموړي مواد په هغه صورت کې چې د هضمي
جهاز او شزني قصبي تر منځ شکمن ارتباط موجود وي مضاد استطباب
دي. (Tracheoesophageal Fistula) . لکه چې په لومړني فصل کې یادونه
شوي ده په اوبو کې منحل مواد شزني قصبي مخاط کې په زیاته اندازه
تخریشي حالت پیدا کوي او په پرمختللي ډول کیمیاوي نومونیا پیدا کوي
چې په نتیجه کې کېدای شي چې د مړینې سبب وګرځي.
په هغه صورت کې چې د هوایي طرقو تر منځ ارتباط موجود وي نو د باریوم
یا په شحم کې منحل موادو څه کار اخیستل کېږي.

## هغه مواد چې په اضافي توګه استعمالېږي

## (AGENTS USED TO ENHANCE MEGNETIC RESONANCE (MR) IMAGING)

سره له دې چې په مختلفو ډولو اهتزازات د MR تصویر لپاره شته. مګر
اوس هم د نیوپلازم او د دماغ د مزمني احتشا، تومور او دماغي ازیما یا د
بین الفقري متکرر فتق او جراحي ندبې تر منځ توپیر مشکل دی. نو د دې
لپاره د MR تصویر د اجرا په وخت کې یو شمېر اضافي مقناطیسي مواد د
ورید په داخل کې ذرق کېږي چې دا عبارت دي له Gadolinium-
diethylenetriamine pentaacetic-acid (Gd-DTPA) – او په زیاته اندازه
استعمالېږي. دا ځکه چې د Scaning په وخت کې یې د رخاوت وخت زیات
وي. د دې یو ځای کېدل د DTPA سره د ازاد Gd ایون د سمیت د کمښت
سبب ګرځي. په تشخیصي دوز یا اندازه کې د اوعیو په ساختمان کې د
signal د زیاتېدو سبب کېږي.

## کثیفه مواد په التراسونو ګرافي کې

## (Contrast Agents in ultrasonography)

کثیفه مواد په التراسونو ګرافي کې د 1968 راپدې خوا استعمالېږي. د دې مقصد لپاره د ډېرو کوچنیو (Microbubble) پوکانیو ډول څخه بنسټ جوړ شویدي او د کانټرست په مقصد ترې کار اخیستل شوي. دا مواد په لومړني ځل کې د وینې په اوعیو او اوعیوي غړو لکه ینه او پښتورګو کې ښکاره کېدل یا تظاهر منځ ته راوړي او هر یو د دوی څخه د تشخیص لپاره څرګنداو د کتنې وړ ګرځي چې پدې صورت کې تنګي شوي اوعیی، احتشايې برخه او په ځینو برخو کې تومورونه هم ښکاره کېږي. دا کار هغه ځوك کولای شي چې په التراسوند ښه پوهېږي او د غیر تهاجمي میتود په واسطه تشخیص ټاکل کېږي.

## د کثیفه موادو په مقابل کې عکس العمل او د هغې اهتمامات

## (Advers Reaction to Contrast material and their Menagement)

د ایودینې کثیفه مادو په مقابل کې عکس العمل په مختلفو ډولو وي او پیش ګوئی یې کېدای نه شي. هغه کمیټه چې د رادیولوژي د بین المللي ټولنې لخوا د دې مقصد لپاره کار کوي او د کثیفه موادو د عکس العملونو د درملنې لپاره ټاکل شوی معلومات یې ورکړي چې په 150,000 پېښو کې 56% عکس العمل موجود و، د پرمختللي عکس العمل 1:1000 او 1:2000 او مړینه ـ 1:13,000څخه تر 1:14,000 همدارنګه عکس العمل په هغه خلکو کې هم زیات وو چې مخکې یې د حساسیت تاریخچه نه درلوده.

دوه تازه مطالعي په جاپان او استرالیا کې په 647 ,7 333 ناروغانو باندې سر ته رسیدلی دي په نتیجه کې مړینه د أیونیك کثیفه موادو او کم غلظت لرونکی میډیا څخه پیدا شوي % 7 ,12 د ایونیك کثیفه موادو او %1 ,3 د غیر ایونیك موادو څخه کتل شوي. پرمختللي عکس العمل %0,22 او ,0 04% په هر یو ګروپ کې وو. او په هر ګروپ کې یو یو تن مړ وو.

## د کثیفه موادو په مقابل کې د عکس العملونو ډولونه

(Types of Adverse Reactions to Contrast Media)

د کثیفه موادو په مقابل کې درې ډوله عکس العملونه موجود دي. خفیف، منځنی او شدید. په خفیف یا ضعیفه عکس العمل کې(زړه بدوالی، کانګې، پرنجې، ریزش، اوښکې راتلل، د ګرمي احساس او کله کله سر درد موجود وي دا حالت بې له درملنې ځخه ښه کېږي. متوسطه یا منځنی ډول یې تداوي ته اړتیا لري لاکن مړینه نه پیداکوي او پدې کې لړمې، دسترګو د شاوخوا پړسوب او Wheezing موجود وي. په شدید یا پرمختللي ډول کې قلبي وعائی کولاپس چې کېدای شي ریيوي ازیما ورسره مل وي، د بلعوم ازیما او Apnea هم موجوده وي. کیدای شي چې د مرکزي عصبي سیستم انحطاط هم منځ ته راشي. مړینه هغه وخت پیداکېږي چې مناسبه درملنه په عاجل ډول اجرا نه شي.

## د کثیفه موادو په مقابل کې د عکس العمل درملنه

(Treatment of Adverse Reaction to Conrast Material)

مخکې له دې چې درملنه وټاکل شي نو دا ضروري ده چې د عکس العمل شدت او هغه سیستمونه یې چې په عضویت کې اخته کړي په ځير سره وکتل شي. د ناروغ حیاتي علایم باید تفتیش کړل شي. ناروغ ته دې مناسبه درمل تطبیق او د لزوم په صورت کې دې د داخلې داکتر سره مشوره سرته ورسیږي.

په خفیفه اندازه عکس العمل کې ضروري ده چې ناروغ د مشاهدي لاندې ونیول شي. که اعراض وخیم نه وي په چټکۍ سره ښه کېږي. زیاتره د ځو دقیقو په موده کې اعراض له منځه ځي.

بین البیني عکس العمل کې د ورید په داخل کې د (Benadryl) Diphenhydramine 25-50 mg ذرق کېږي. ښه به دا وي چې د 0,3-0,5ml اپی نفرین محلول 1:1000 د پوستکي لاندې هم تطبیق شي. (Tagamet) cemitidin چې د هستامین انتاګونست دي 300mg د بنادریل یا

epinephrin په عوض تطبيق کېږي. په زياترو پېښو کې د څو دقيقو په موده کې ناروغ ښه کېږي.
د کورتيزون په اړوند مناقشه يې يا مباحثوي نظر موجود دي، ځينې مؤلفين د دې طرفداري کوي چې په بين البني حالت کې 100 mg تطبق کړل شي.
په پرمختللي عکس العمل کې بايد په عاجل ډول د ناروغانو قلبي رييوي حالت کنترول او مراقبت کړل شي. په هغه وخت کې چې د کثيفه موادو څخه کار اخيستل کېږي بايد د قلبي رييوي سيستم د احيا ټول وسايل او امکانات موجود وي Cardiopulmonory Resucitation (CPR) او د دې تر څنګ راديولوجيست او تکنيشنان بايد د دې وسايلو د استعمال طريقه زده کړي. او د ضرورت په وخت کې ترې کار واخلي.
د کثيفه موادو په مقابل کې د پرمختللي يا شديد عکس العمل درملنه د ABCD ـ سيستم ډول اجرا کېږي يعنې دا چې: ـ A ـ د هوائی طرقو خلاصوالی، B ـ د تنفس اعاده، C ـ دوراني تداوم، D ، درمل او انتخابي تداوي.

# دریم څپرکی

## مداخلوي او هجومي راديوګرافي

## (Interxventional and Invasive Radiology)

مداخلوي او هجومي راديولوژي د تشخيصي راديولوژي کوچنی ګروپ دی چې پدې کې تصويري حالت لارښوونه يا رهنمائی کوي او په زياته اندازه په تشخيص او تداوي کې رول لوبوي.

دا تخنيك په 1953 کې د Seldingers لخوا راپور ورکړل شو. او د زياتو غړو د سيستمونو لپاره ترې د پوستکې لاندې کار اخلي (Fig 3.1). د 1950 څخه تر 1960 پورې مداخلوي راديولوژي د قلبي وعائی سيستم مطالعې لپاره استعمال شوه.

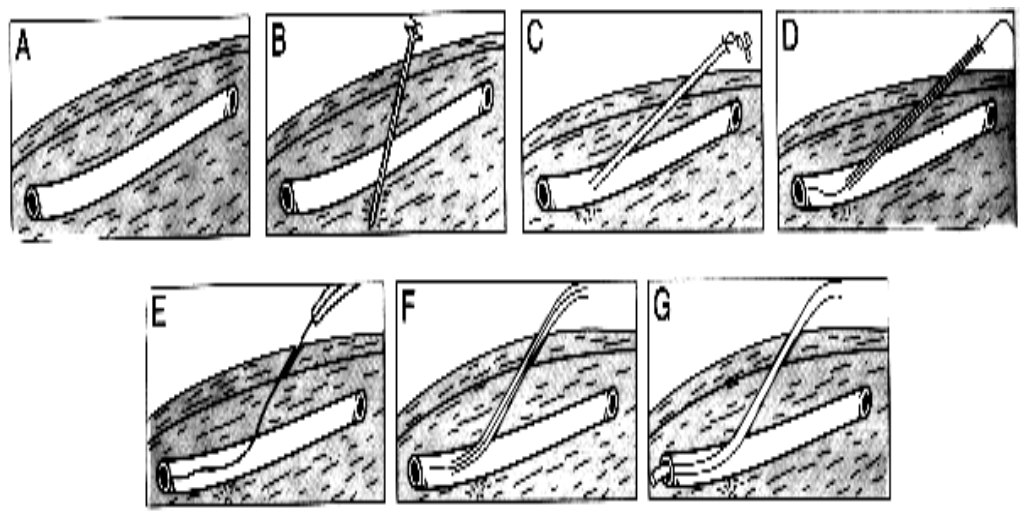


په 1.3 شکل کې د selding تخنيك څخه کار اخيستل شوی د دې تخنيك بنسټ د پوستکي د لاندې پروسنجرونو باندې دی.

A – اوعيه مخکې سوری يا punctur کيږي.

B- هغه ستنه چې دوه برخې لري په سوري شوي اوعيه کې داخليږي. مرکزي برخه د ستنې راويستل کيږي او بهرنۍ برخه يې په دراږ جلدونو کې نصب کيږي.

C- پوښ يې کيږي او تر هغه وخته دوام مومي چې په وينه متقين شو..

D- يو واير په شيټ کې داخليږي او رهنما واير د اوعيي په دننه کې وي.

E- شيټ راويستل کيږي او د کتيتر د لارښود واير سره پاتې کيږي.

F – لارښود واير او کتيتر په اوعيه کې پرمختګ کوي.

G- لارښود واير راويستل کيږي او کتيتر په اوعيه کې پاتې کيږي د دې لپاره چې ذرقيات او درمل په کې تطبيق شي.

په 1970 کال کې التراسوند او کمپیوټید توموګرافي (CT) او angiography د جراحانو لپاره نوره تشخیصي مرسته هم وکړه چې ډېره ګټوره ثابته شوه.
مداخلوي رادیولوژي د تشخیصي رادیولوژي څخه عبارت ده چې وعائی او غیر وعائی میتودونه یې تنظیم کړي دي او د بیوپسي، د پوستکي لاندې بزل، دریناژ، د بالون په واسطه توسیع یا پراختیا (angioplasty) ، د استخراج یا راویستلو تخنیکونه، د اوعیو شیموتراپي او داسې نور پروسیجرونه احتوا کوي. همدارنګه د محیطي اوعیو په سیستم کې د اوعیو په دننه کې د عصبي جراحي لپاره هم مرسته کوي.
مداخلوي رادیولوژي په طبي برخه کې یو غبتلی حالت منځ ته راوړ. هغه دا چې پخوا به په زیاتره پېښو کې عمومي انستیزي ته اړتیا وه او اوس ځانګړي میتودونه (angiography) منځ ته راغلی چې د رادیولوژي په دیپارتمنت کې سر ته رسېږي ارزانه او د مړینې اندازه یې هم ډېره کمه ده او هغه ناروغان چې د زیاتو خطرونو سره مل وي او د جراحي د عملي وړ نه وي د دې رادیولوژیك تخنیکونو په واسطه تداوي کېدلای شي. همدارنګه دا تخنیکونه د جراحي عملیاتونو اندازه هم راټیټوي: په پای کې یادونه کوو چې د دې میتودونو په واسطه د اوعیو افتونه لکه تومورونه، شنټونه او داسې نور هم تشخیص کېدلای شي.

# انجيوګرافي
# (ANGIOGRAPHY)

انجيو ګرافي هغه ازموينه ده چې د دې پواسطه د اوعيوخيال په عضويت کې ښکاره کېدلای شي. په بنسټيز ډول دا عمليه د زړه، غټو رګونو، محيطي دوران او دماغي اوعيو لپاره استعمالېږي.
د زړه انجيو ګرافي زياتره وخت د کارديالوجيست لخوا سر ته رسيږي. ځينې وخت عصبي جراحان د اوعيو د ميتودونو لپاره روزل کېږي. تر څو د دماغ دننه او فقراتو تر منځ افتونه تشخيص کړي. نور زياتره ميتودونه د راديولوجيستانو لخوا سر ته رسېږي.

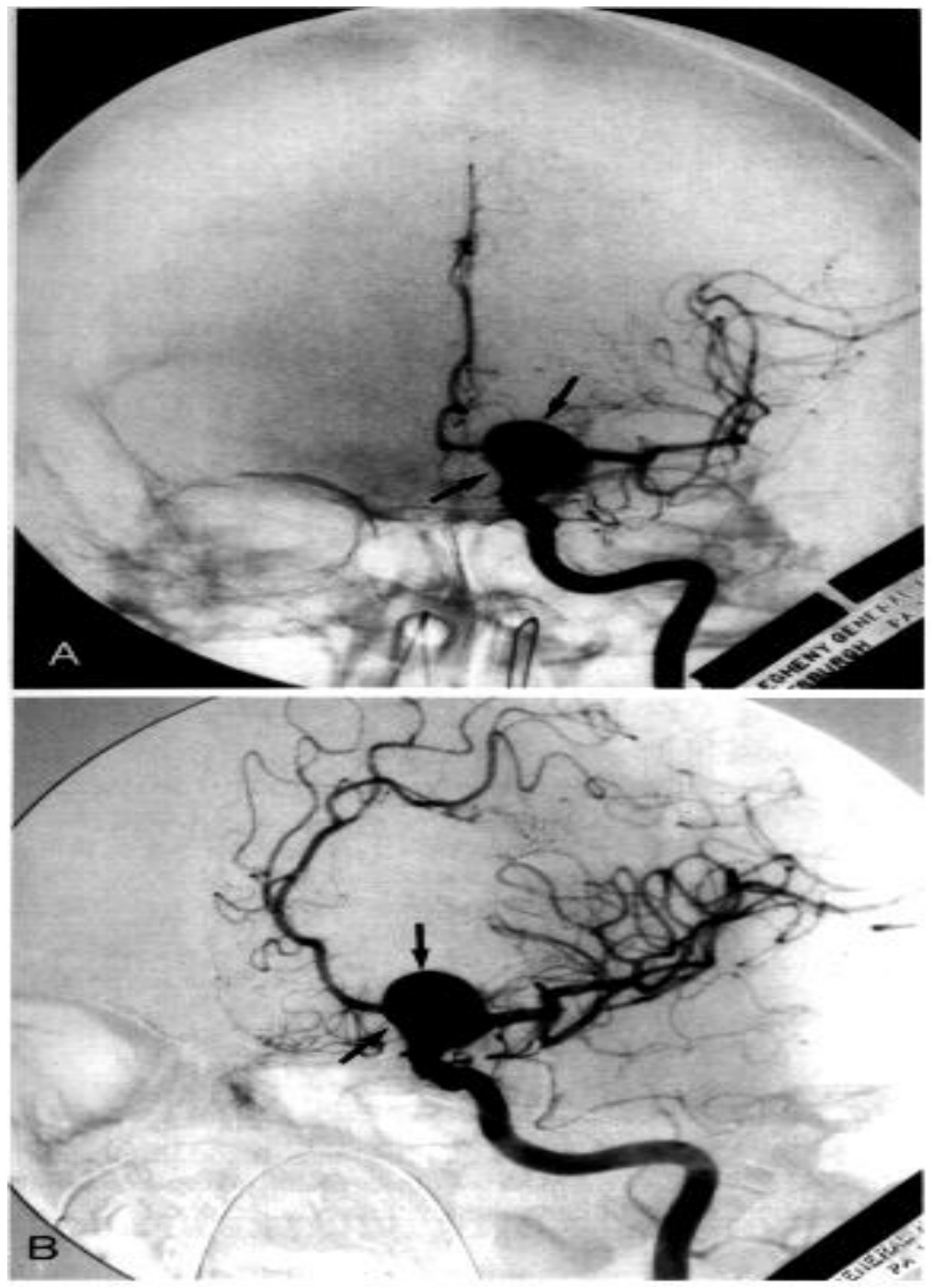


مخکې له دې چې CT التراسوند او MRI انکشاف وکړي انجيو ګرافي څخه د اوعيو د نيوپلازم او نورمال حالت د پيژندنې لپاره کار اخيستل کېده. لاکن اوس په کمه اندازه د استعمال وړ ده او د اوعيوو د سوی شکل او انيوريزمونو لپاره استعماليږي. انيوريزمونه په (Fig 3.2)

په 2.3 شکل کې د دماغ انيوريزم (وکتورنه) چې په دنني کروتيد شريان او منځني دماغي شريان کې ذرق اجرا شوی. A- قدامي منظره او B- جنبي منظره ښايي.

شرياني تصلب په (Fig 3.4) او وروسته

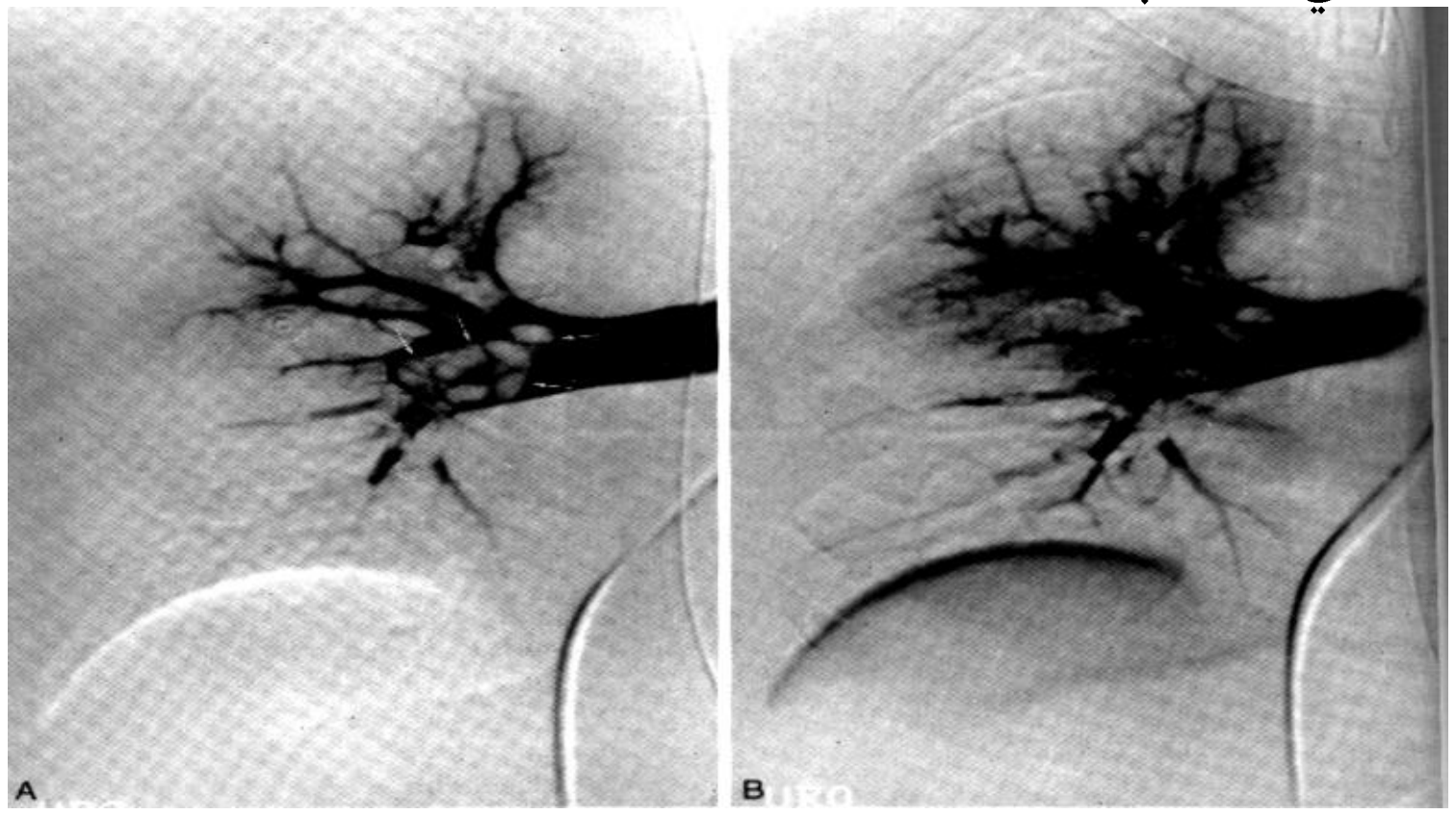


په 3.4 شکل کې تصلبي ناروغتياوې په بطني ابهر او کليوي شريانو کې ښکاره شوي. په بطي ابهر کې غير منظمه وتيره په چپه خوا کې د کليوي شريانو سره ليدل کيږي. تضيقي وتيره د دواړو کليوي شريانو د منشا په برخه کې موجوده ده.
(وکتورنه).

ترومبو امبوليك پېښو په (Fig 3.3)

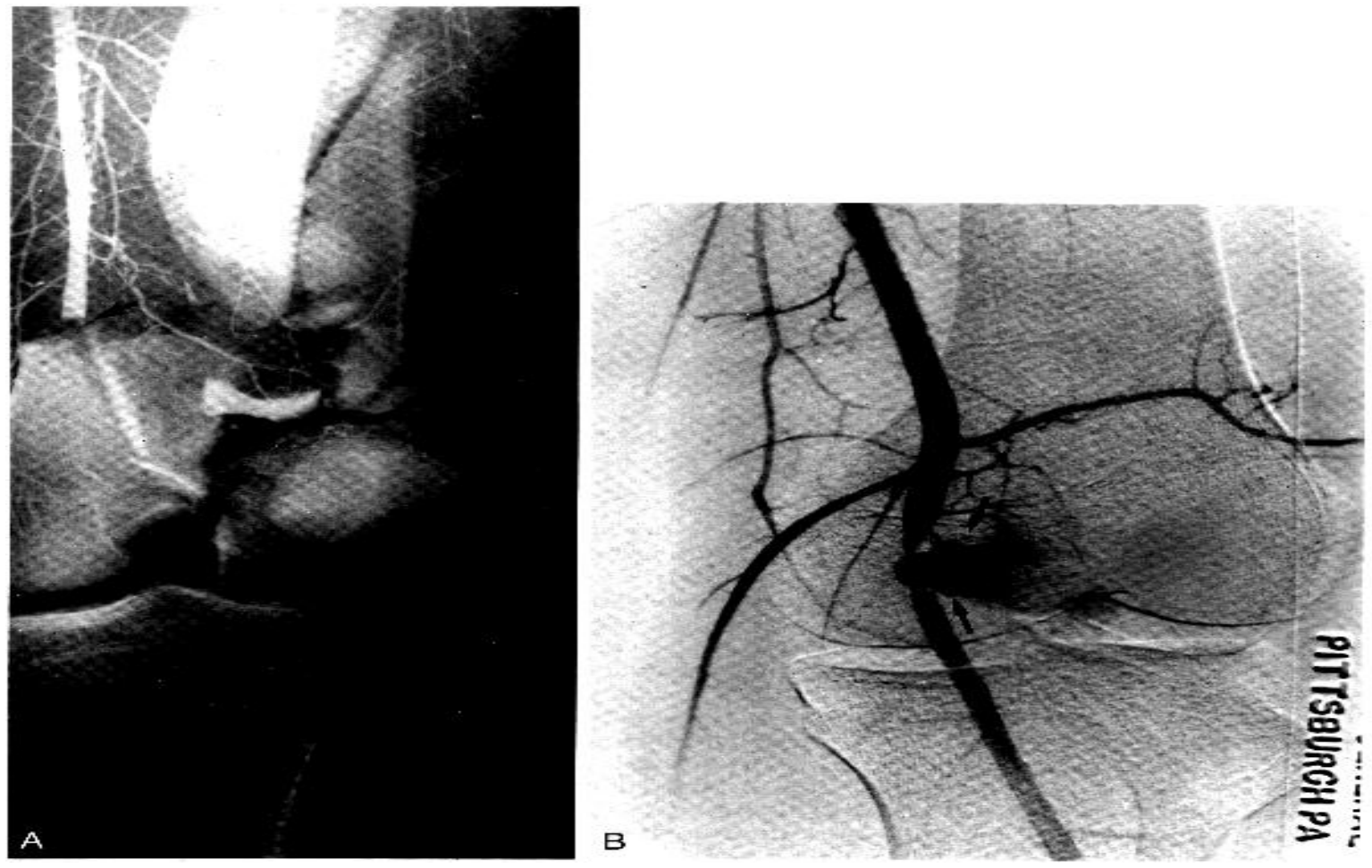

په 3.3 شکل کې ريېوي Thromboembolism ښکاره شوي. A- انجيو ګرام کې په زياته اندازه توري د امتلا نقيصي (وکتورونه) څرګندي شوي چې په ښي ريېوي شريان کې ښکاري د علوي فص شريان د الو يا pruned د ونې ښه غوره کړي ده.
B- هغه تصوير چې په ځنډنې ډول اخيستل شوی په محيطي اوعيو کې منځني او ښکتني فصونو کې کمښت ښکاره کوي. د پوتني يا علوي فص سره دې توپير شي.
د ترضيق څخه د اوعي جرحه په (Fig 3.5) کې ښودل شوي.

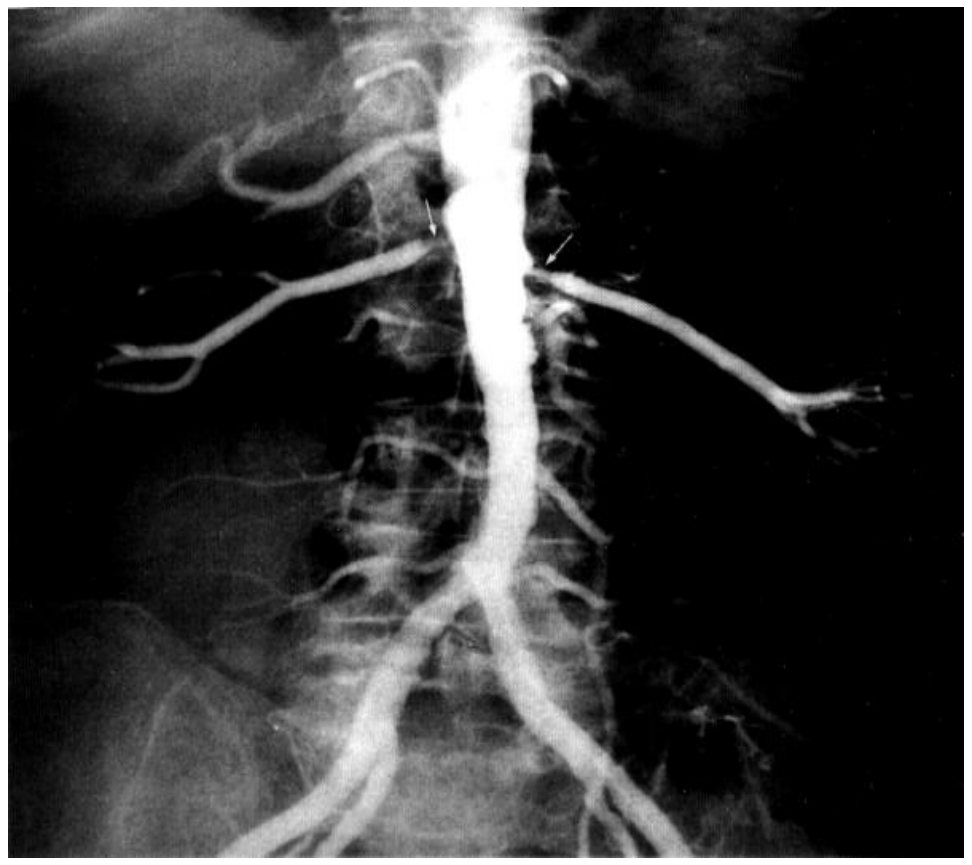

په 3.5 شکل کې د اوعيو زخمونه ښودل شوي.
A- په عرضاني توګه د فخذي شريان په ښکتني برخه کې جرحه موجوده ده (وکتور) دا هغه برخه ده چې د فخذي د هډوکي د ښکتني برخې کسر موجود دی. په قسمي توګه د اوعيې پاتې برخه ډکه شويده.
B- کاذب انيورزم popliteaf برخه کې د نامعلوم سبب له کبله پيدا شوي (وکتورونه) چې دا د arthroscopic ازموينې په واسطه وپيژندل شو. په popliteal شريان کې نريوالی منځ ته راغلی.

# اوعيوي مداخلوي انجيو پلاستي
# (Vascullar Interervention Angioplasty)

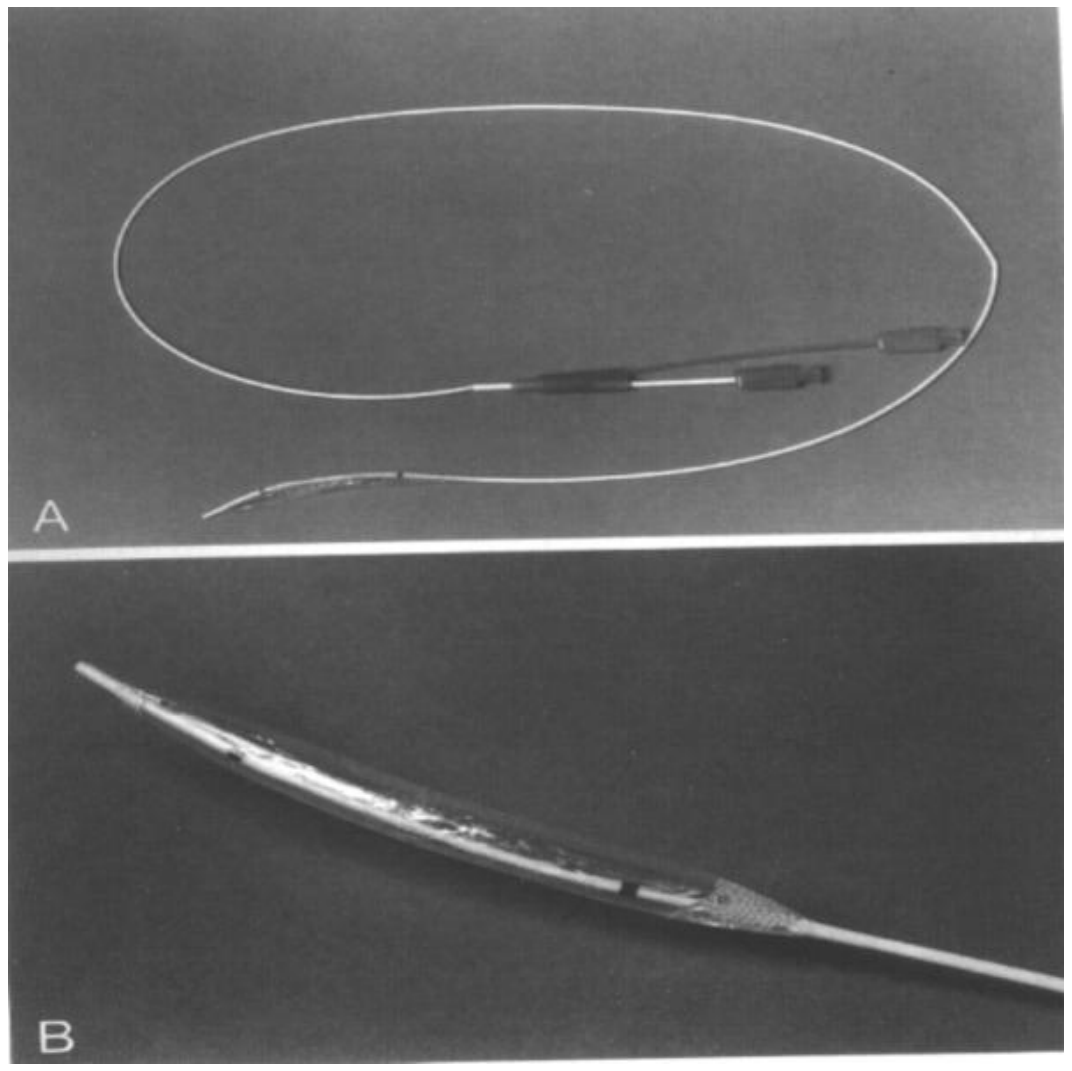


انجيو پلاستي د هغه تخنيك څخه عبارت دی چې د كتيترونو پواسطه پراخيتا منځ ته راوړي (Fig 3.6) تر څو چې علقوي يا تضيقي اوعيې خلاصي شي

په 3.6 شكل كې د انجيو پلاستي لپاره كتيترونه استعمال شوي.

A- داخلي كتيتر.

B- close-up of-tip يعنې د سريا څوكي ترل.

(Fig 3.7). دا ميتود په لومړی ځل د Dotter او Judkins لخوا په 1964

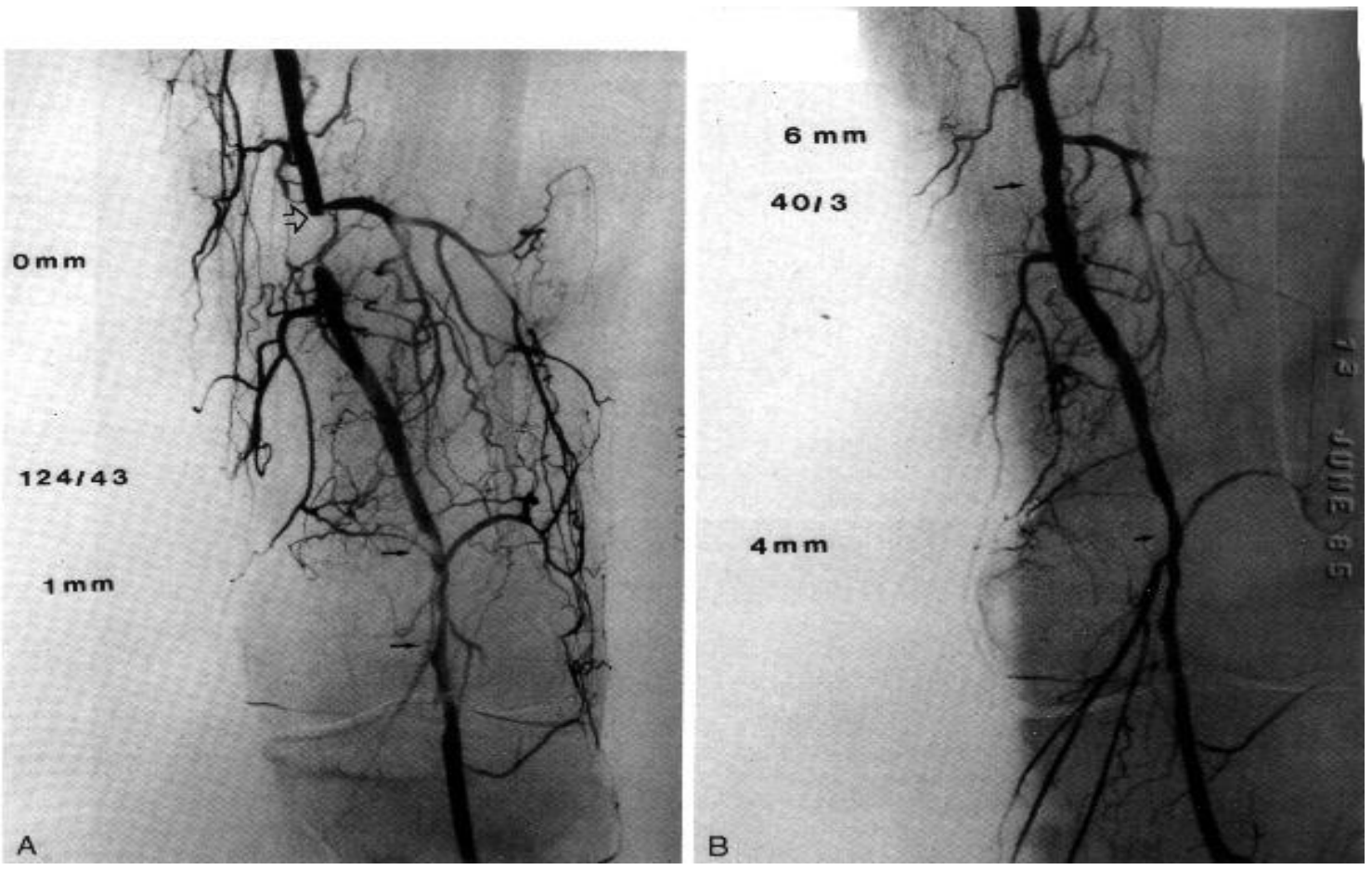

په 3,7 شکل کې د فخذي شريان د angioplasty اغيزه ښودل شوي ده
(subtraction techniq)
A- مخکې د انجيو پلاستي څخه په فخذي شريان کې په پوره ډول بندښت موجود وو. (پوه يوه برخه کې) (خلاص وکتور) ښکتنيو اوعيو کې collaterals تاسس کړی وو. د تضيق ځای په popliteal شريان کې وو (solidarrows) د انجيو پلاستې څخه مخکې په تنګه شوي برخه کې لومن موجود نه وو. د افت په ښکتني برخه کې د 1mm په حدود کې لومن موجود وو. د انجيو پلاستي په واسطه په تنګه شوي برخه کې جريان منځ ته راغی او په تنګه شوي برخه کې وکتل شو (اوږد وکتور) همدارنګه د تضيق په ښکتني برخه کې هم جريان پيدا شو (کوچنی وکتور).
د پورتني برخې د لومن اندازه د 6mm په حدود کې ده او د ښکني برخه لومن د 4mm په حدود کې دی.

کې پيشنهاد شو. اوس انجيو پلاستي د اکليلي شريانو د تداوی، پښتورګو او محيطي اوعيو د تضيق لپاره استعماليږي، همدارنګه د اوعيو د stent لپاره هم ترې کار اخلي چې غوره نتيجه ترې په لاس راغلی ده.

## stent

دا ډېرې نوې داخل اوعیوي عملیې دي چې د څو کلو راهیسي یې عمومیت پیداکړی دی طریقه کې

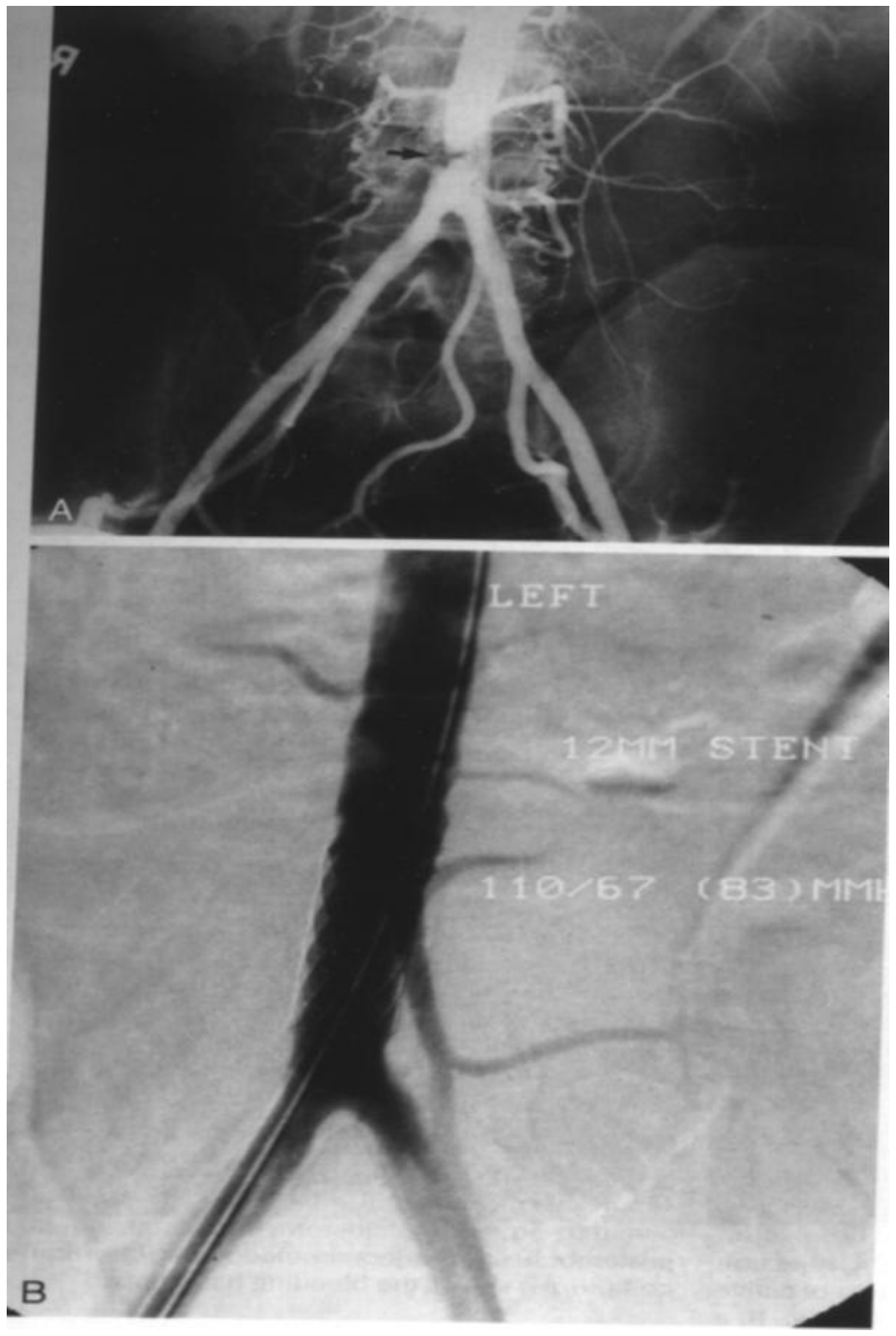


یې سوري شوي تیوبونه په کتیتر کې داخلوي او تضیقي برخې ته رسېږي او د ویني غیر کافي جریان له منځه وړي (Fig 3.8). د مختلفو اوعیو لپاره د استعمال وړ دي چې د اکلیلی شریانونه هم احتوا کوي.

په 3.8 شکل کې په بطني ابهر کې په هغه ناروغ کې stent تطبیق شوی چې په claudication اخته دی.

A – د ګیډې د ابهر د aortogram په واسطه په موضیعي توګه د ابهر په ښکتني برخه کې تصلبي وتیره څرګنده شوه چې د نریوالي سبب شوي وو.

B- کله چې د stent دتطبیق څخه وروسته انجیو ګرام اجرا شو نو د mesh په څیر خیال څرګند شو. تضیقي وتیره د زیات وخت لپاره موجود نه وه.

# د اوعیوي تصویر او امبولي په برخه کې لارښوونه

(IMAGE –GUIDED VASCULAR INTERVENTATION AND EMBOLIZATION)

تصویري لارښونه او تخنیکونه کولای شي چې په مختلفو اناتومیك موقعیتونو کې د درملنې او موادو په هلکه د یوه رادیولوجیست په واسطه معلومات ورکړي. اوعیوي شیموتراپي د انتخابي شریاني کتیتر په واسطه ټاکل کېږي چې د لوړ غلظت لرونکي وي. او دا حالت په اروائی اوعیه او توموري برخه کې د کتنې وړ وي.

امبولي او انسدادونه د شریانو، وریدونو او یا د غیر نورمالو اوعیو په څنډو کې منځ ته راځي، چې د مختلفو موادو په واسطه د انتخابي کتیتر د لیارې معلومیدای شي. دا مواد عبارت دي د پوکانیو، ویرونو، کویل او داسې نور. دا عملیه ځینې خطرونه هم لري چې د لزوم په صورت کې جراحي عملیې ته اړتیا ده تر څو بنده شوی برخه خلاصه شي. معمول استطباب یې عبارت د حادي خونریزئ

3.10)

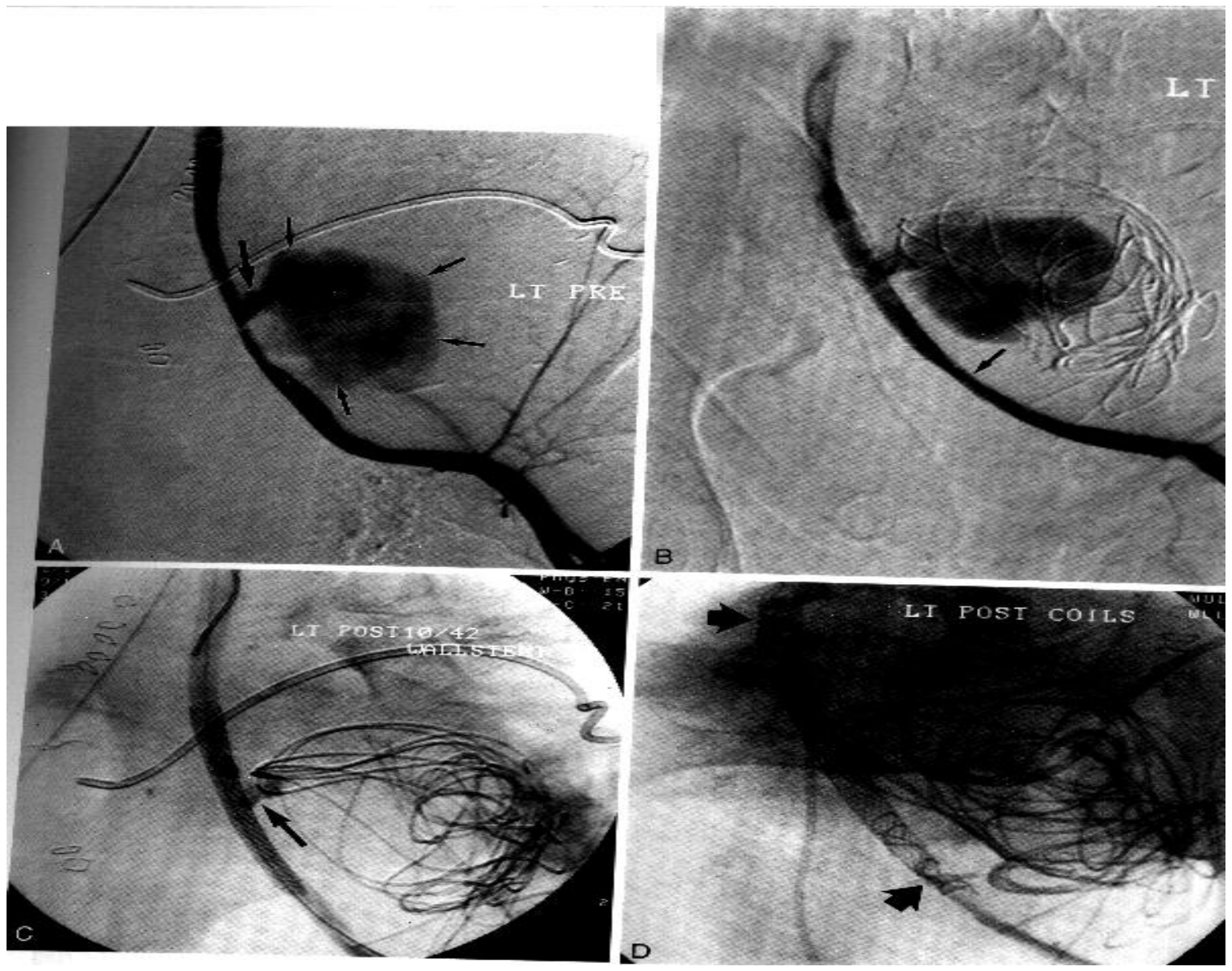

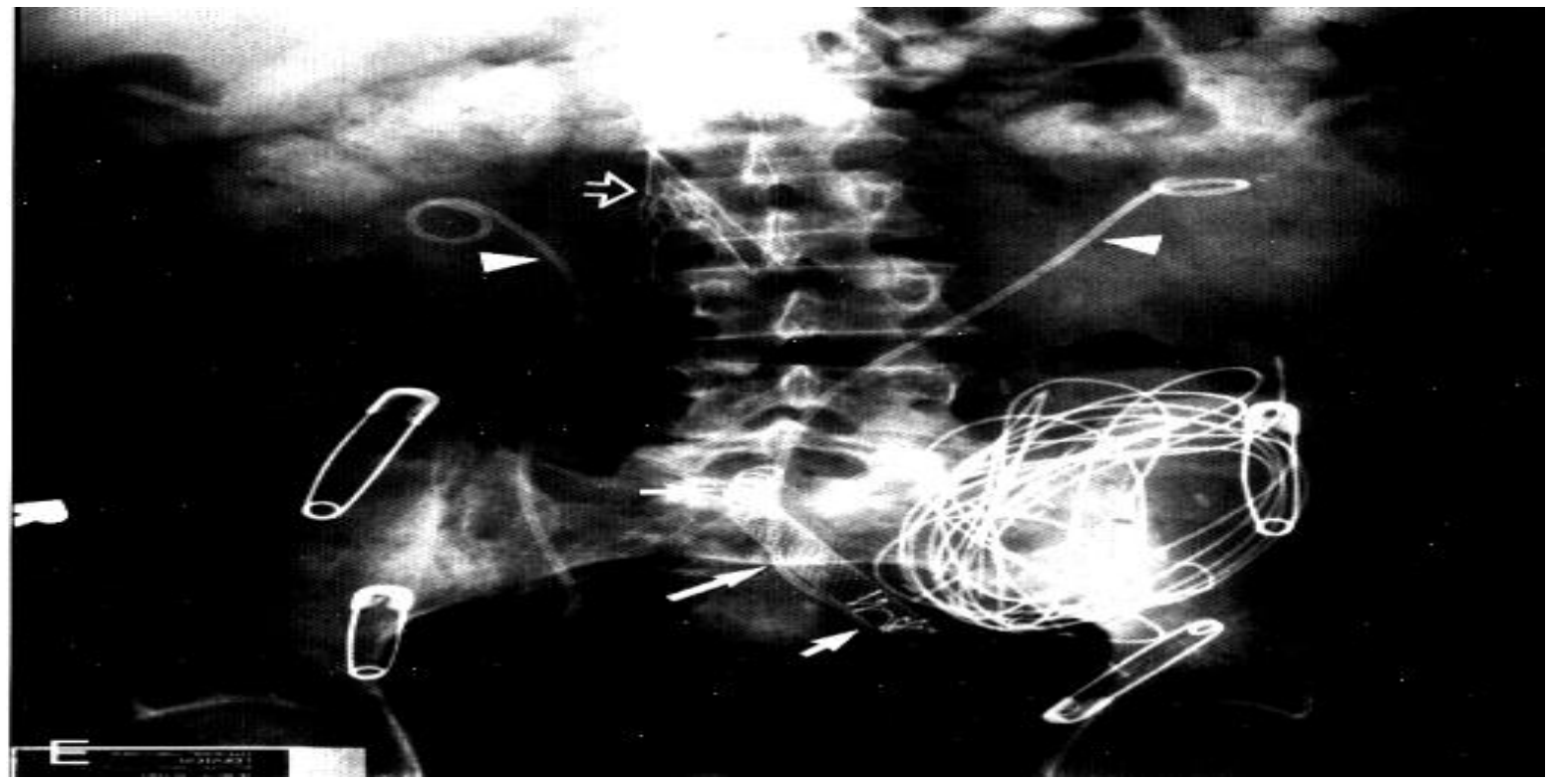

په 3.10 شکل کې وروسته د ترضیض څخه د چپ بهرني حرقفي شریان په برخه کې بندښت ښکاره شوي.

A- په iliac شریان چې کثیفه مواد ذرق شوي نو په فعاله توګه یې بهر ته جریان صورت موندلی (غټ وکتور) او د کاذب انیوریزم د جوړښت سبب شویدي (کوچني وکتورونه).

B- کله چې وایرونه تطبیق شوي نو دفعتاً ورڅخه خوریزي منځ ته راغله، د نوموړي شریان ظهري برخه کې فشاري عملیه تطبیق شوه (وکتور). د A شکل سره دې توپیر شي.

C- د iliac په شریان کې د stent ټوټه اینښودل شوي. په دې برخه کې هم په کمه اندازه خونریزي منځ ته راغلي (وکتور).

D- د بندیدو coils (وکتورونه) د stent څخه پورته او ښکته باید کیښودل شي تر څخ، د خونریزۍ څخه مخنیوی وکړي چې د مړینې سبب نه شي.

E – په لاندې رادیوګرافي کې یو شمیر طرزالعملونه ښکاره شوي چې عبارت دي د بولي (Arrowheads) , stent ، بندوونکي coils (کوچنی وکتورونه)، اوعیوي stent (اوږد وکتور) او په کینه خوا کې غټ بندونکي وایرونه او د پانسمان ستني.

او (Fig 3.9)، د هغه اوعيې بنديدل چې نيوپلازم اروا کوي او يا شرياني

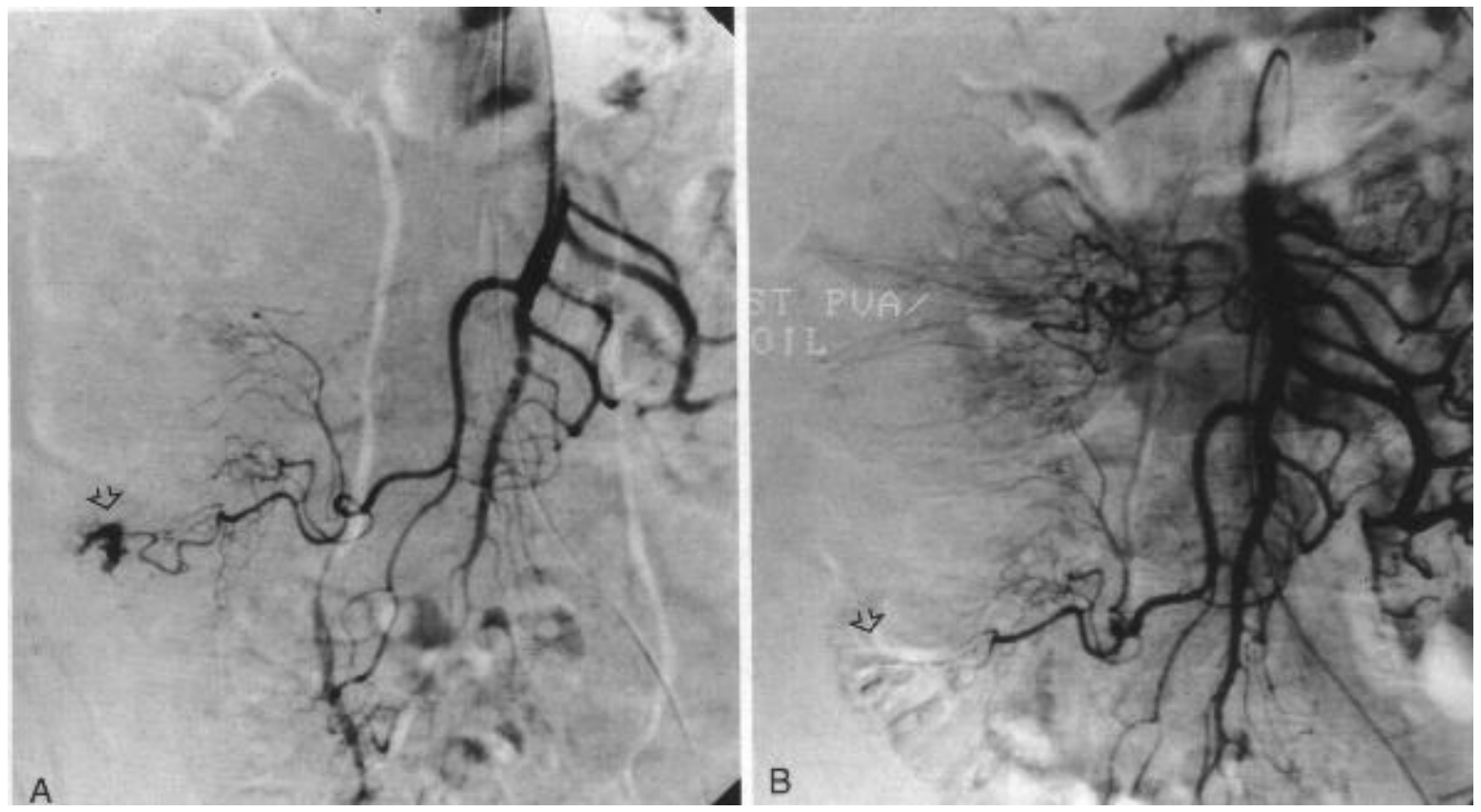


په 3.9 شکل کې امبوليزم ښکاره شوي چې د ښکتني معايي له کبله منځ ته راغلي ده.

A- په علوي مشاريقي شريان کې د ذرق په واسطه ښکاره شوه چې فعاله خونريزي په ileocolic شريان کې موجوده ده (وکتور)

B- وروسته د امبولي څخه چې په بنده شوي برخه کې ذرق اجرا شو (وکتور) نو وينه دريدلې وه.

وريدي سوی تشکلات (fig3.12)

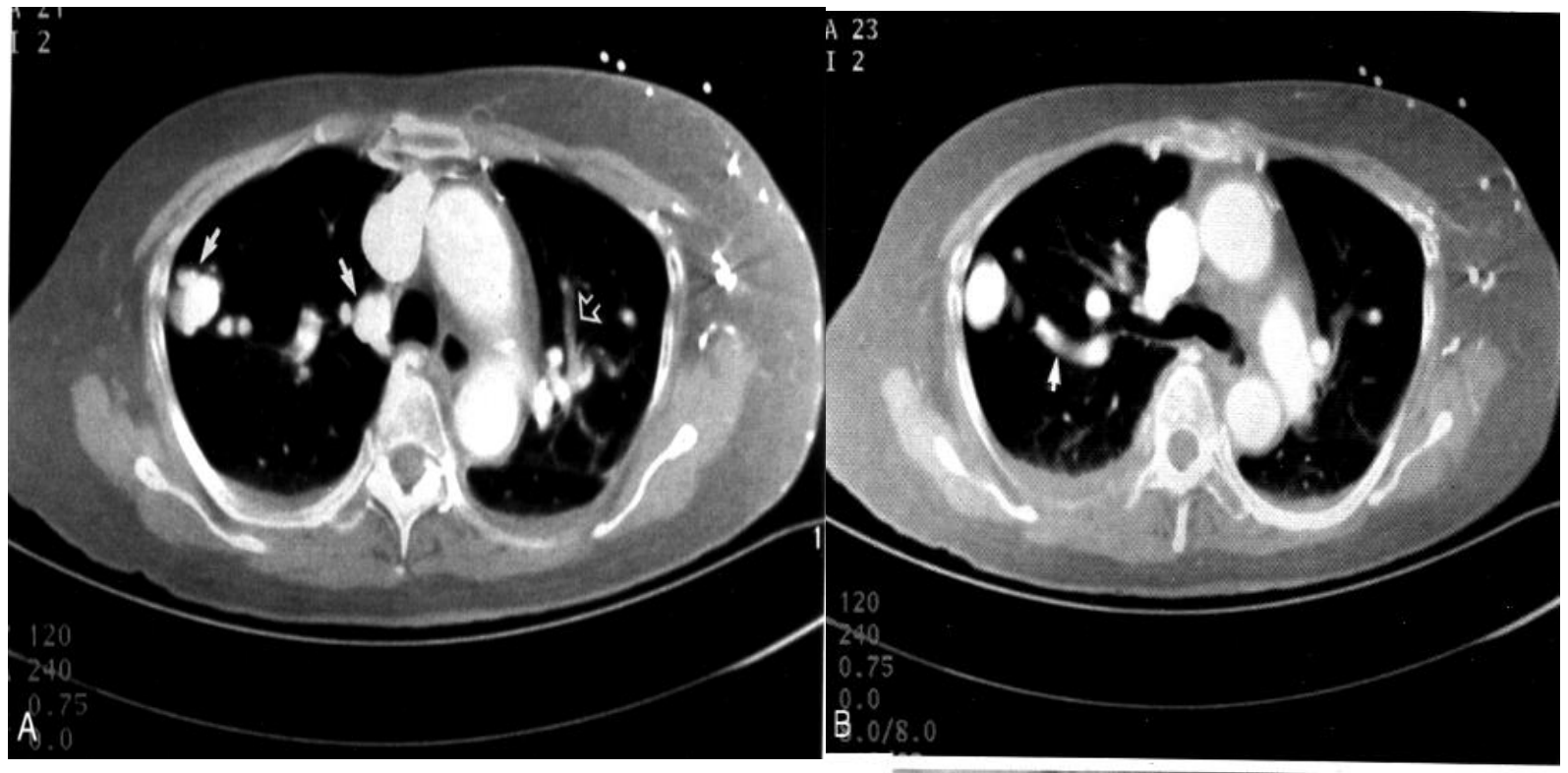

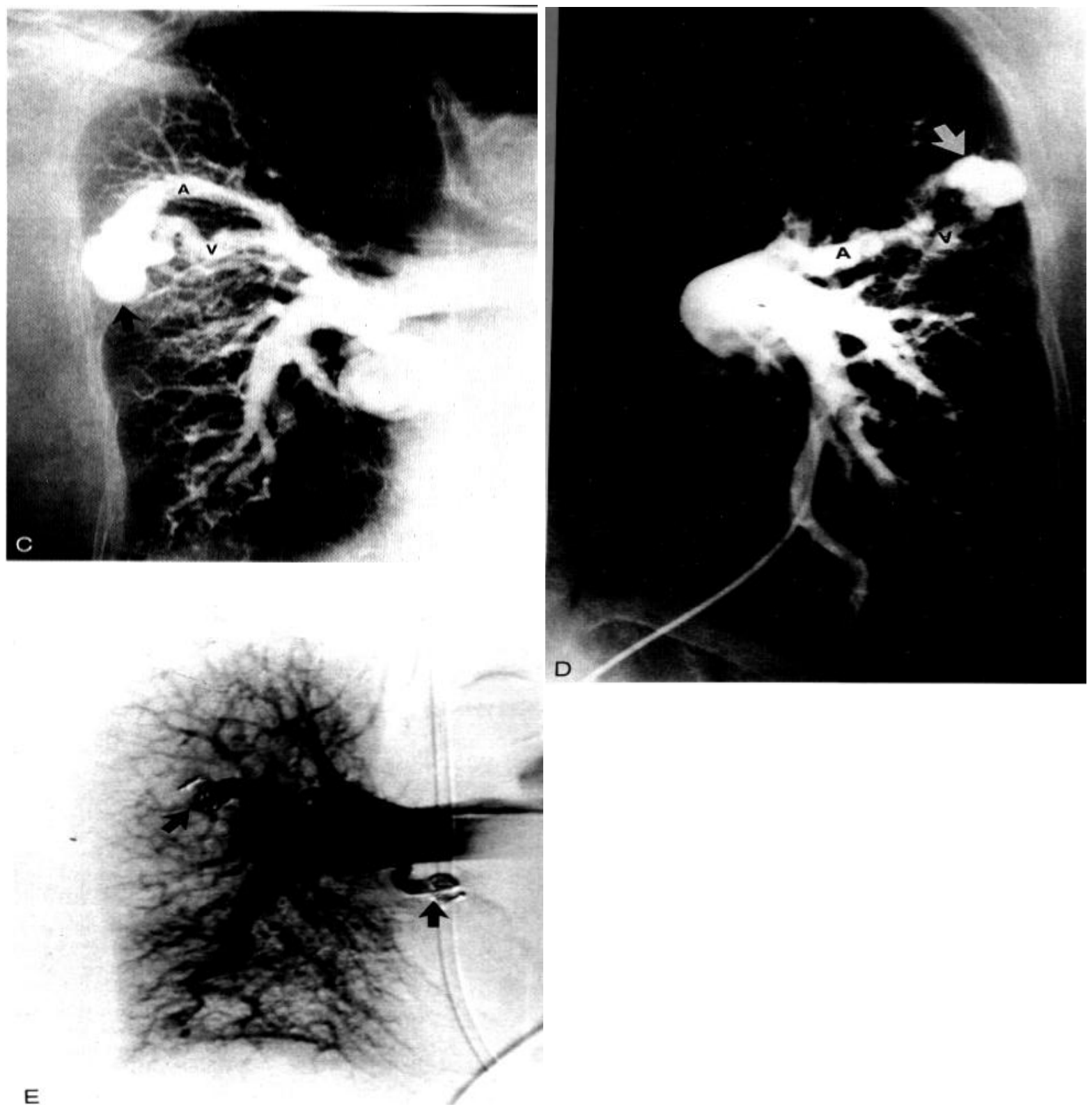


په 3.12 شکل کې په زيات شمېر وريدي شريان (A-V) امبولي په هغه ناروغ کې ليدل کيږي چې په سوي شکل او ورسره يو ځای Rendu-osler-weber Syndromes اخته دی.

A- د کثيفه موادو سره يوځای د Spiral (T) په واسطه په ښي سږي کې په غټه اندازه دوه لوی سوي اشکال ښکاره شوي دي (solidarrows), او هم په چپه خوا کې تاوپيچ اوعيي ښکاره کيږي (خلاص وکتور

B- د CT تصوير په واسطه چې په کمه اندازه ښکته اجرا شوي غټ وريد (وکتور) ښکاره کوي چې په محيطي برخه کې ښي خوا کې افت ښکاره کوي.

C – په ښي خوا کې انتخابي ارتيريو گرام اجرا شوي او دوه غټ سوي اشکال ښکاره کوي (وکتورنه).

په غټه اندازه شريان (A) او د ريناژ وريد (V) څرگندوي.

D- د انتخابي ارتيريو ګرام په واسطه په غټه اندازه سوي شکل (وکتور) ارمغذی او د دريناژ شريان (A) او وريد (v) څرګندوي.
E- کله چې په انتخابي توګه په ښي خوا کې ذرق وروسته د Coil د ټسټ څخه (وکتورونه) اجرا شو نو په ډېره ښه توګه يې په سوی شکل کې بندښت څرګند کړ.
F- په کيڼه خوا کې چې انتخابي ريبوي ذرق اجرا شو او وروسته د بندښت شوي Coils (وکتورونه) د تثبيت څخه په سوي اشکالو برخه کې په ډېره ښه توګه تضيقي برخه څرګنده شوه.
او Fig 3.11).

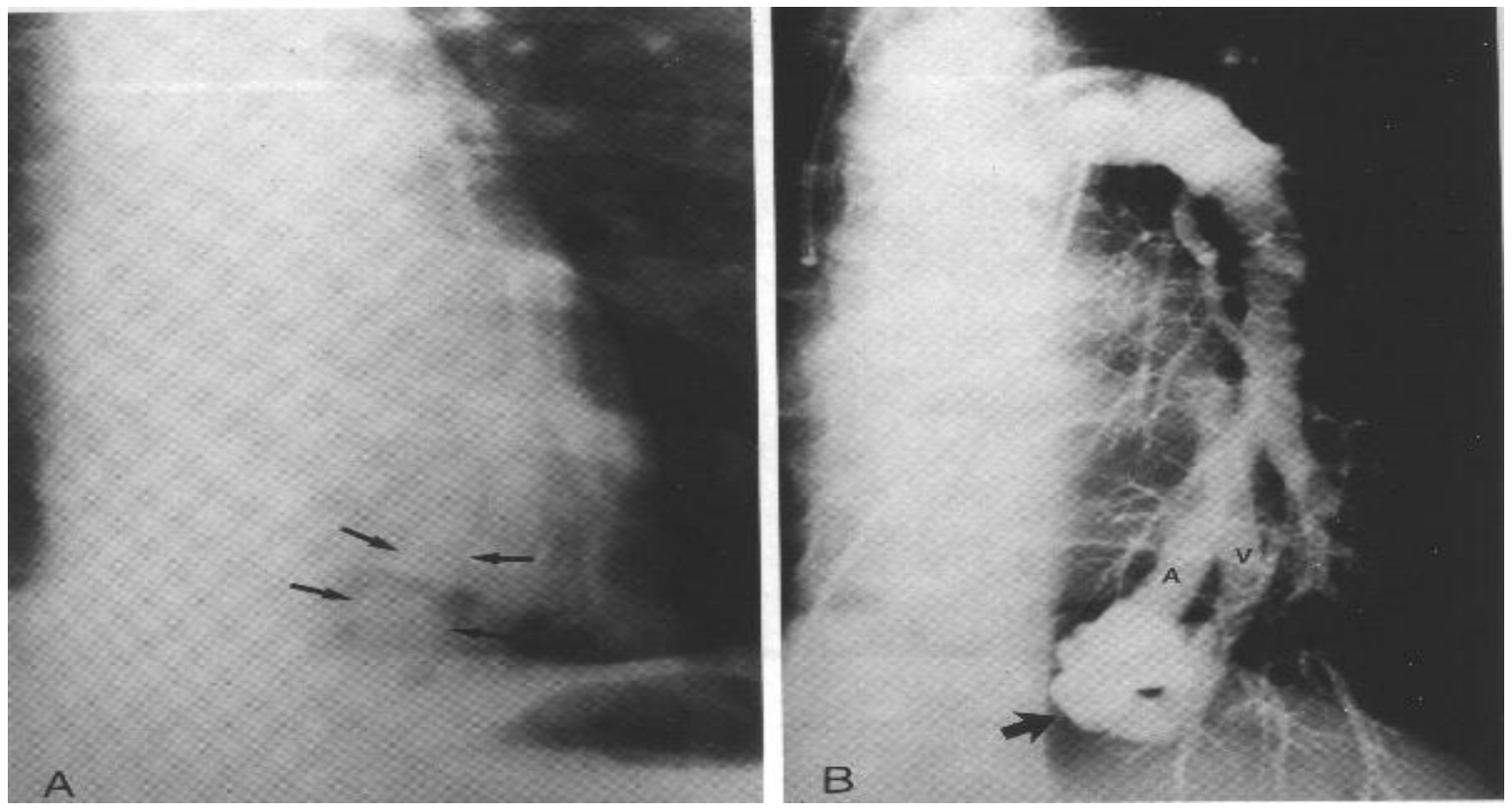


په 3.11 شکل کې په ريبوي شرياني وريدي شوي شکل کې امبولي ښکاره شوې ده (A-V) .
A- په مخروطي ډول منظره چې په چپ ښکتني فص کې ښکاري او د کتلې په څير ده په A-V سوي شکل دلالت کوي.
B- د ريبوي ارتيريو ګرام په واسطه شريان (A) او د وريد (V) د سوي شکل ځانګې ښکاره کوي.
C- ارتيريو ګرام په واسطه ښکاره شوي چې په هغه اوعيو کې چې امبوليزم موجود ده او هم coil شته (وکتور) نو د سوی شکل په پرخه کې د جريان کثافت ښکاره نه شو.
D- د راديو ګرافي په واسطه چپ ښکتنی فص کې وروسته د ا مبولې څخه په هغه برخه کې د coil خيال شته

دا خل قحفي انيوريزمونه (Fig 3.13) او د رييوي ترومبو امبوليزم

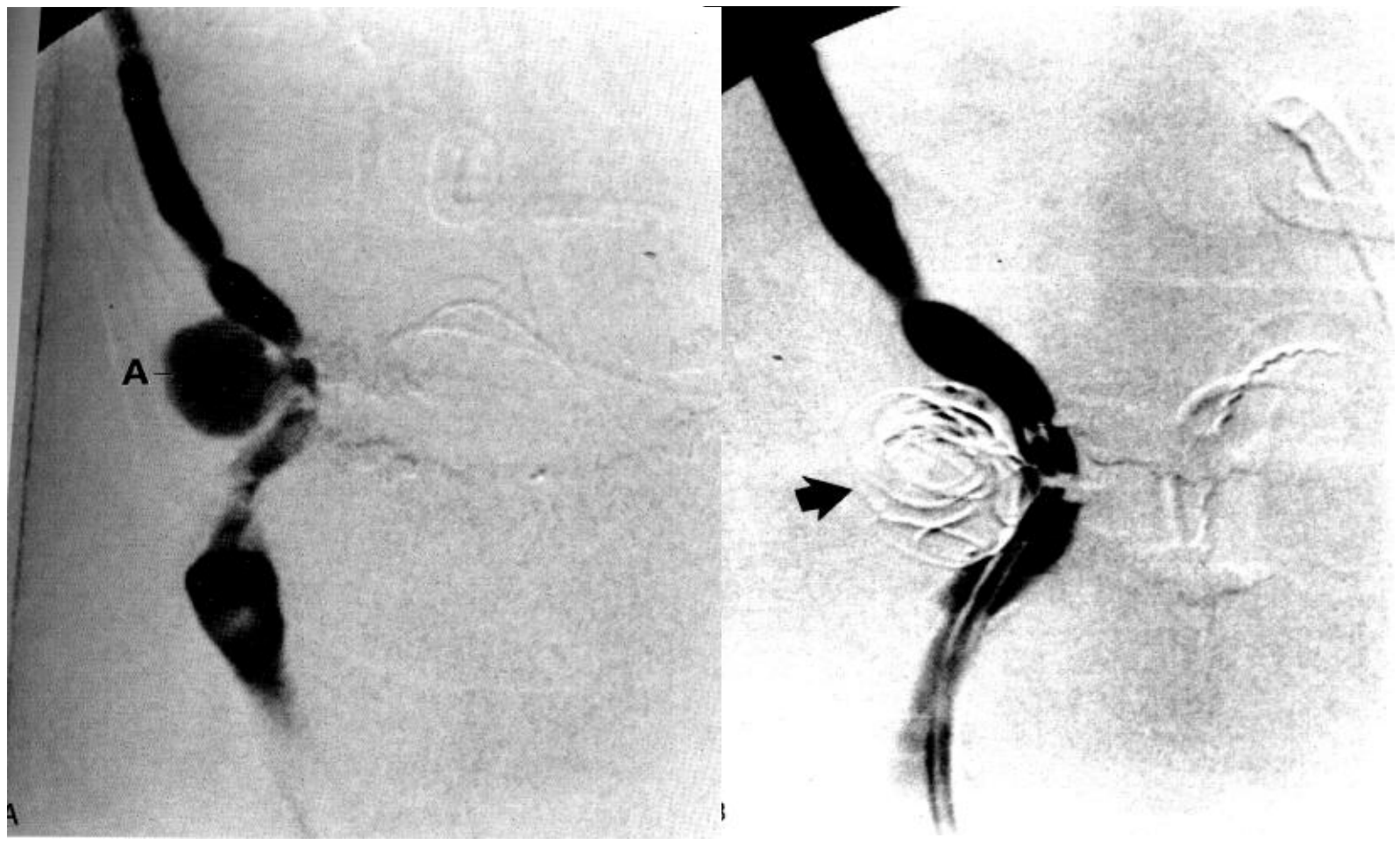


په 3.13 شکل کې د داخلي کروتيد شريان په انيوريزم کې په بنده شوي برخه کې د coil خيال ښکاري.

A- د انجيو ګرام په واسطه په ښي داخلي کروتيد شريان کې غټ انيوريزم (A) ښکاره شوی.

B- د انجيو ګرام په واسطه د هغه coil خيال ښکاري چې په انيوريزم کې بند شوي وتيره منځ ته راوړي. د coil خيال د شريان په جنبي برخه کې ځای لري (وکتور) دا هماغه ناروغ دی چې په 3.12 شکل کې ورڅخه يادونه شوی ده.

د مخنيوي لپاره چې وريد اجوف سفلی کې سرته رسيږي (Fig 3.14) .

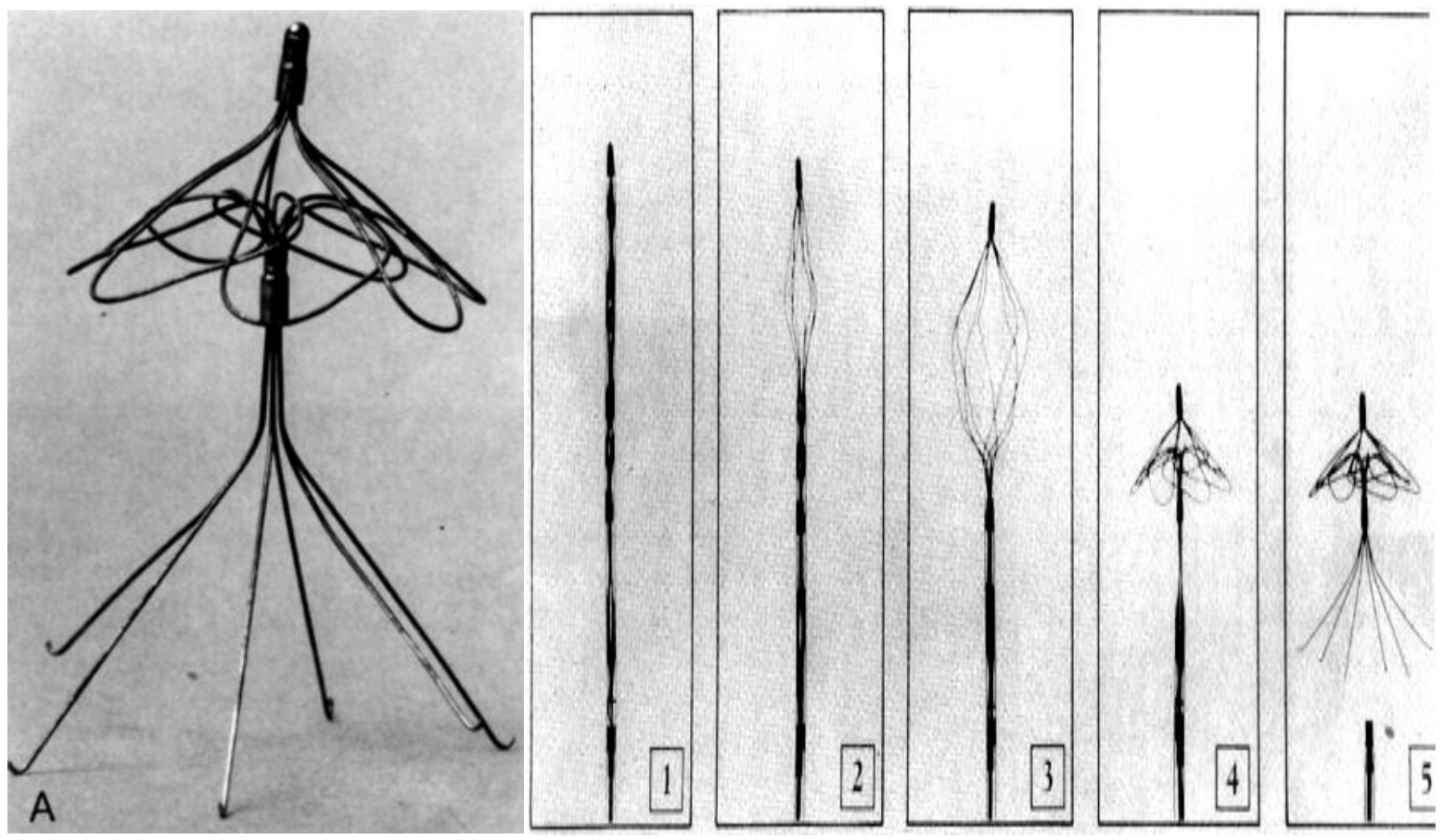

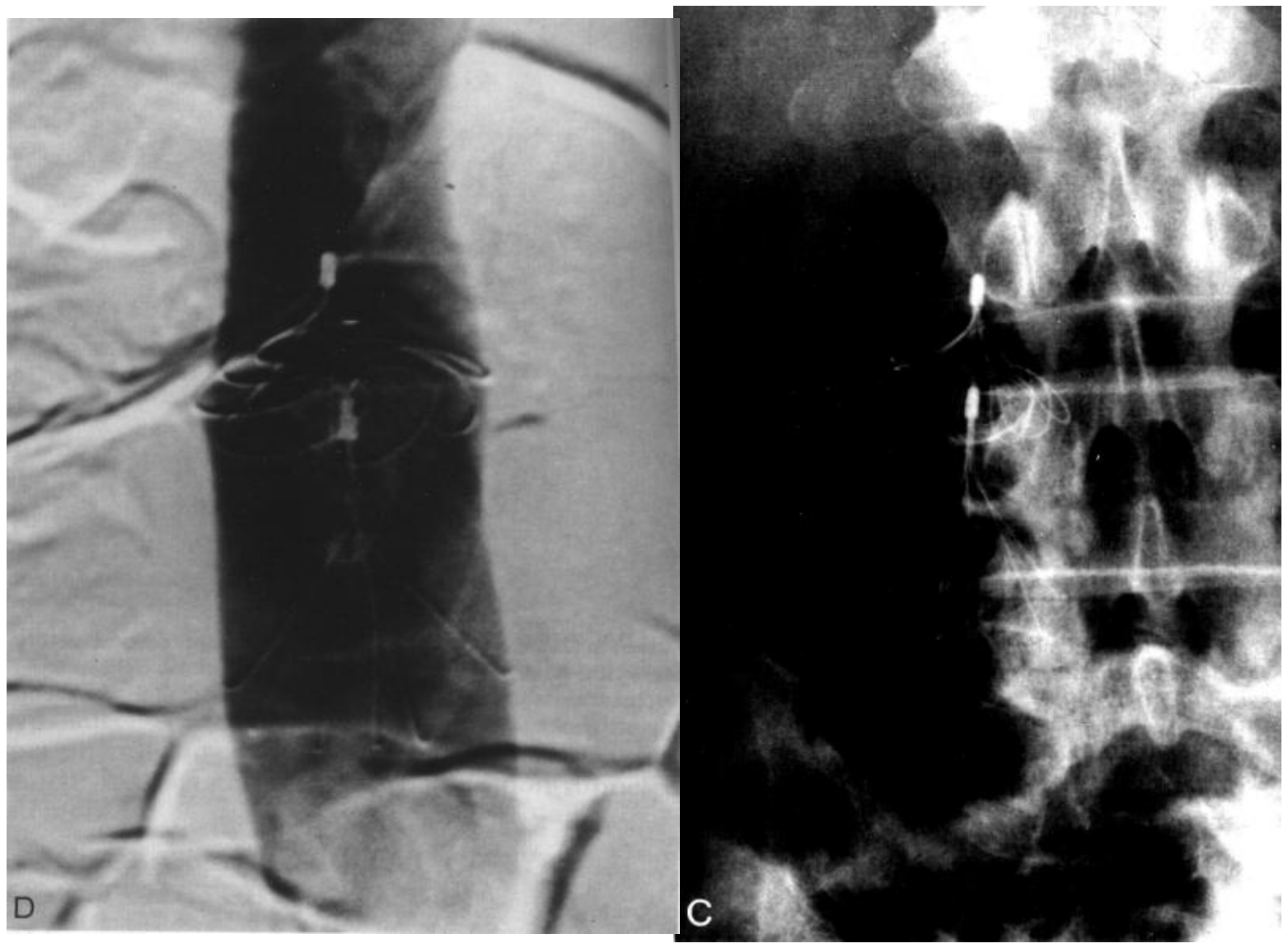


په 3.14 شکل کې د simon-Nition inferior vena ښودل شوي. A – د فلترونو توګراف cave filter ښکاره کوي.

B – د فوتوګراف په واسطه د فلتر او کتیتر جدا والی ښودل شوي.

C – د رادیوګرافي په واسطه د فلتر ځای ښودل شوي.

D- د ورید اجوف سفلي خیال کې د فلتر برخه څرګند شوي. د فلتر په واسطه په باب سیستم کې بندښت منځ ته ندی راغلی بلکې هره امبولي نیولای یا تړلای شي.

# وريدي پاملرنه يا

# (VENOUS ACCESS)

هغه ناروغان چې د زياتې مودي لپاره د شيموتراپي لاندې وي او په هغه ناروغانو کې چې Hemodialysis ته اړ وي راديولوجيستان دا ضروري ګڼې چې د وريدونو څخه معلومات او وارسي تر سره شي. د تصويري رهنمائی او د اوعيو د اناتومي د څرګوالی لپاره کمه اندازه اختلاطات هم شته.

## TRANSJUGULAR INTRAHEPATIC PORTOSYSTEMIC SHUNTS (TIPS)

هغه ناروغان چې د وريد باب فشاريي لوړ وي وريسي هميورژ او يا غير قابل رجعي حبن ولري دا غوره ده چې د (TIPS) په اړوند يې معلومات تر لاسه شي. دا شنټ کېدای شي چې د ښي وداجي وريد په اړوند په زړه پورې معلومات ورکړي. د کبدي وريد او باب وريد تر منځ ارتباط موجود وي (Fig 3.15) او د باب په وريدي سيستم د فشار کمښت موجود وي. پدې ډول ناروغانو کې د مړيني اندازه زياته ده.

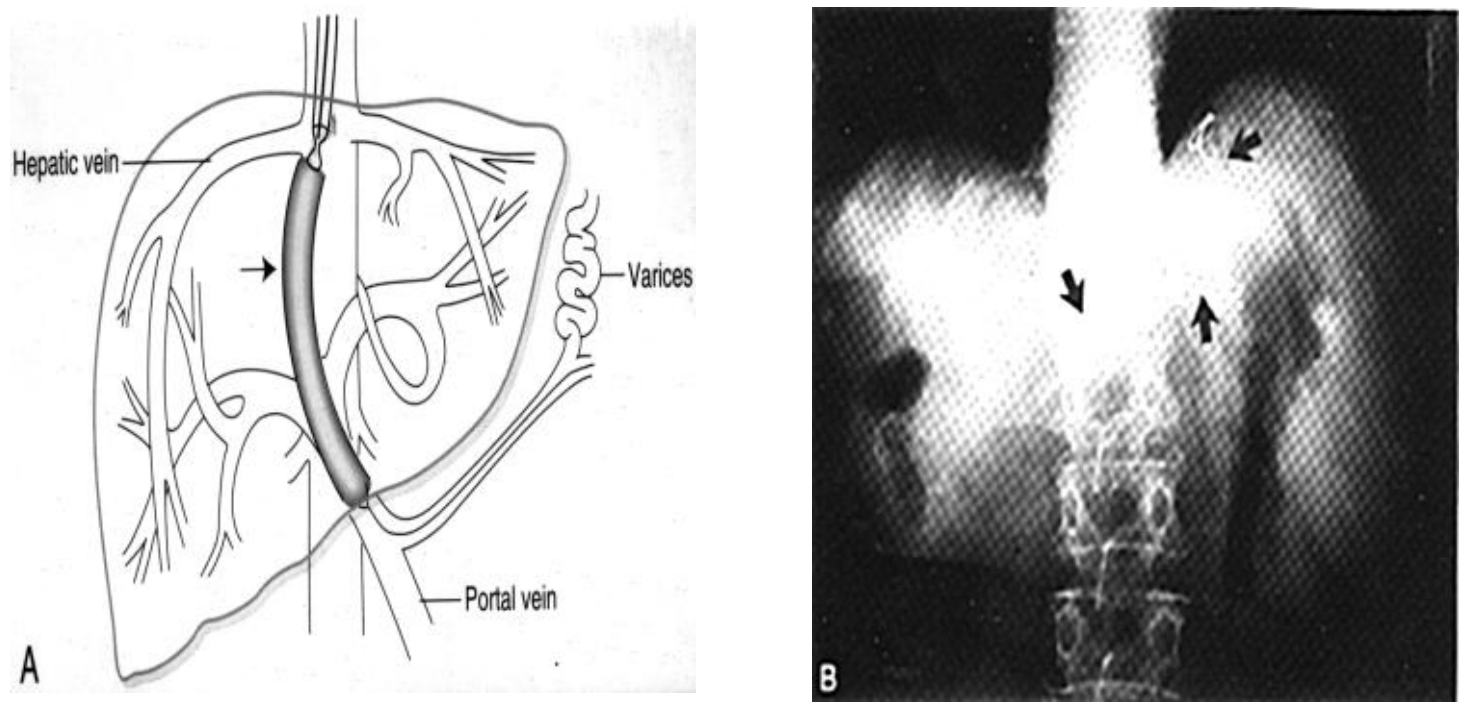


په 3.15 شکل کې د Taransjugular intrahepatic postosystemic shunts (TIPS) طريقه ښودل شوي.

A- د سيم په واسطه د شنټ ځای ښودل شوی (خلاص وکتور). B- د راديو ګرافي په واسطه TIPS ښکاره شوي او په ينه کې هغه وخت شنټ څرګندوي چې د TIPS سره اجرا شي. همدارنګه بند شوي coil هم ښکاره کوي (وکتورونه) چې د معدې په وريسونو کې واقع دي.

# (PERCUTANEOUS BIOPSY)
# د پوستکي له لیارې بیوپسي

دا ډول بیوپسي د مختلفو ستنو (Fig 3.16) په واسطه په عضویت کې اجرا

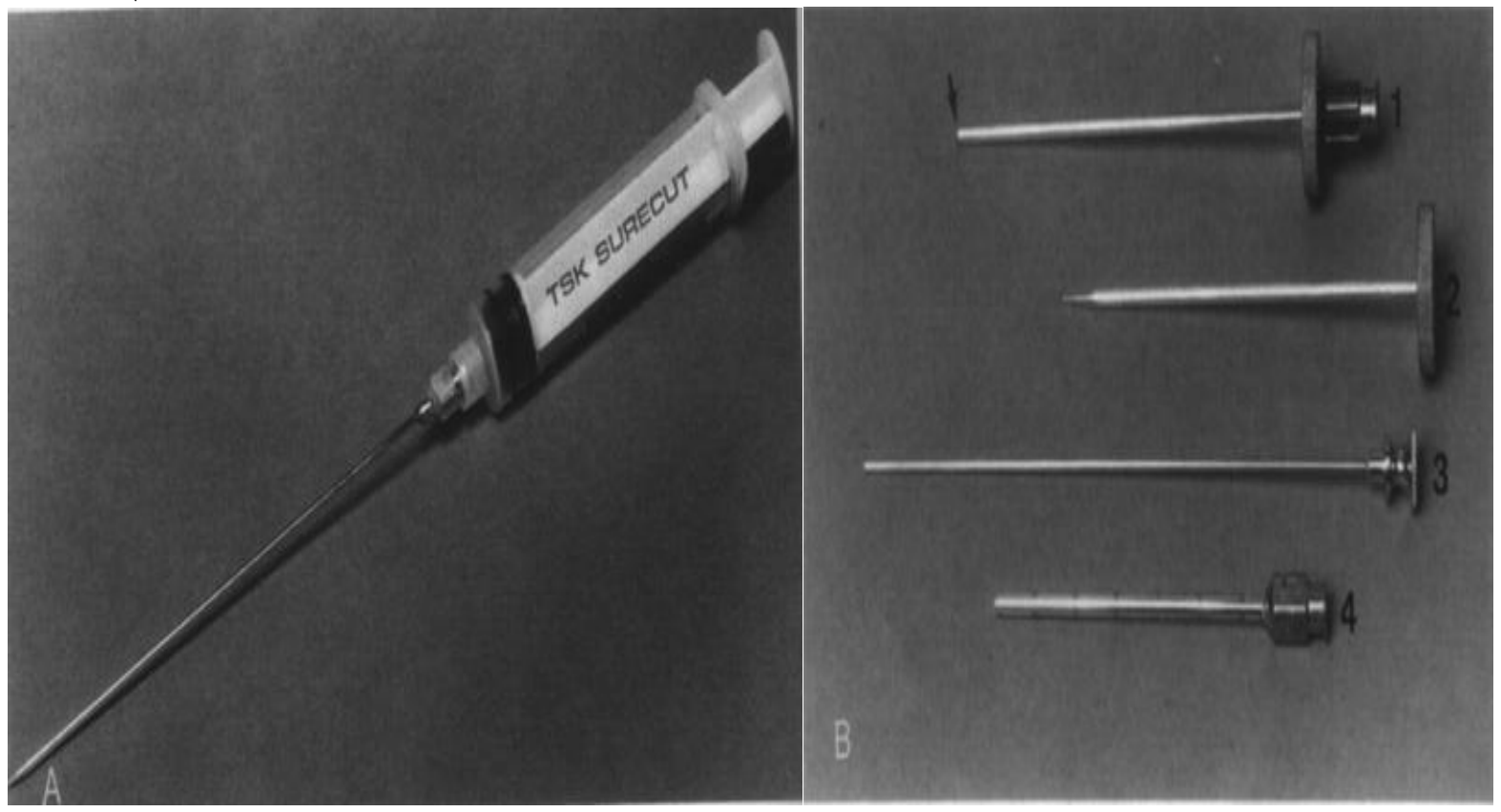


په 3.16 شکل کې د بیوپسي د ستنو نمونې ښودل شوي.

A – ستنه د روخوه اقسامو د افتونو لپاره استعمالیږي = 1-B bone iopsset Aderman

2- Toothed د بیوپسي ستنه (وکتور).

3- cleaning rod

4 – outer depth marked she

کېږي د پوستکي د لیارې بیوپسي د جراحي زیات شمېر عملیات کم کړي او د هغه نسج څخه چې مطلوب دی بیوپسي اخیستل کېدای شي. دا هغه وخت کې اجرا کېږي چې د تصویر په واسطه افت ښکاره او بیا عملیه اجرا شي. په زیاتره پېښو کې د CT د لارښوونې څخه کار اخیستل کېږي ځکه چې د دې ازمویني په واسطه په مختلفو ډولو ژوروالی یا (عمقونه) معلومیدای شي او کنترول کېدای شي (Fig 3.17) . غټ افتونه د ساده رادیوګرافیو په واسطه د فلورسکوپي د کنترول لاندې بیوپسي کېدای شي. د ثدیو افتونه د التراسوند او Stereotactic (د مطلوبه برخې څه متعدده کتنه) رهنمائی لاندې اجرا کېږي.

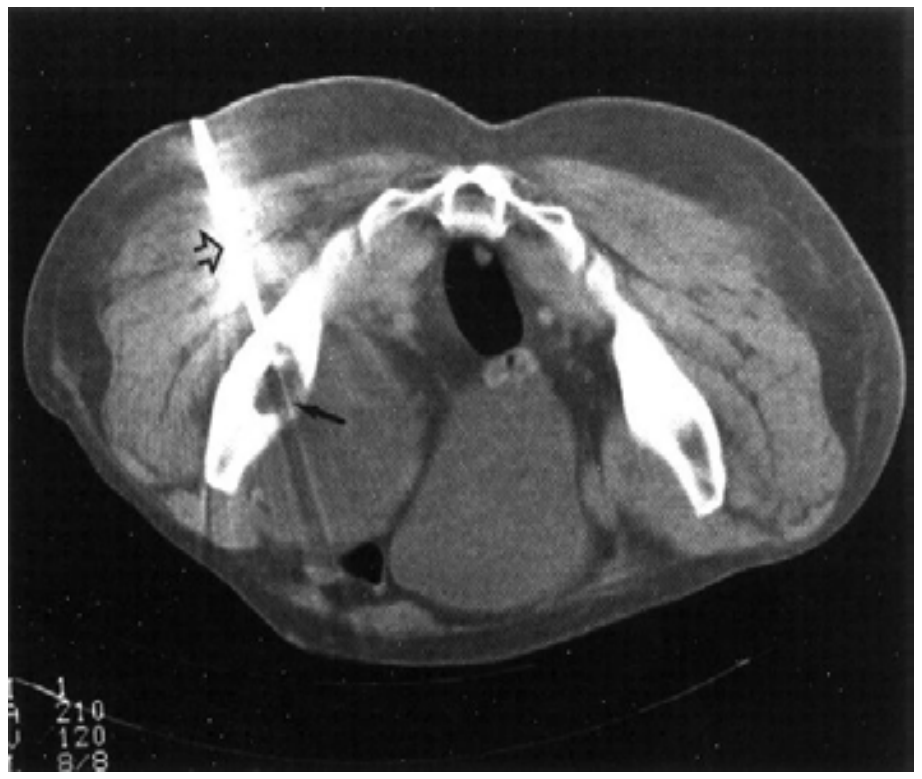


په 1.17 شکل کې د CT د رهنمايي لاندې په حوصله کې
په کينه خوا کې د Chondrosarcoma بيوپسي اجرا کيږي.
ناروغ د ملاستې په وخت کې دی. د بيوپسي ستنه (خلاص وکتور) په ښي خوا کې
د افت د پاسه ښکاري. (نرى وکتور).

## د فشار کموالی او دريناژ يا(Decompression and Drainage):

دا عمليه په دې ډول اجرا کيږي چې ستن په مايع کې ځای پر ځای کيږي او د التراسوندي CT د لارښونې (Fig 3.18) سره سم مايع راويستل کيږي. په ستنه کې مخصوص ځای لري. بيا ستنه بايد راوښکل شي او د دريناژ کتيتر ته په مايع کې ځای

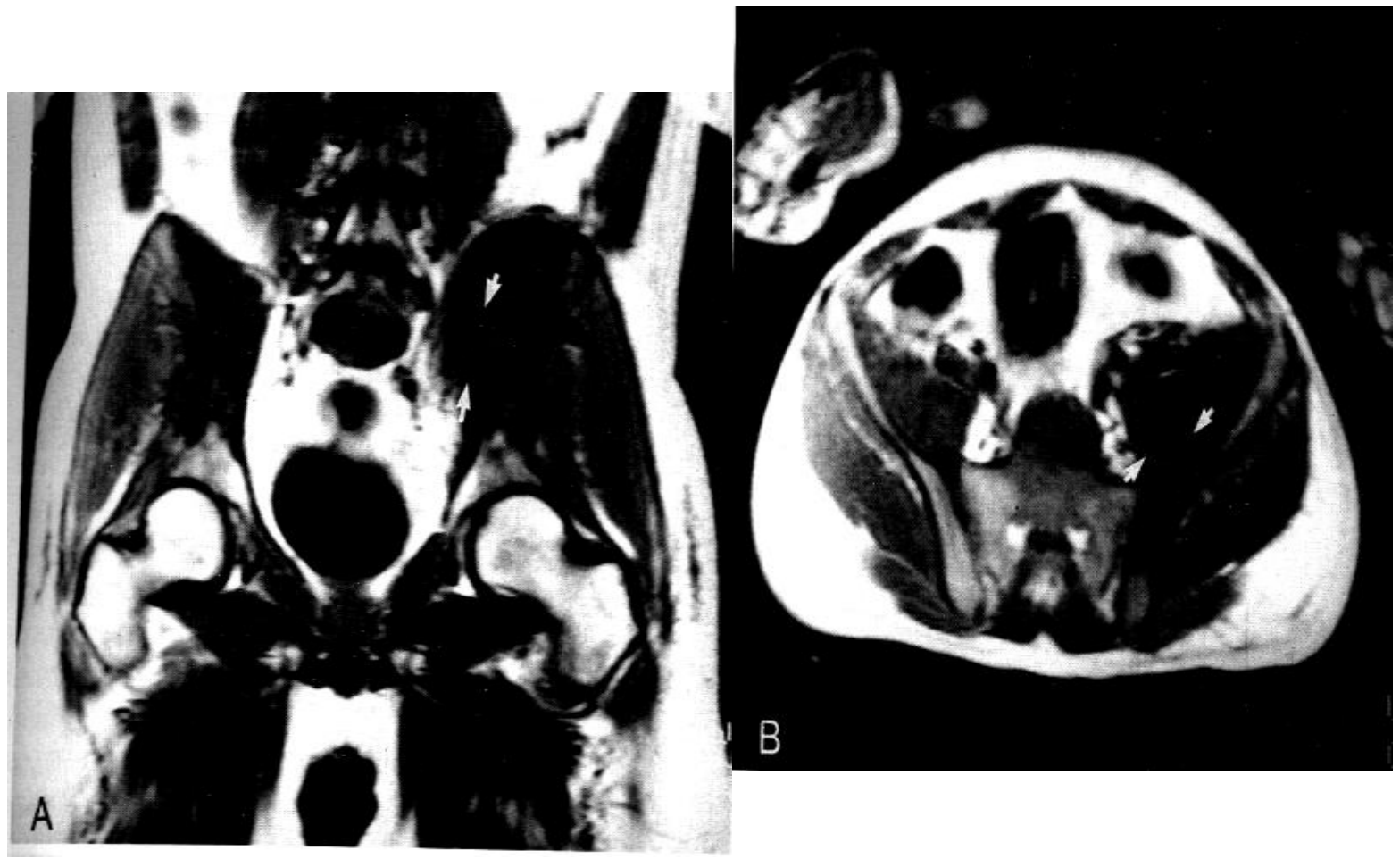

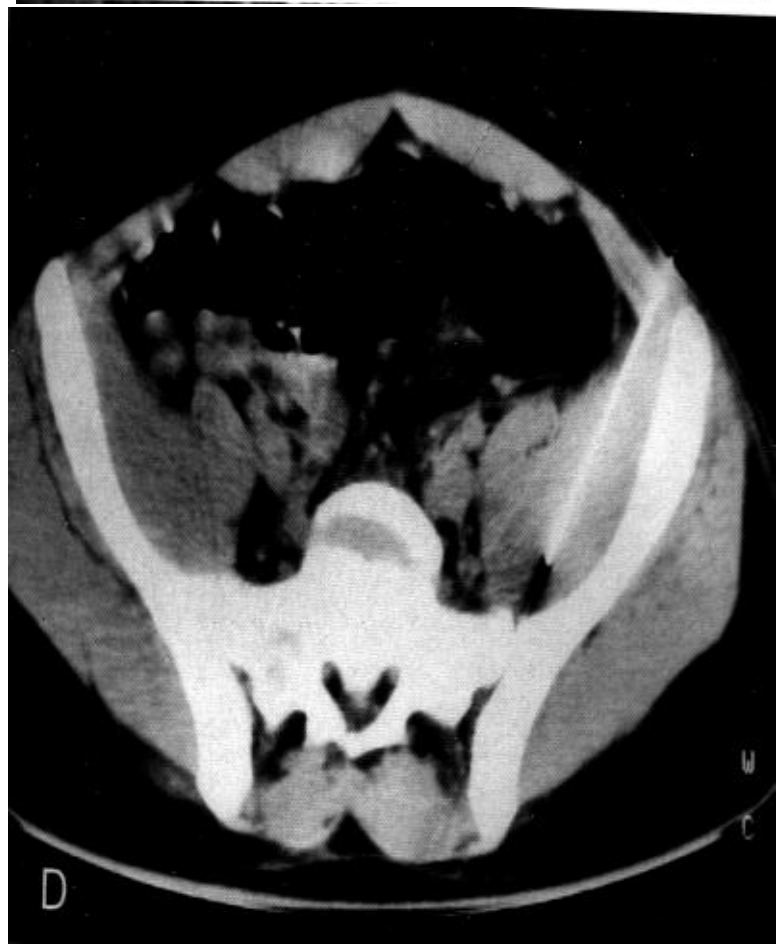


په 3.18 شکل کې د پوستکي د لارې د ابسې دریناژ څرگند شوی.

A – د کرونل MR په واسطه په موضعي شکل د iliopsoas د عضلې ابسې ګانې په کینه خوا کې څرګندوه شوه (وکتورونه).

B- محوري منظرې د ابسې ګانو موقعیت څرګند کړ (وکتورونه).

C- د CT منظرې په واسطه هم د ابسو خیال ښکاره شو (وکتورونه).

D- د CT په واسطه په ابسو کې د دریناژ ستنې خیال څرګند شو،

E – د ملاستې یا Scout په وضعیت کې د ستنې موقعیت ښکاره شو. دا موقعیت دې د A شکل د ابسو سره توپیر کړل شي.

ورکول کېږي. بیا دا کتیتر د خالی بوتل سره ارتباط لري تر څو چې دریناژ

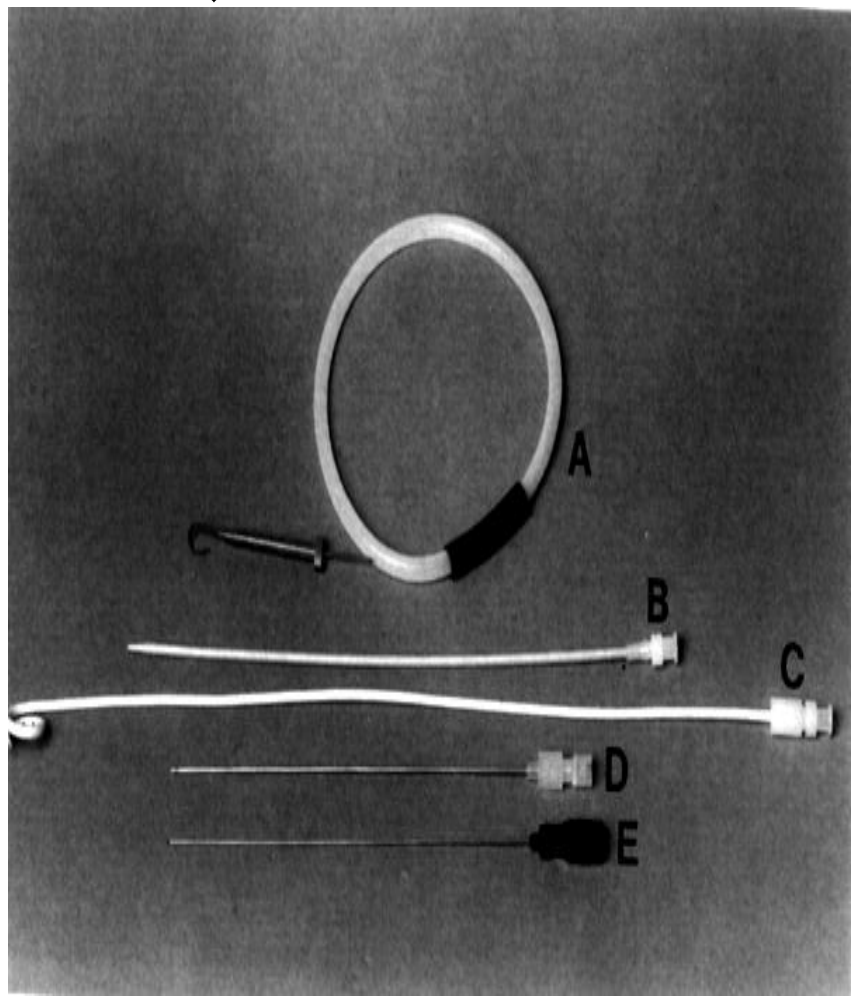


صورت ومومي. د دې تخنیك
څخه زیاتره وخت د پښتورګي په
انسدادي تجمعي یا collecting
سیستم (Nephrostomy) کې
کار اخلي
(Fig.3.19). همدارنګه د
صفراوي طرقو په انسداد کې
چې په صفراوي قناتونو کې پیدا
شوي وي او داسې نورو کې کار
اخلي

په 3.19 شکل کې د پوستکي له لارې nephrostomp شیټ ښودل شوي.
A- لارښود وایر،
B – پر خونکي یا Dilate،
C – د طناب په څیر د دریناژ کتیتر،
D – ستنه او stylet
E- نرى جداري ستنه.

# څلورم فصل

# رییوي تصویر

# (Pulmonary Imaging)

د سینې د رادیوګرافي ازموینې څخه په زیاته اندازه کار اخستل کېږي او د رادیوګرافي دا معاینه د نمیائی څخه زیاته توصیه کېږي. او غوره دلایل یې دا دي چې دا په سینه کې د روغتیا یا د ناروغیو د اینې ښه لري. په همدې شان د زړه او سږو په اړوند هم معلومات ورکوي او د دې تر څنګ د مجاورو برخو ساختمانونو په برخه کې هم ګټوره ده لکه هضمي جهاز، د رقی غده او د سینې په عضمي ساختمان کې. همدارنګه د بطني احشاوو، د سر او ورمېږ د هډوکو د متاستاز څخه سږو ته پوره معلومات ورکولای شي د سینې د رادیوګرافي روتین حالاتونه په (4.4) شکلونو کې ښودل شوي.

په 4.4 شکل: د روټینې کلشي پر مخ منصف او ښي خوا نیمایي سینه کې په زیات شمیر متاستاتیك حالتونه کتل کېږي.

په تخنیکي لحاظ ناروغ ته پاملرنې (Technical Considerations The patient):

د تخنیك له مخې لومړی دا ضروري ده چې ناروغ په مناسب او صحیح وضعیت کې ځای ولري (Fig 4.5) . دا ډېره مهمه ده چې د ناروغ نوم، جنس، عمر او د طبی دوسي نمره په هغه پاڼه کې موجود وې چې د اکسری لپاره را معرفي شوی دی. دا هم ضروري ده چې د هري ازموینې نیتجه لیکل

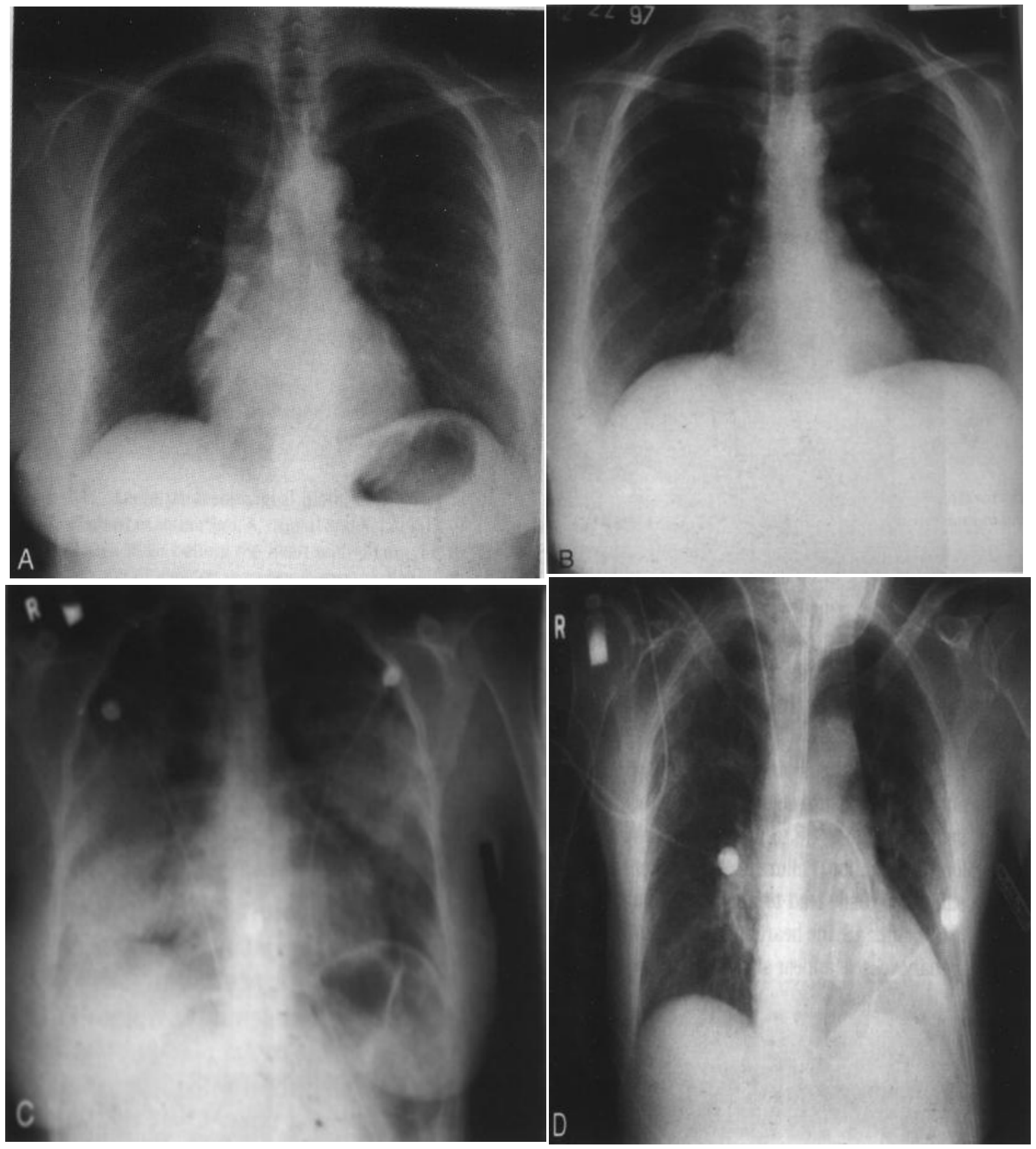

شوی وي (Fig 4.6) . په دقیق ډول د ناروغ د هډوکو ساختمان، د رخوه

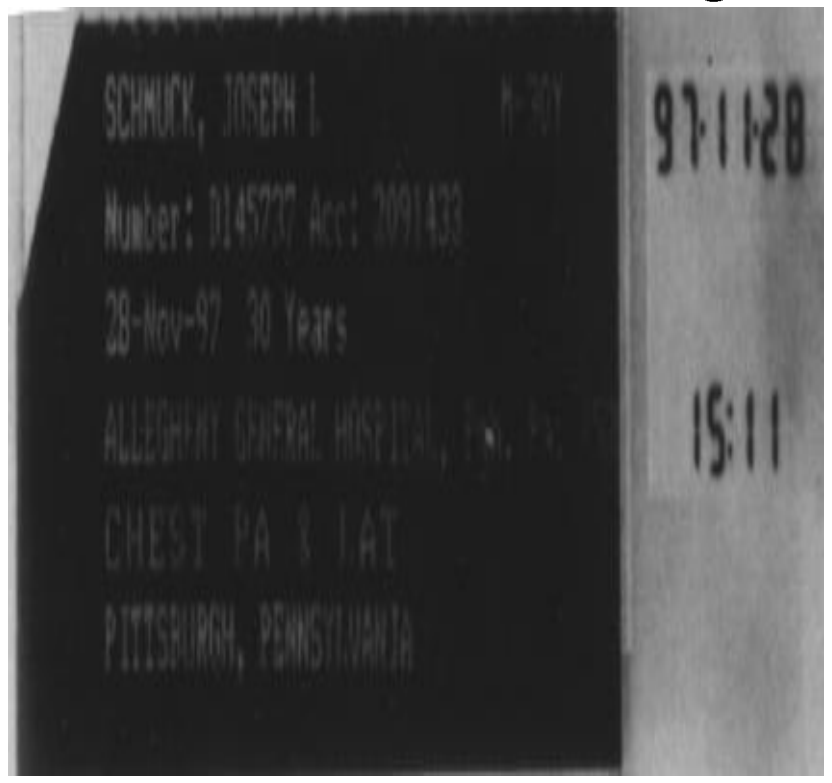


انساجو کیفیت لکه د ثدیو خیالونه او د جراحي ندبواو او یا د هغې نشتوالی (Fig 4.5) یا د دې په خوا کې پخوانې فلمونه د توپیر لپاره وځړول شي چې د رادیولوژیکي ازموینې لپاره دا ډېره په زړه پورې خبره ده.

په 4.6 شکل کې د فلم پر مخ یوه څرګندونکي علامه یا label اینبودل کیږي چې د دې په توره برخه باندې د فلم د پاسه ښکاره شوې ده چې په پورتنۍ برخه کې د ناروغ نوم عمر او عمومي نمبر، په بله لیکه کې د ناروغ د روغتون نمبر او ورسره یوځای د اجرا ازموینو پرله پسې نمبر، په بله لیکه کې د ازموینې نیټه، د ناروغ عمر په تکراري توګه، څلورمې او شپږمې لیکې د روغتون څرګندونه کوي. او په پنځمه لیکه کې د ازموینې ډول ښکاره شوی. په سپینه برخه کې د ازموینې نیټه او وخت لیکل شوی. دا په هغه ناروغ کې ارزښت لري چې په یوه وخت کې زیاتې ازموینې کوي.

**تحلیل یا** (Analysis) :

لومړی دا ضروري ده چې پدې متیقین شو چې موجوده رادیوګرافي د همدې ناروغ ده. فلم باید د کثافت، حرکت او تدور په اړوند وڅیړل شي. او هم دې ته پاملرنه وشي چې د سینې په دننه کې بې ځایه شوی حالت شته او کنه او هم پدې باید باوري شو چې د تکنالوجیست لخوا حجاب حاجزي زاوئی قطع شویدي او که نه او هم د فلم د صدري فقراتو خیال د زړه د خیال سره وپیژندل شي. د دواړو ترقو خیال په منځنۍ برخه کې پدې د لالت کوي چې ناروغ مناسب وضعیت لري او تدور موجود نه دی.
بل پړاو کې دا ضروري ده چې پوه شو چې په کوم وضعیت کې رادیوګرافي اجرا شویده. د سینې رادیوګرافي په اصلي ډول داسې ده چې د ناروغ د سینې قدامي برخه د فلم د کیست سره او د اکسری تیوب د ناروغ شاته

ځای لري او شعاع د خلف څخه قدام ته تطبيق کېږي او د تيوب او ناروغ تر منځ اندازه 6 فټه وي دا خلفی قدامي راديوګرافي ده. که چېرې په بشپړه توګه ناروغ ته تدور ورکړل شي او تيوب قدام ته راوړو او کسيټ خلف ته وي دې ډول راديوګرافي ته AP وايې (Fig 4.7A) کې د يوه ځوان ناروغ چې د ولاړې په وضعيت کې اجرا شويدي او (Fig 4.7B) د همدې ناروغ دي چې په AP وضعيت کې اخستل شوي.

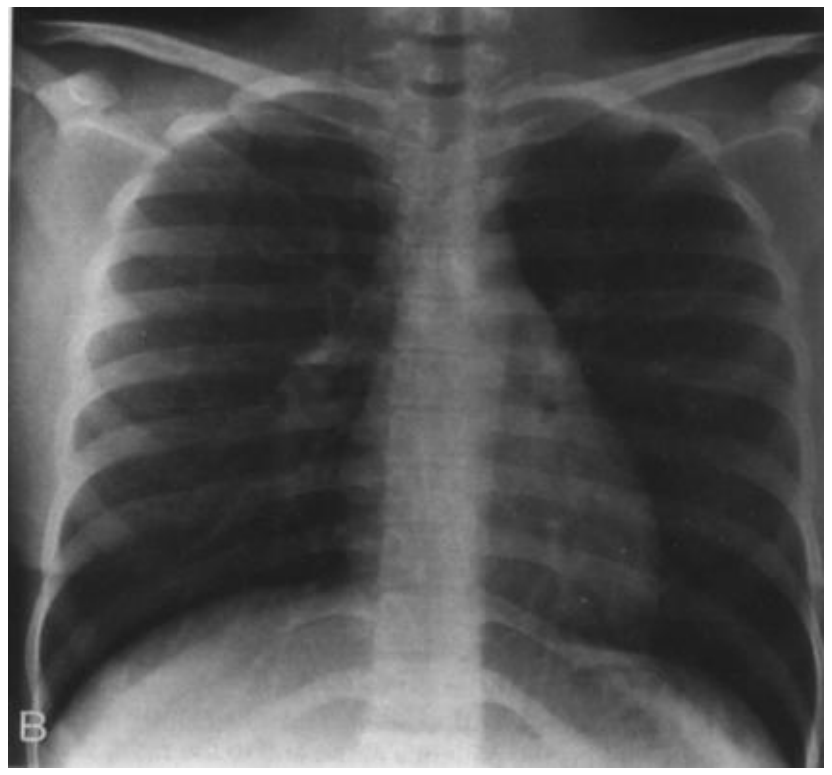


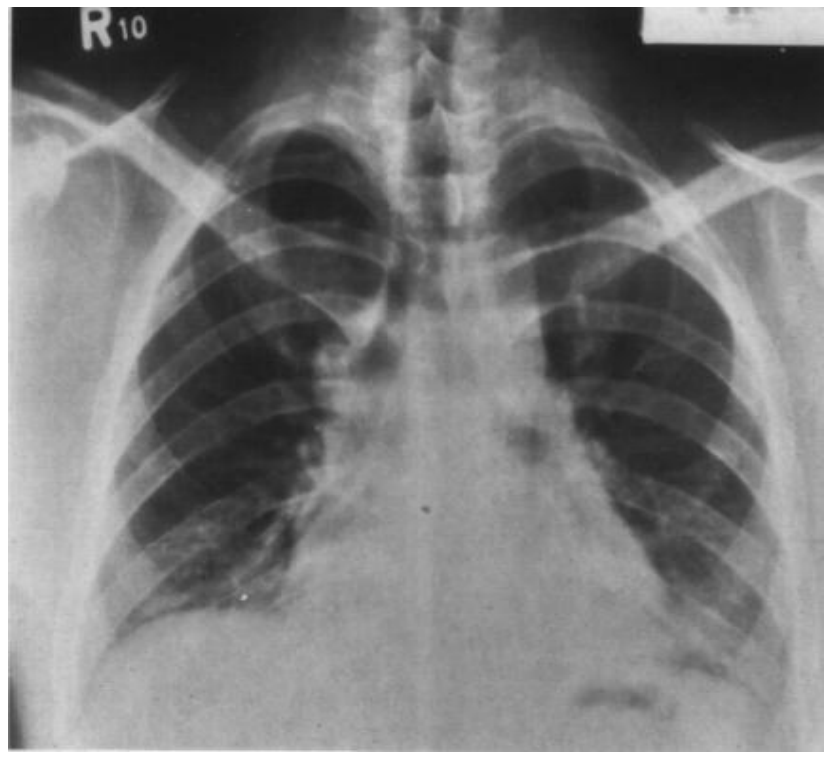


د 4.7c او D شکلونه د ولاړي او ملاستي وضعيتونو فلمونو تر منځ توپير

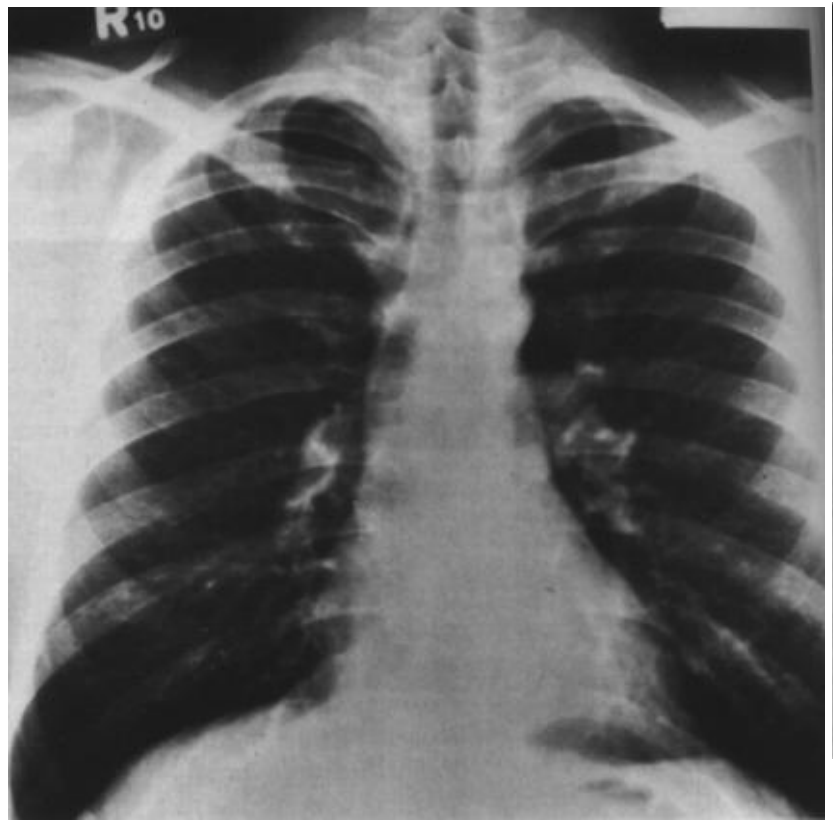


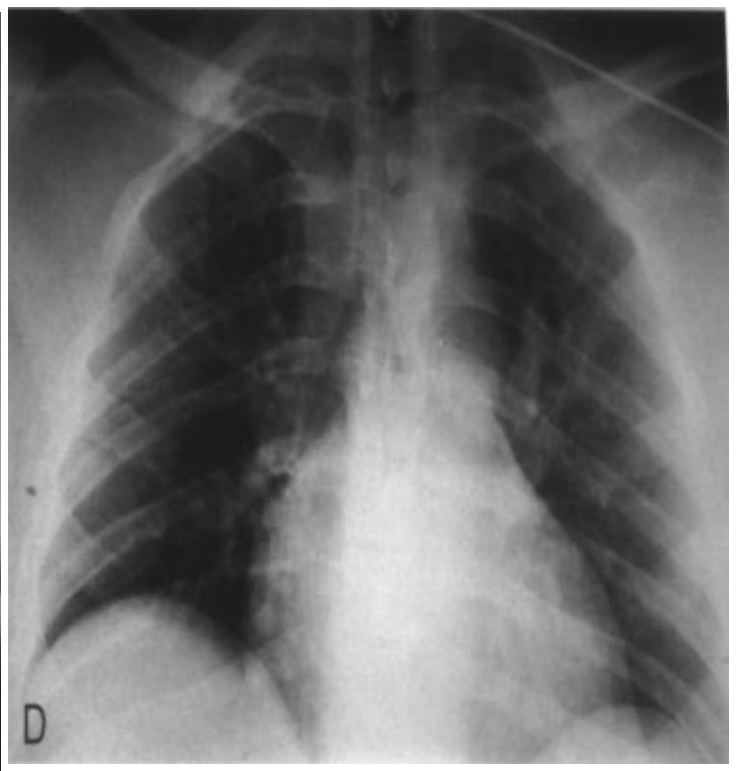

کوي.

په عمومې توګه د سينې خلفي قدامي فلم په لاندې ډول د مطالعې لاندې نيول کېږي.

د ليکو څرګندونه که چېرې موجودي وي، دواړه ترقوي چې د سږو په پورتنيو برخو کې ځای لري کتل کېږي او په منځنۍ برخه کې يوه اندازه کوږوالی لري او په خلفي برخه کې يې رقبي او صدري فقرات موجود دي (عصبي قوس، مفصلي بازي، اپوفيزيل مفصلونه او لمينا) چې په واضح ډول د کتنې وړ دي. په AP راديوګرافي کې دا نښې ښکاره کيدای شي: د ليکو خيالونه سرچپه، زړه په کمه اندازه غټ خيال ورکوي، ترقوي معمولاً لوړ ځای لري.

يوه مهمه او د غور موضوع دا ده چې د سينې راديوګرافي بايد د شهيق په حالت کې وي د 4.8 شکل د يو روغ سړي دی چې د قوي ذفير په حالت کې اخستل شوي دی. که چېرې فلم په ضعيفه شهيقي حالت کې واخستل شي نو زياتره وخت د زړه د عدم کفائی سره غلطي پيدا کوي، پدې حالت کې زړه غټ او په ښه توګه د کتنې وړ نه وي. رييوي اوعيي په کمه اندازه برجسته وي. او د دواړو سږو په قاعدو کې د مايع په څير خيال ښکاره کوي.

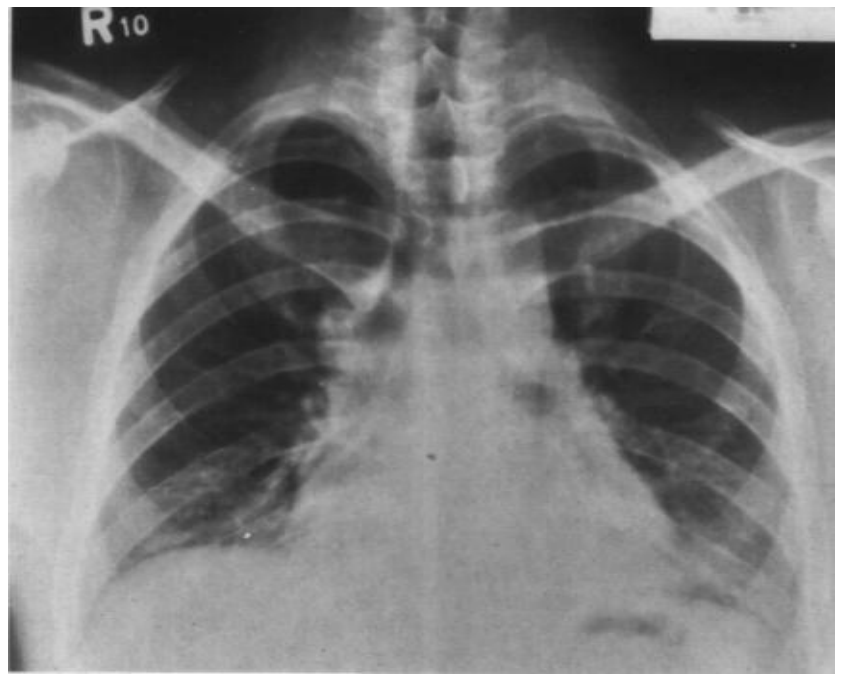


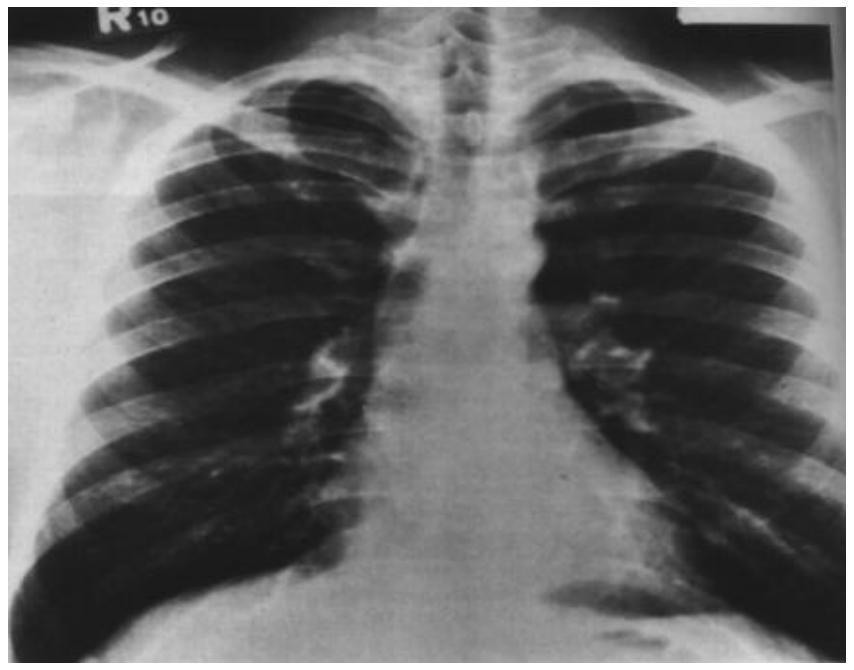


4.9 شکل د همدې سړي دی چې په ژور شهيق کې اجرا شويدی او په بشپړه توګه نورمال دی.

د دې لپاره زيات شمېر دلايل موجود دي چې ولې فلم په پوره

شهیق حالت کې نه وي چې هغه عبارت د زیات چاغوالي څخه کیدای شي چې میخانیکي سبب وي، د عملیات څخه وروسته درد، هغه ناروغان چې د زړه په عدم کفایه اخته وي او هغه ناروغان چې د سږو په مزمنو ناروغتیاوو اخته وي.

هغه کلیشه کې چې حجاب حاجز د لسمې خلفي یا اتمي قدامې پښتیو سره ځای ولري ویلای شو چې په شهیقي حالت کې اجرا شویدي.

څو پېښو کې اړتیا موجوده وي چې په زفیري حالت کې رادیوگرافي واخستل شي چې هغه عبارت دي له: په هغه ناروغ کې چې په قصبه کې یې شکمنه کتله موجود وي، په قصباتو کې د پوکانیې په څیر انسداد موجود وي او یا په هغه صورت کې چې د شکمن نوموتورکس پېښه وي، په لومړی حالت کې (Fig 4.10) په PA وضعیت کې فلم اجرا شوي چې په نورمال ډول

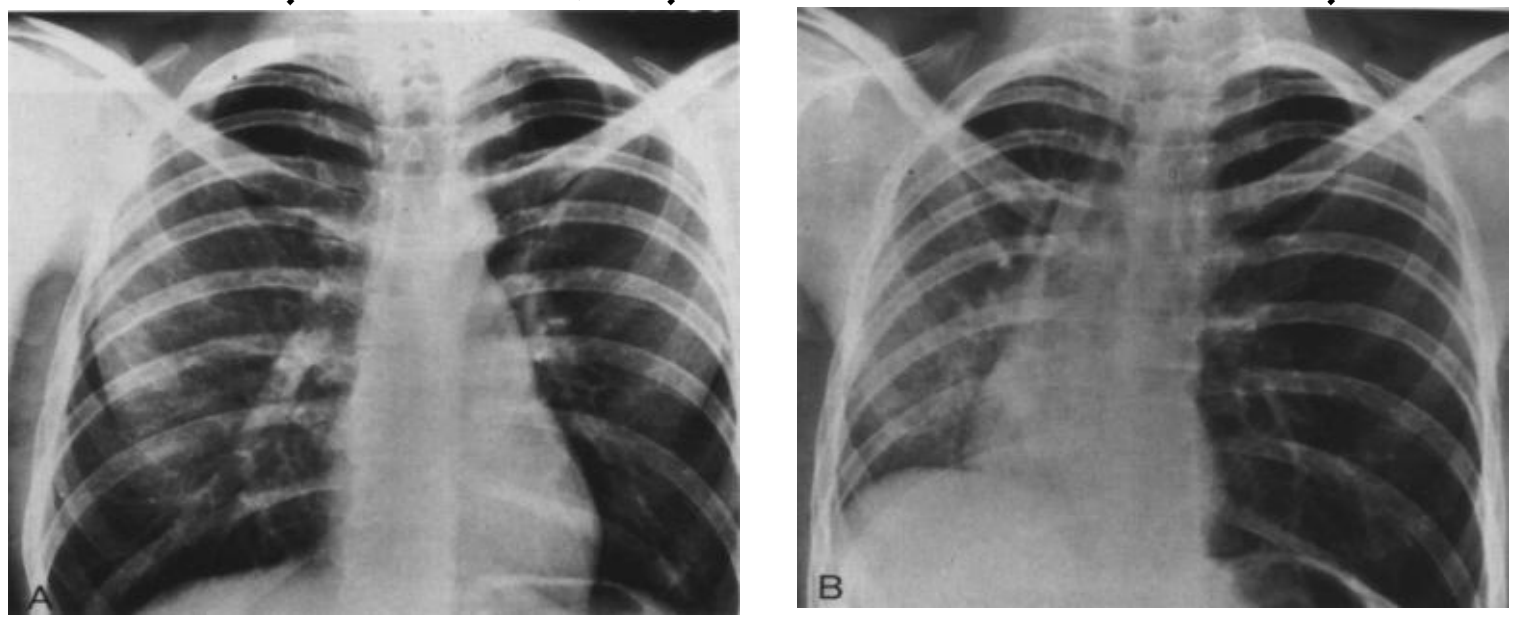

دي. د ناروغ تدور یا زاویوي حالت په نورمال اناتومیك خیالونو کې بدلون راوړي چې پخوا ترې یادونه شویده او دا حالت د ترقو د نورمال او منځنې موقعیت څخه پیژندلای شو.

لاردوتیك Lardotic منظرې یا وضعیتونه د هغه وضعیت څخه عبارت دي چې په هغه کې په ذرو کې افتونه تشخیص کېږي. د دې تخنیك څخه زیاته استفاده نه کېږي زیاتره وخت د علوي فص د شکمنو پیښو لپاره ترې کار اخلي.

نور تخنیکونه چې کار ترې اخستل کېږي هغه عبارت دي د Portable یا گرځیدونکی تخنیك چې دا زیاتره د هغه ناروغانو لپاره استعمالوي چې د گرځیدو وړتیا ونلري او یا په پرمختللي ناروغۍ اخته وي پدې کې یوه

اندازه تحرکيت موجود وي. دا ځکه چې ناروغ خپل تنفس نه شي ساتلای، او پدې وخت کې يو شمېر بدلونونه موجود وي لکه زړه چې د هګۍ په څير، ترقوي د پښتيو دپاسه خيال ښکاره کوي (Fig 4.12) .

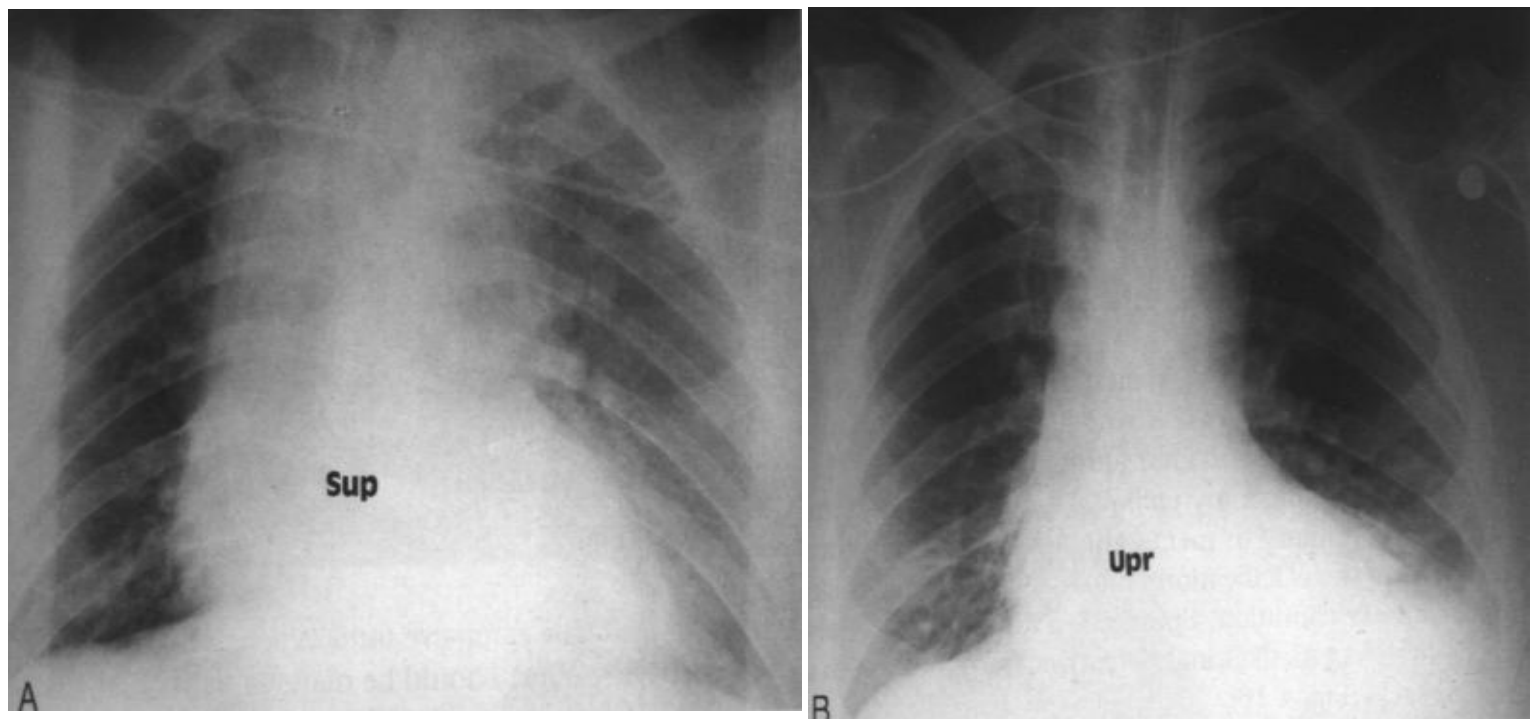


زياتره Portable واقعاتو کې د ملاستي په وضعيت کې راديوګرافي اجرا کوي چې پدې صورت کې وينه د سږو د پورتنيو برخو ته ځي او زړه د حادي عدم کفائی منظره غوره کوي. په داسې حالت کې بايد ازموينه تکرار شي.

د معدي په هوائی جوف کې د هوا او مايع د سطحي شته والې او يا نشتوالې د ولاړي او ملاستي د وضعيتونو لپاره لارښونه کولای شي. يو شمېر تکنالوجيستان د دې مقصد لپاره چې د ولاړې اندازه وټاکي د راديوګرافيك کثيفه موادو د پيچکارۍ څخه استفاده کوي چې د ولاړي د وضعيت په فلم کې د مايع سويه او د ملاستي په وضعيت کې نه وي (Fig 4.13 ) .



کله کله کېدا شي چې ډېر ښه فلم په ناروغ کې په يو اړخ (Decubitus) وضعيت کې واخستل شي او د دې وضعيت څخه هغه وخت کار اخستل کېږي چې په ناروغ کې شکمنه مايع په پلورا کې موجوده وي او د يوې

ليکې په ښه ډول ښکاره کېږي. د دې تخنيك په واسطه د سږي قاعده هم کنټرول کېدای شي چې د مايع په واسطه پټې شوي وي. د بده مرغه چې حجيبوي يا Loculated مايع کې بدلون نه راځي. اخيرنی تخنيك دا دی چې بايد پخواني فلمونه د نوو فلمونو سره توپير کړل شي.

# نور تصویري کیفیتونه یا معاینات

## (Other image modalities)

سره لدې چې د سینې رادیوګرافي د ناروغیو په تشخیص کې مرسته کوي خو د نورو تصویرې کیفیتونو یا تخنیکونو څخه هم کار اخستل کېږي. د سینې فلوروسکوپي هم کېدای شي لاکن اوس ترې زیات کار نه اخستل کېږي . د دې تخنیك څخه د سږو د نوډولونو د ښکاره کېدو او اندازې لپاره کار اخلي (Fig 4.14) دا ارزانه او ناروغ د کمې تشعشع سره مخامخ

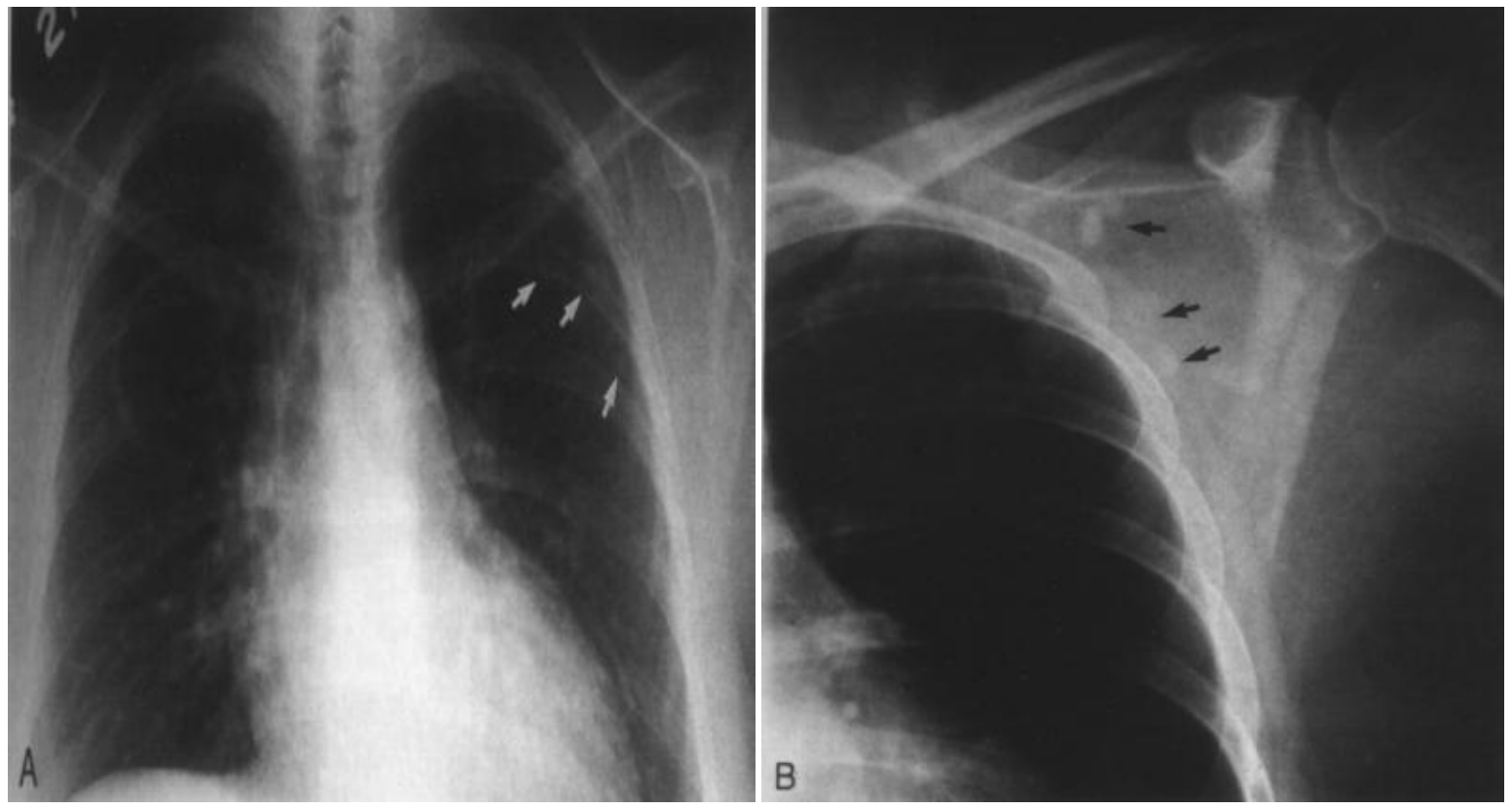

دي. په همدې شان فلوروسکوپي د زړه او حجاب حاجز د حرکاتو لپاره هم استعمالیدای شي. د CT خاصتاً Spiral تکنالوژي څخه د سږو د نوډولونو او منصقي کتلو

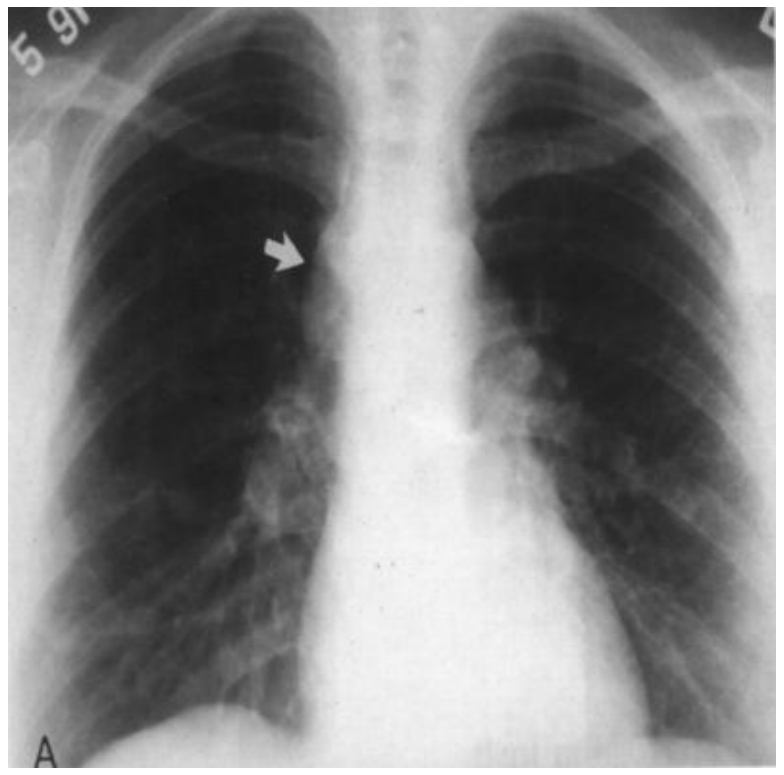

(Fig 4.15) څخه استفاده کوي.اوهم د پلورا مزمن التهاب د دې ازموينې په واسطه تشخيص کېږي. په همدې شان مزمن ارتشاحات او وريدي امبولي هم پېژندل کېداى شي. شکمن لومړى يا متاستاتيک تومورنو په هکله هم معلومات ورکوي. CT د کلسفايدونو ډولونو په برخه کې چې په سليم ډول وروسته د التهابې پېښې څخه پيدا شوى وي په زړه پورې لاربښونه کوي. د دې ترڅنګ هغه پېښې هم څرګنده وي چې په منصف کې ورسته د ترضيض څخه وينه پيدا شوي وي او يا د ابهر يا لويو اوعيو څخه منځ ته راغلي وي (Fig 4.16)

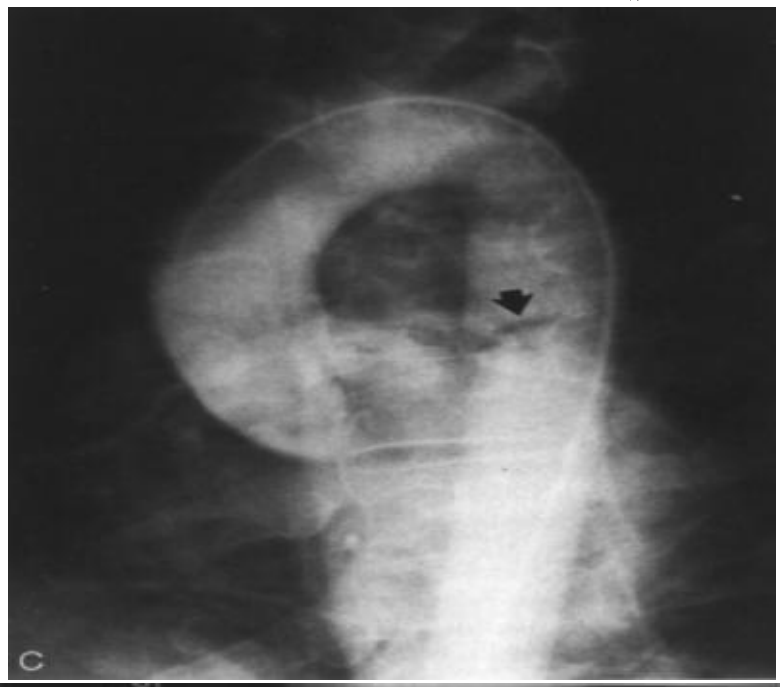

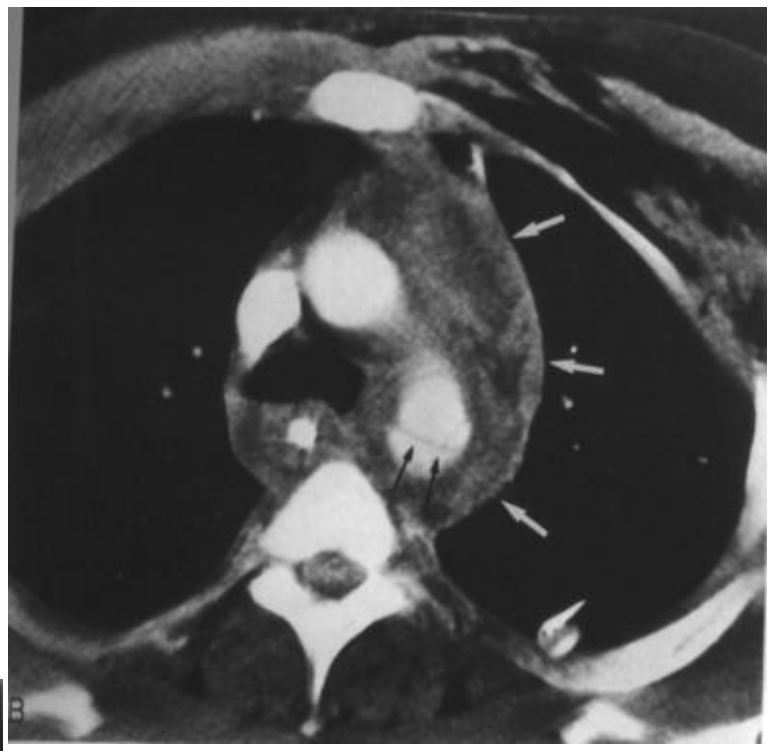

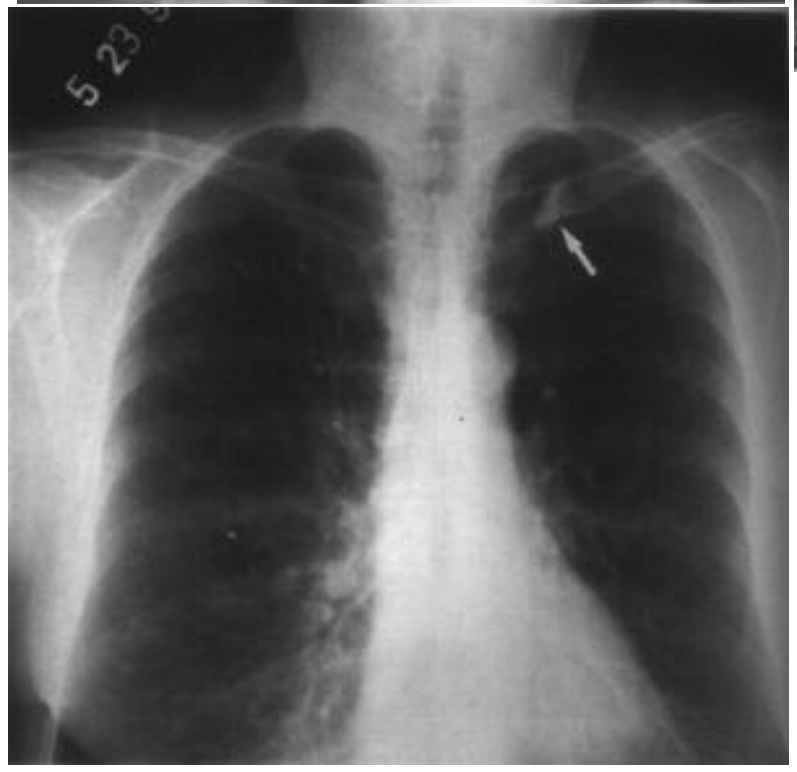

د MRI څخه د ثروي او منصفي کتلو د تشخيص لپاره کار اخستل کېږي. زياتره محيطي نوډولونه او د اوعيو افتونه (د وريد اجوف علوي سندروم) د دې ازموينې په واسطه پيژندل کېداى شي.د دې تخنيک په واسطه ممکنه ده چې

ثروي كتلي د پراخه شوي اوعيو سره توپير كړل شي (Fig 4.17)

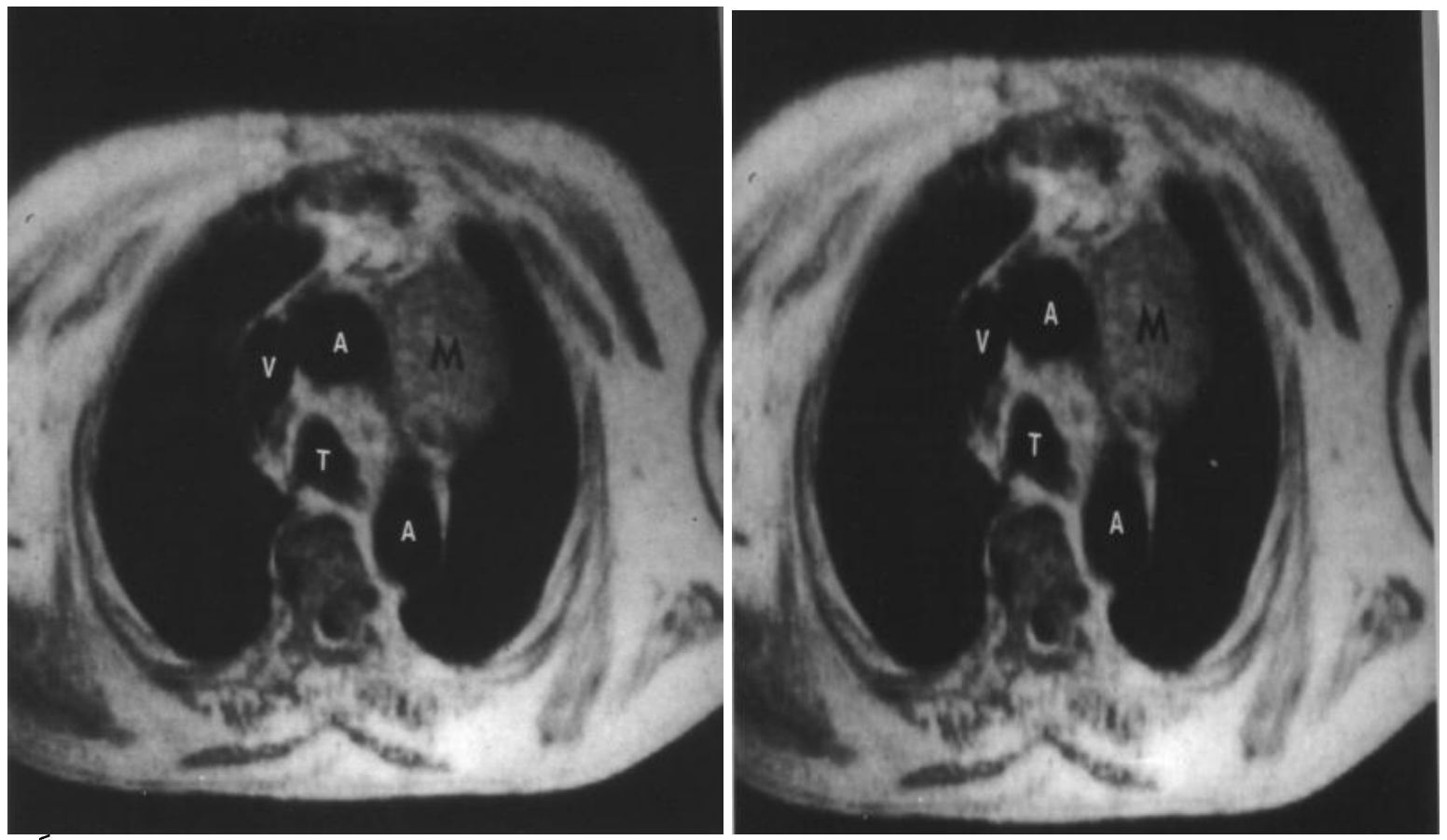


تشخيصي التراسوند د پلورا په جوف كې د مايع د راټولېدو څخه خاصتاً په ښې خواكې معلومات وركوي التراسوند د سږو د ناروغيو لپاره ګټور ندي دا ځكه چې د هوا د شته والى له كبله ستونزي موجود وي.

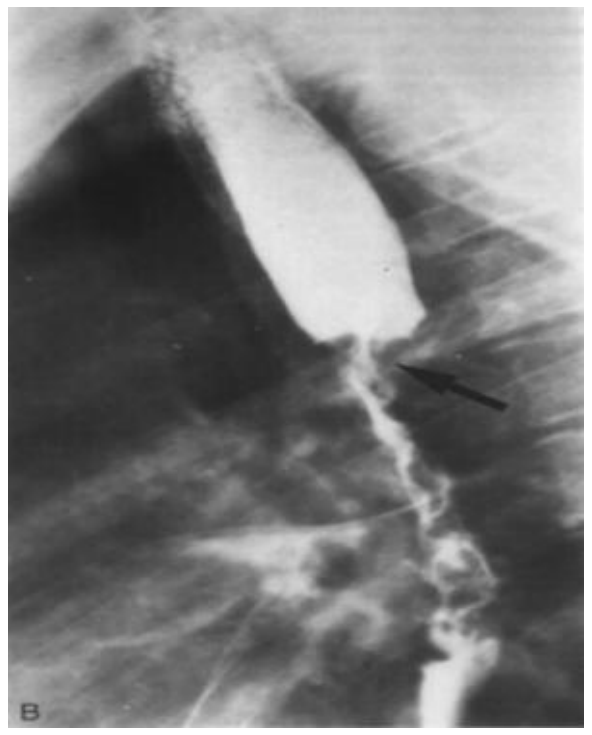

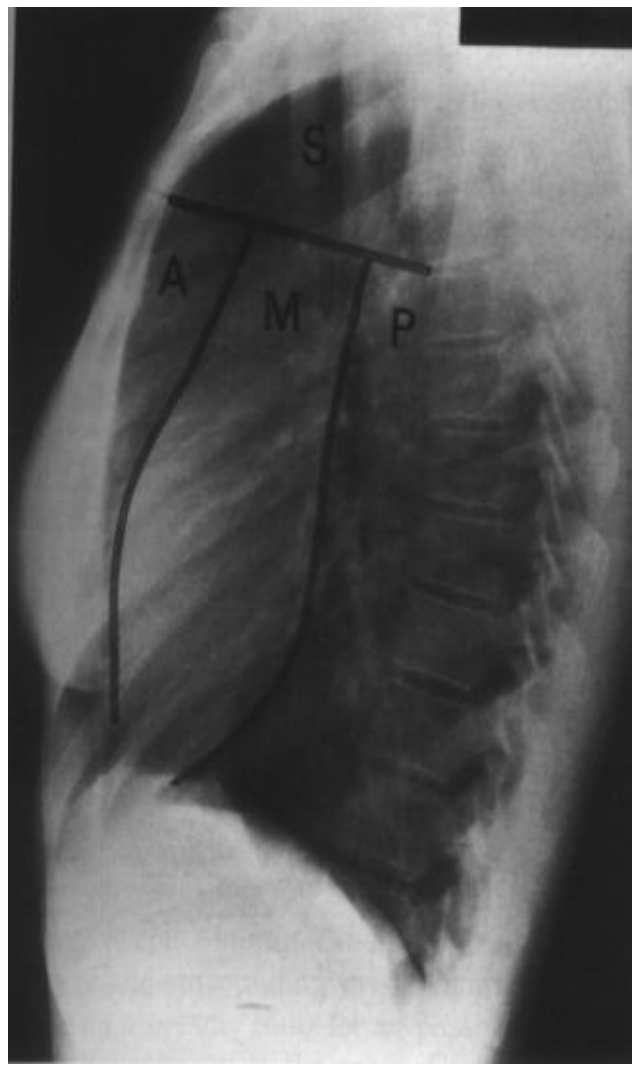


کانسر لیدل کېږي چې د سینې
رادیوګرافي په جنبي ډول اجرا شویده وچه
غاړه قدام ته بیځایه شویده چې دا حالت
موږ ته د مری د انسداد افت تشخیص
راکوي. د زړه حدود نورمال دي. زړه
حجاب حاجزي زاوئی، خلفي برخې او
حجاب حاجز په نورمال ډول دي. په فقراتو
کې د کتنې وړ غیر نورمال پېښه نه
لیدل کېږي.

تر دې وخته موږ د سینې د نورمالو
ساختمانونو څخه څېړنه تر سره کړه.
وچه غاړه په منځنې لیکه کې ځای لري
چې د هوا خیال په کې موجود دی. په
ښه فلم کې د Carina (په دوو برخو
ویشل) خیال د T4-T5 فقراتو د اندازې
سره د کتنې وړ وي. په اړخیزه
رادیوګرافي کې هم د وچې غاړې خیال
په زاوییوي ډول د سینې په دننه کې د
کتنې وړ وي. د منصف خیال د پلورا
څخه بهر د دواړو سږو تر منځ په منځنې برخه کې ځای لري او د زړه پورې
امتداد مومي: چې پدې برخه کې زړه، پریکاردیوم، لوي اوعیې، وچه
غاړه، صدري قنات د تایموس غده، شحم، زیات شمېر کوچني اوعیې،
اعصاب، لمفاوي نوډولونه او لمفاوي اوعیې ځای لري،منصف په څلوررو
برخو ویشل شویدي یو علوي او درې سفلي (قدامي، منځنی او خلفي) خو
دا ویشنه د یوې افقي لیکې په وسیله د قصی زاوئی (of Louis) څخه د
T4-T5 بین الفقري ډسك شاپوري رسمو (Fig 4.22) . په ژوندیو ناروغانو
کې د ابهر قوس په منځنی برخه کې تقاطع مومي. هره برخه چې د دې لیکي

ځخه پورته ځای لري د علوي منصف ځخه
عبارت ده او هره برخه چې د دې ليکې
ځخه ښکته ځای لري نو په سفلي منصف
دلالت کوي. د اناتومي له مخې قدامي
منصف پر قدامي برخه کې او په خلف کې
پريکارديوم موقعيت لري.

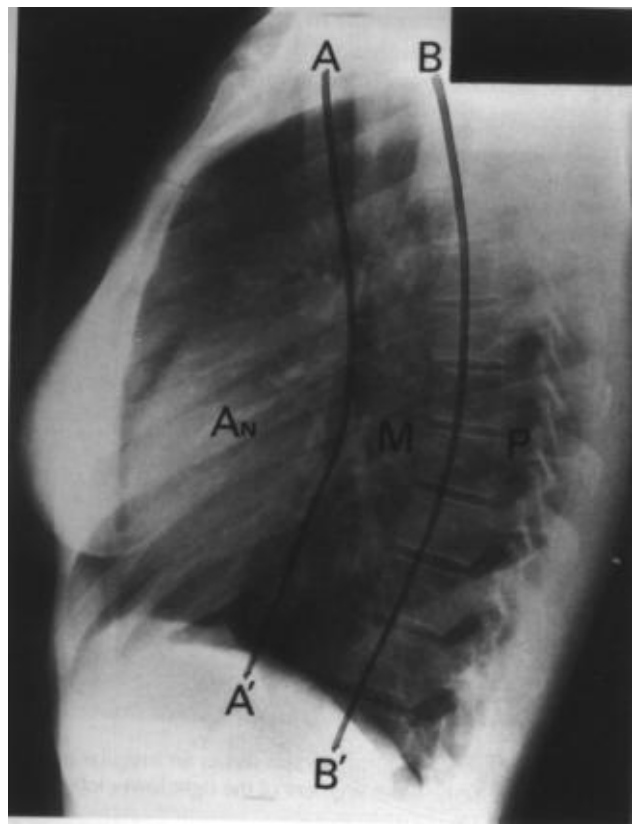


منځنی منصف، د قدامي او خلفي
پريکارديوم په منځ کې موقعيت لري.
خلفي منصف په قدام کې خلفي
پريکارديوم او خلف کې يې فقرات ځای
لري. دټولو درې واړو خلفي منصفونو په لانديني برخه کې حجاب حاجز
واقع دي.

په دې ټولو ويشنو هغه وخت ښه پوهيدلای شو چې د اناتومست،
راديولوجيستانو او جراحانو لخوا يوځای ثبوت شي.

د راديولوژي له نظره د منصف درې برخې په لاندې ډول ترسيم شويدي چې
دا ليکې په جنبي راديوګرافي کې ښودل شوي (Fig 2-23) A-A ليکه د
هغه ځای ځخه پيل کېږي چې د حجاب حاجز ځخه وريد اجوف سفلي
تيريږي او د زړه شاته او د وچې غاړې قدام ته ورمېږ ته رسيږي.

دويمه ليکه B_B د هرې صدري فقري قدام 1 cm پورته خواته غځيدلې ده.
هغه برخه چې د A-A او B-B تر منځ واقع ده د منځني منصف ځخه عبارت
ده. او هغه برخه چې د B-B ليکو خلف ته ځای لري خلفي منصف دلالت
کوي. د پتالوژي له نظره په لاندې ډول ترې يادونه کېږي:

د زړه او لويو اوعيو د اناتومي ځخه به بل بحث کې يادونه وشي.

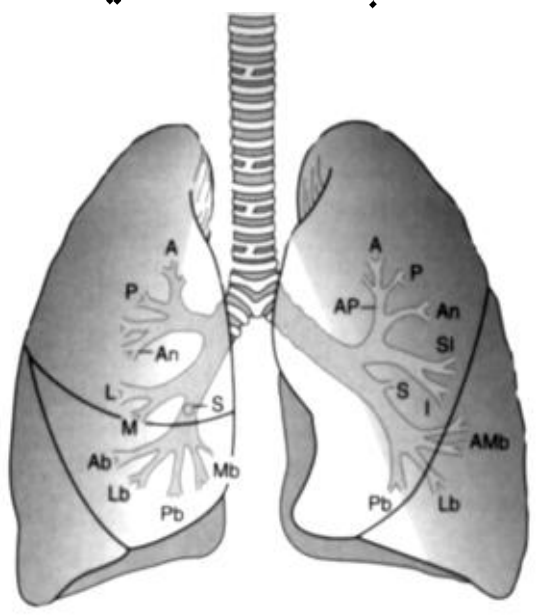

دلته دا کافي کڼل کېږي چې ووايو ټولې
ريبوي ليکې په نورماله راديوګرافي
کې کتل کېږي او د ريبوي شريانونو او
وريدونو په واسطه جوړې شوي دي، نه

د قصباتو له کبله ټولې اوعيې د اوبو کثافت ځرګندوي. ټول قصيبات د نري جدار لرونکي دي او په سږو کې د کثافت د جوړښت سبب نه ګرځي. په ښي سږي کې درې فصونه او کيڼ سږي کې دوه فصونه ځای لري. هر فص د اناتوميك سګمنټونو پواسطه ويشل شوي او د خپلو قصباتو او اوعيو په واسطه اروا کېږي

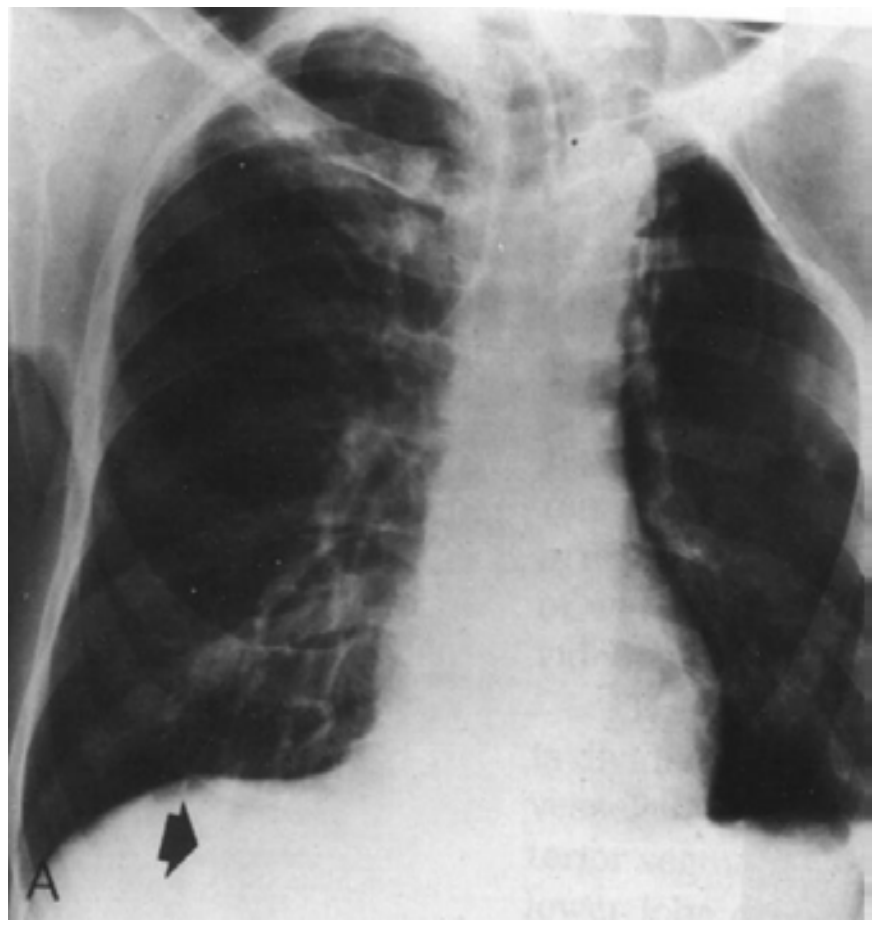


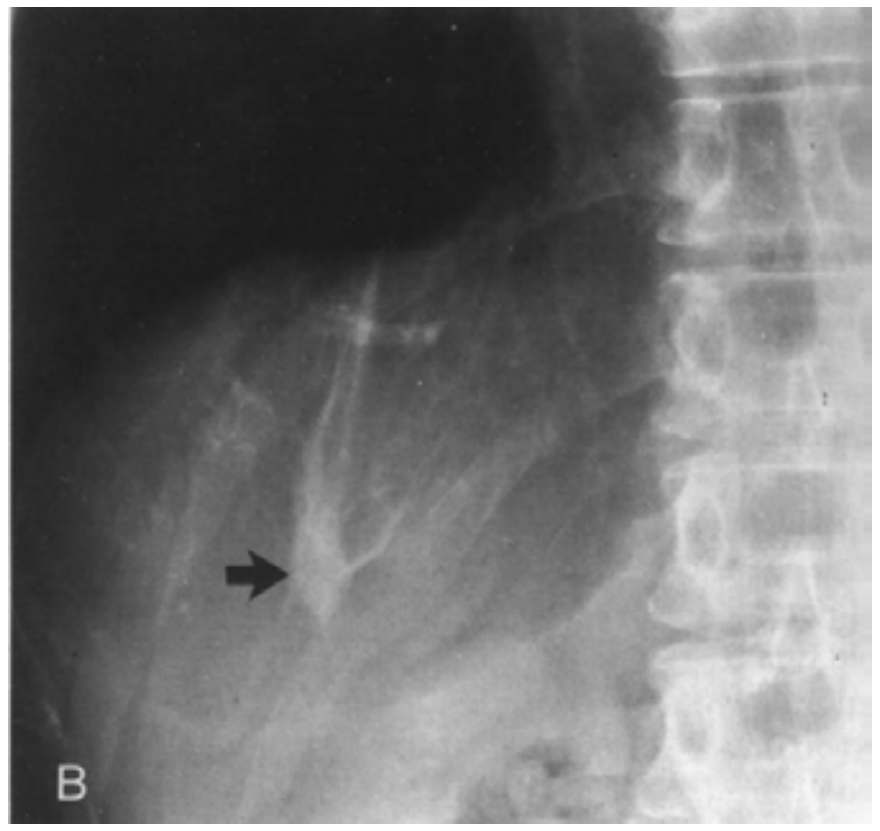


(Fig 4.24) په ښي علوي فص کې زروئی، قدامي او خلفي سګمنټونه، په منځني فص کې منځي او جنبي قاعدوي سګمنټونه، ښي ښکتې فص کې علوي سګمنټ او خلفي، منځنې قدامې، شکل او جنبي قاعدوي سګمنټونه ځای لري. کيڼ علوي فص کې ذروئی خلفي سګمنټ، قدامي سګمنټ، علوي او سفلي لنګولر سګمنټونه او په چپ سفلي کې د ښي شکل فص په څېر او ځانګړي ډول قدامې او منځنې قاعدوي سکمنټونه لري. د دې سګمنټونو د موقعيت پيژندنه او پوه د دې لپاره ارزښت لري، چې د ناروغيو موقعيت موږ ته ښکاره کوي. کله چې د سږو مطالعي صورت مومي نو حجاب حاجزي برخې خلفي موقعيت لري او مخه ښکته پلو د L_2 فقري پورې رسيږي. ځينې وخت توموري پېښې پدې برخه کې پيدا کېږي چې د سينې د راديوګرافي په

وسیله يې کتلای نه شو.لاکن کیدای شي چې د ګیډې د راديوګرافي (Fig 4.25) او یا یې د CT په واسطه تشخیص کړو. بین الفصي پردې په نورمال حالت کې نه لیدل کېږي. لاکن کله چې ازیمایشي او یا پیړې شي نو د کتنې وړ ګرځي او د نریو لیکو په څېر د فلم پر مخ ښکاري چې د ې ته (Kerly) لیکې وائی (Fig 4.27) .

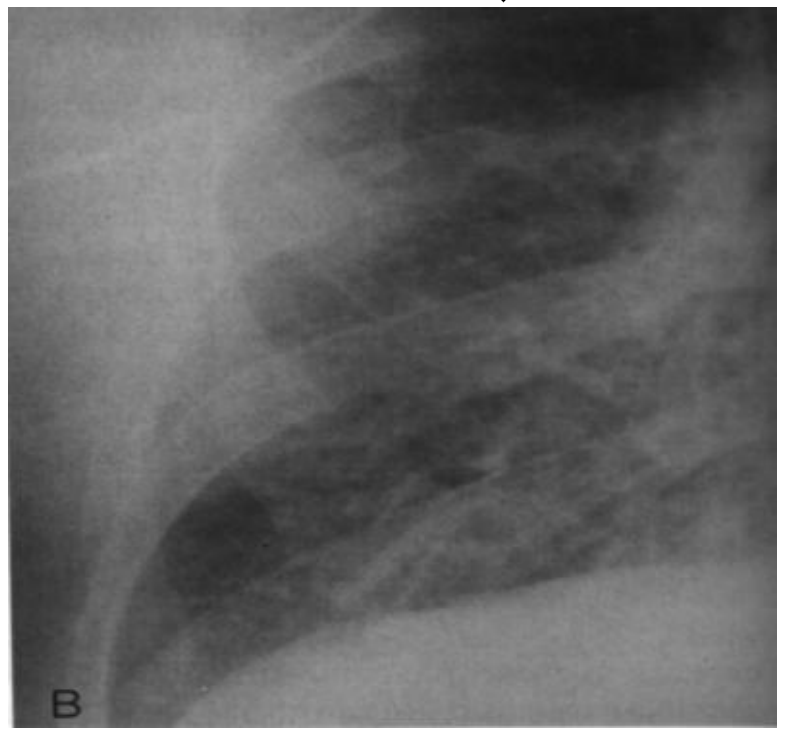


پلورا د دوو طبقو څخه جوړه شوي ده حاشیوي او جداري پلورا ، حاشیوي پلورا د سږو څخه راتاوه شویده په نورمال حالت کې د کتنې وړ نده. غیر نورمال بین الفصي فیسورونو څخه (Fig 4.28).

په ښې خوا کې دوه فیسورونه

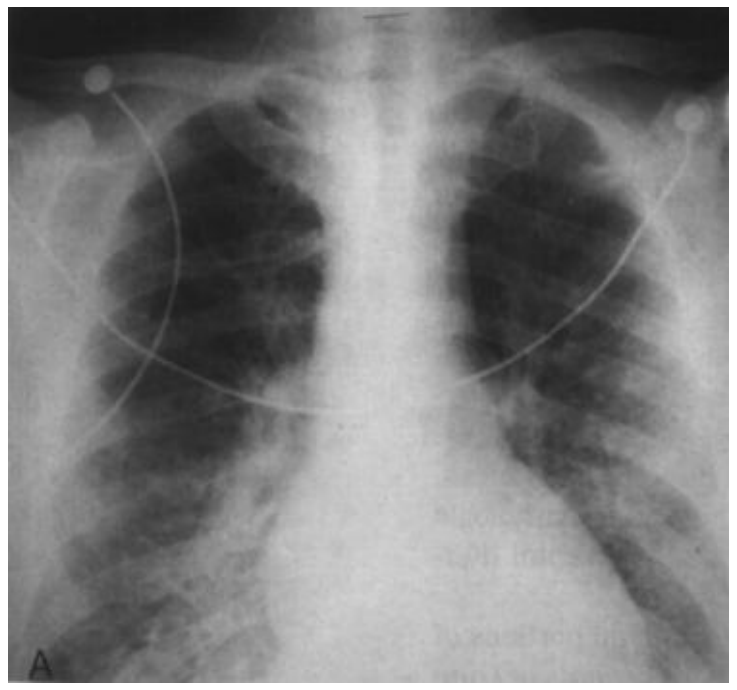


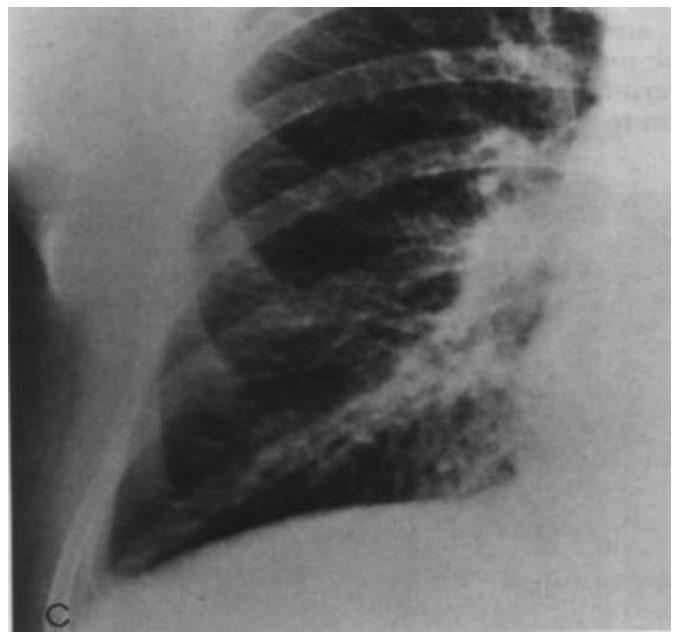


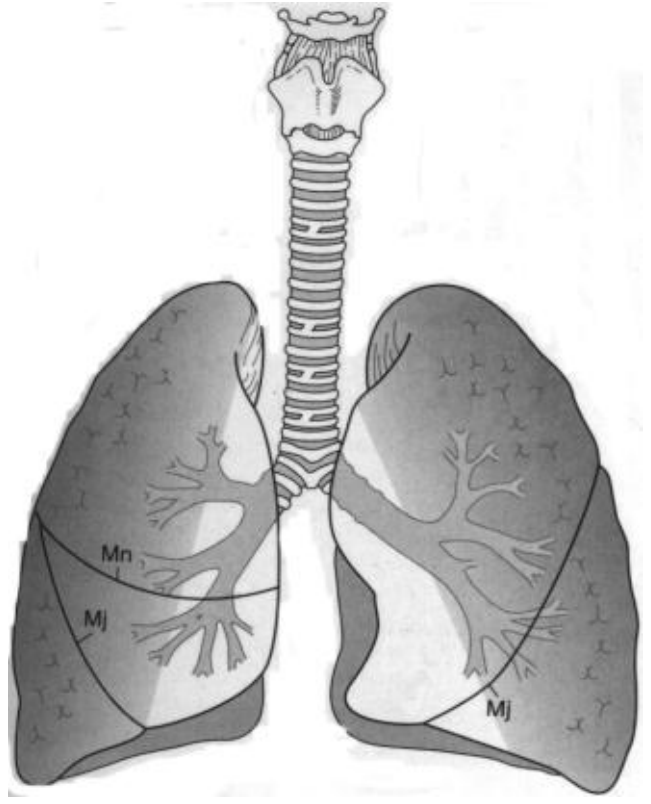


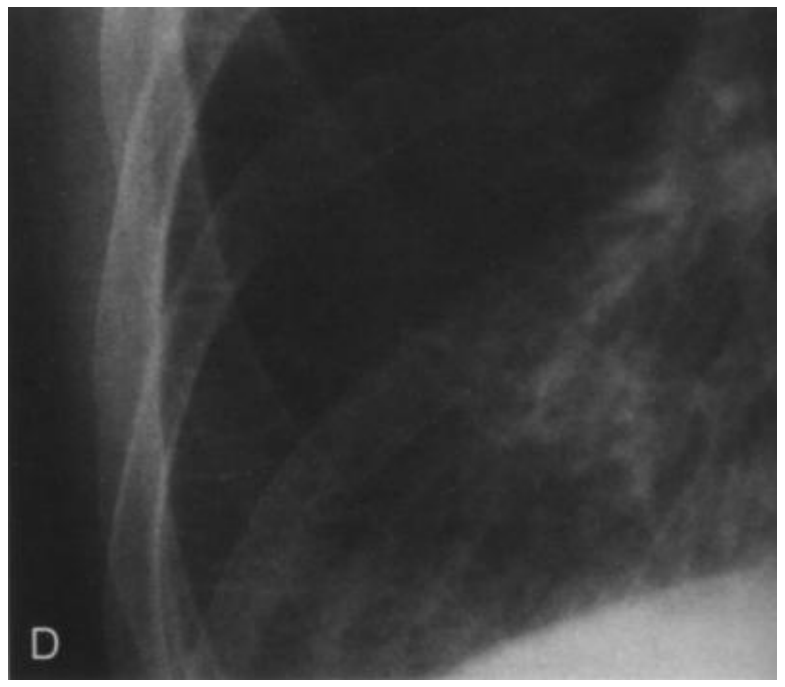

موجود دي، مایل غټ فیسور او افقي کوچنی فیسور دی. په کيڼ سږي کې یوازې مایل فیسور موجود دي. مایل فیسور د څلورمې صدري فقري د جدار څخه پیل کېږي. مخ ښکته او محیط پلو ته غځېدلی دي چې په قدام کې د شپږمې پښتۍ سره سمون خوري، افقي فیسور په جنبي توګه د شپږمې پښتۍ سره په قدام کې غځېدلي او په کمه اندازه د څلورمې پښتۍ سره په منځنۍ برخه کې

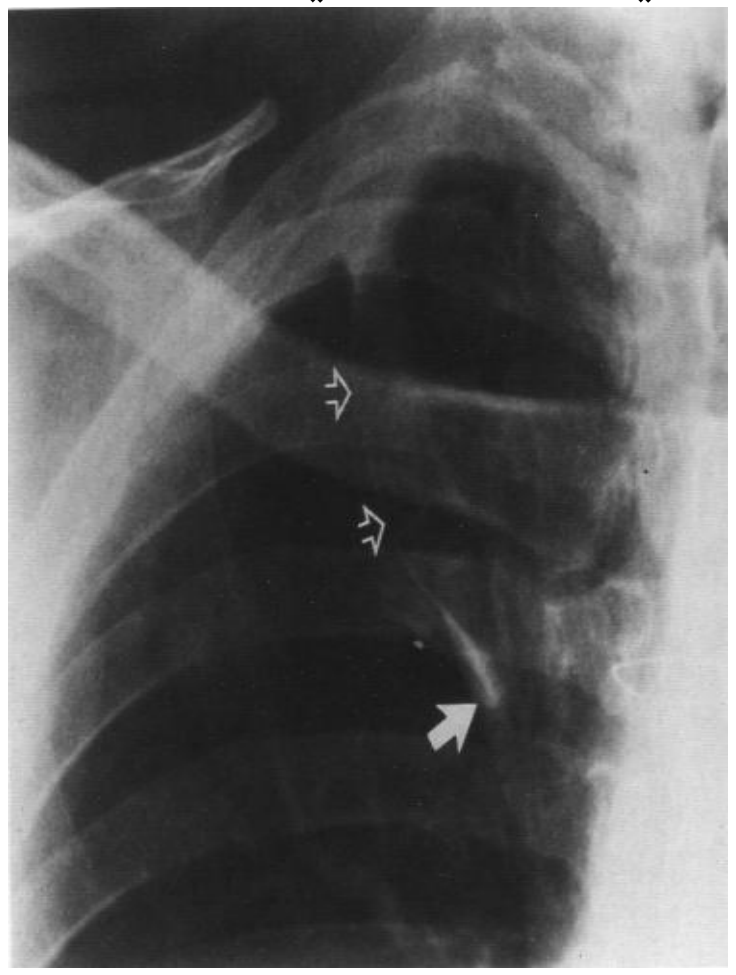

راتاوشوي دي.کله کله اضافي فیسور ښائی پیداشي چې په پوره یا نمګړي ډول د مجاور سګمنټ څخه جلا وي، چې د دوی څخه مهم یې د AZYGOS فیسور دي (Fig 4.29) دا یو غیر نورمال حالت دی. پلورا په زیاته اندازه په انتاناتو او ترضیضاتو اخته کېدای شي چې په نتیجه کې په هماغه برخه کې پیړوالې یا تاوشوي حالت منځ ته راځي. چې دا د پلورا په سطح، حجاب حاجزي او یا قلبي حجاب حاجزي زاویو کې لیدل کیدای شي.

حجاب حاجز سینه او ګیډه سره جلا کړیده، زیاتره وخت په خوي شکل لیدل کېږي او په دواړو خواوو کې قبه یې حالت غوره کوي. کیدای شي چې دوه پله یا غیر منظم حالتونه د حجاب حاجز په سطح کې ولیدل شي. ښې خوا حجاب حاجز په کمه اندازه د چپ طرف څخه لوړ موقعیت لري. کله کله د معدي او یا کولون د ګاز شته والې د دې سبب کېږي چې چپ طرف حجاب حاجز د ښې طرف په نسبت لو ړ ځای ولري.رخوه اقسام په عادي ډول د سینې د رادیوګرافي د کلیشې پر مخ د کتنې وړ وي. دا بطي قدامې برخې د پکتورالیس عضلي خیال په برجسته ډول معلومېږي، د رخوه اقسامو خیال د دواړو ترقوو د پاسه د کتنې وړ وي. همدارنګه د سترنوکلینوئید

عضلاتو خیال په ورمېږ او هم د
ثدیو خیالونه کتل کېږي. د
Nipple خیال هم د سینې په
ښکتنۍ برخه کې په نارینه وو کې
هم لیدل کېدای شي چې د سږو د
نوډولونو سره غلطېدای شي
خاصتاً په هغه وخت کې چې په
دواړو خوا کې ځای ولري که چېرې

پدې حالت کې اشتباه پیدا شوه نو رادیوګرافي دې تکرار شي او په Nipple کې دې نښې کېښودل شي

(Fig 4.30).عضمي ساختمانونه د
سینې د کلیشي پر مخ کتل کېږي
چې عبارت د پښتیو صدري فقراتو
رقبي ښکتنې فقري، ترقوي، کتف
او کله کله د عضدرائس هم کتل
کېدای شي: د قص هډوکی هم
ښکاري چې دا په جنبي رادیوګرافي
کې لیدلای شو. منوبریوم د منځنې

لیکې په ښې خوا کې لیدل کېږي چې باید د ریبوي کتلو سره یې غلط
نکړو. کله کله رقبي فقري
(cervical Ribs) هم د ښې د
کلیشي پر مخ

خیال ورکوي (Fig. 31) ؟

# پتالوژيك كنتې

# (PATHOLOGIC CONSIDRATIONS)

شپږ بنسټيزي پتالوژيك پېښې كولای شي چې د سږو نورمال حالت ته بدلون وركړي.

كيدای شي چې يوه د دوی او يا ټولې يې په يوه ناروغ كې موجودي وي، هره پيښه په زړه او د سږو په اوعيو كې غير نورمال حالت پيداكولای شي.

شپږ غير نورمال حالت په لاندې ډول دي:

1 ـ د هوائي برخو ناروغي ـكانسوليډيشن.

2ـ اتلكتازيس.

3 ـ په پلوراكې دمايع راټوليدل.

4 ـ كتلې.

5 ـ ايمفزيما.

6 ـ بين الخلاي بدلونونه.

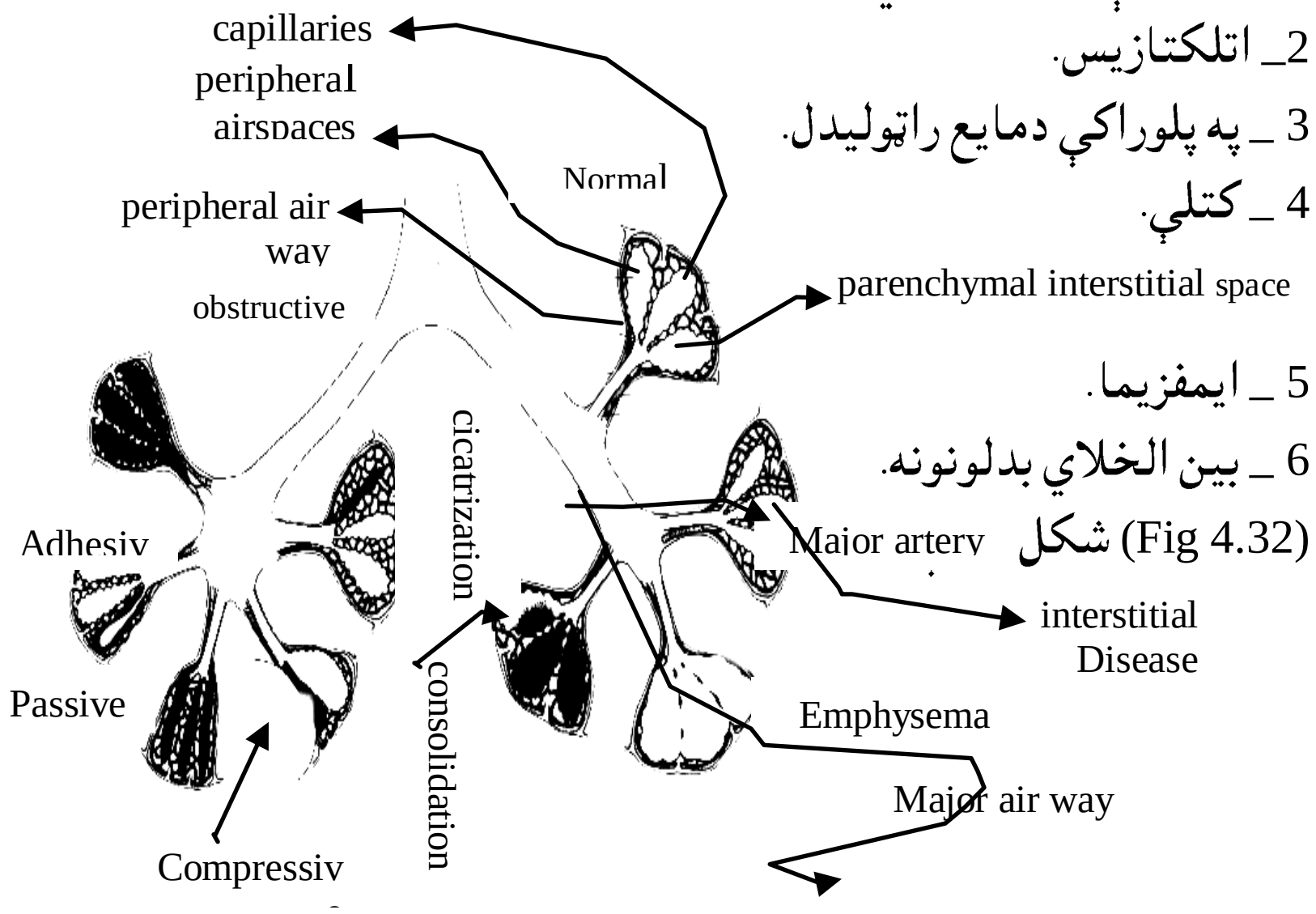


شكل (Fig 4.32)

نورمال حالاتو اغيزي په رييوي فصونو كې ښكاره كوي.

په 4.32 شكل كې په شيماتيك توګه د هغه څلورو پتالوژيك وتيرو څخه يادونه شوي ده چې سږې اخته كوي او عبارت دي د اتلكتازس(په پنځو مختلفو ډولونو كانسوليډيشن، ايمفيزيما او بين الخلالي ناروغتياوي.

## د هوايي برخو ناروغي يا (Air Space Diseas Consolidation):

کله چې هوائي برخې د مايع پواسطه ډکې شي (التهابي اکسودات، وينه ازيمايا راويستل شوي مايع نو خپله نورماله تورولې يا Lucency له لاسه ورکوي او کثيف يا opaque بڼه غوره کوي. په نومونيا او التهابي ارتشاحاتو کې معمولاً د سگمنټونو نورمال اناتوميك شکل بدلون مومي.او د دې ارتباط د منصف او حجاب حاجز سره لټول کېږي او يا د کانسوليډيشن موقعيت پيداکېدلای شي.

د افت د موقعيت ټاکنه د مجاورو غړو سره د هغې د کثافت د توپير له مخې اجراکېږي. د منصف ساختمانونه او د حجاب حاجز کتنه ضروري ده دا ځکه چې د اوبو کثافت او تر څنګ يې د هوا شته والې لاربښونه کولای شي. کله چې کانسوليډيشن موجود وي نو په مربوطه سږو کې نورماله منظره له منځه ځي دا موضوع د Fleischner او Felson لخوا څېړل شوي او د Silhouete نښې نوم يې ورته ورکړي دی.

په لنډه توگه ويلای شو چې د سينې دننه افت د زړه، ابهر او يا حجاب حاجز سره نژديوالي او مجاورت لري نو په نتيجه کې يې د فلم پر مخ سرحدات له منځه ځي. دا سرحدات تر هغه وخته نه محوه کېږي تر څو چې افت ورسره نژدې ځای ولري. دا اصولونه په ځانگړې ډول په خلفي قدامي راديوگرافي کې صدق نه کوي بلکې په اړخيزه او يو شمېر نورو ډولونو کې هم ترې کار اخلي په همدې شان په گېډه کې هم همدا پرنسيپونه يا کړنلارې موجود دي لکه د سواس عضله چې خپل خط السير ته د پريتوان التهابي پېښو کې او هميورژ کې بدلون ورکوي.

لاندیني کانسولیډیشن په منځني فص کې (Fig 4.34) ، ښې منځني فص

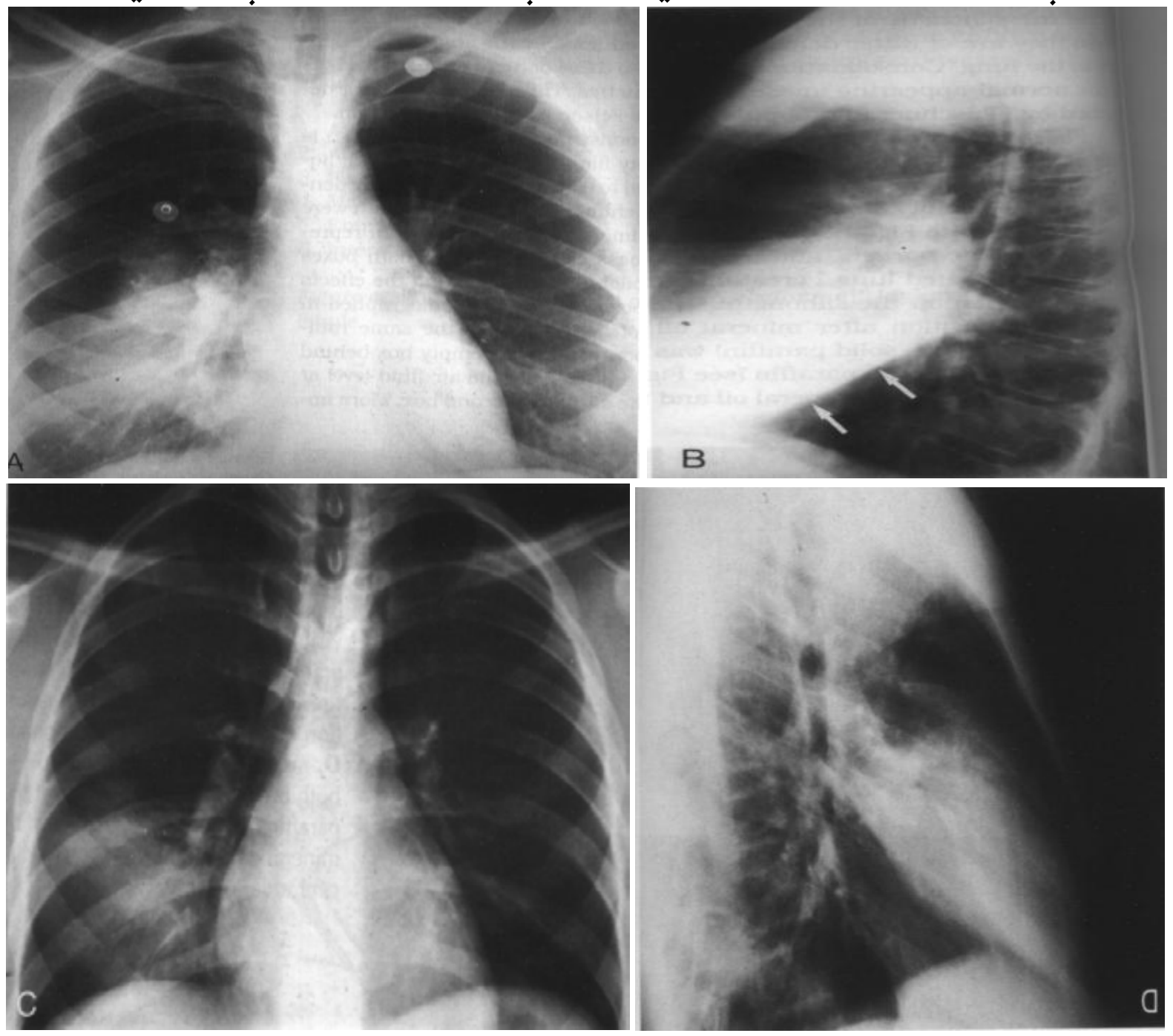


په شکل کې د ښي منځني فص نومونیا. A خلفي قدامي رادیوګرافي کې د زړه ښي سرحد مغشوش شوي. B جنبي رادیوګرافي په منځني فص کې کانسولیډیشن ښکاره کوي.

په ښي خوا کې نرۍ لیکه غټ فیسور ښکاره کول (وکتورنه).

C ډول رادیوګرافي په بل ناروغ کې په ښي ښکتني فص کې کانسولیډیشن څرګندوي د زړه او حجاب حاجز سرحدونه نورمال دي. D جنبي رادیوګرافي په ښي منځني فص کې کانسولیډیشن ښکاره کوي.

(fig.4.35)، ښې ښکتنۍ او منځنۍ فص (Fig 4.36) ، چپ علوي فص او(Fig Lingula (4.37 ، لنګولا

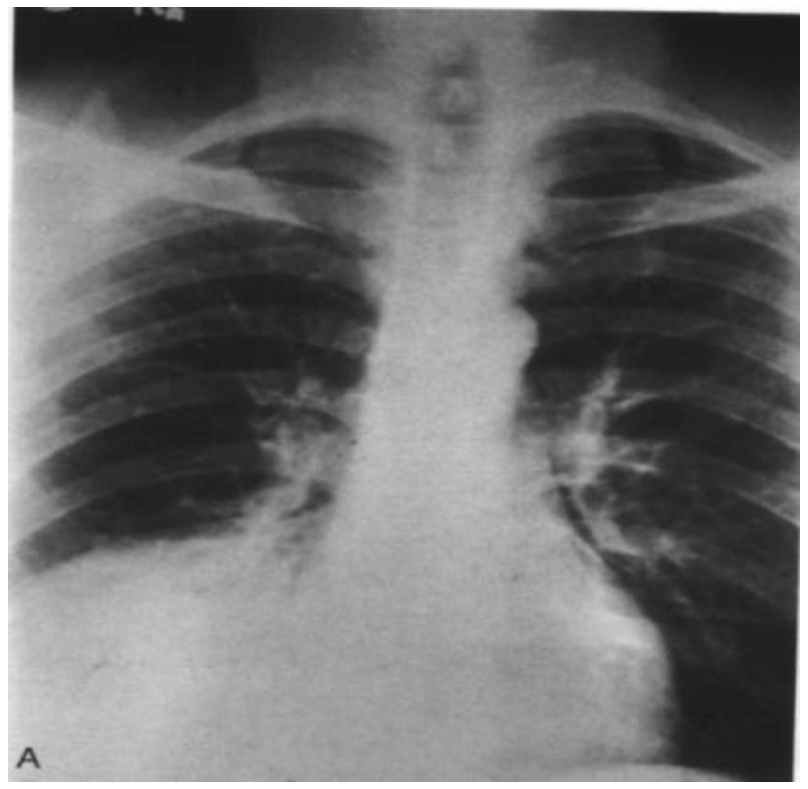

په 35 .4 شکل کې په ښې علوي فص کې کانسولیډیشن او اتلکتازس لیدل کیږي.
A شکل په قدامي منظره کې په ښې خوا کې د منصف خیال محوه کوي. حجم یې کم شوي او کوچنی فیسور لوړ موقعیت نیولی دی چې د وکتورونو په واسطه ښکاره شوی.
B په جنبي رادیوګرافي کې.
(Fig 4.37) او په کیڼ ښکتني فص

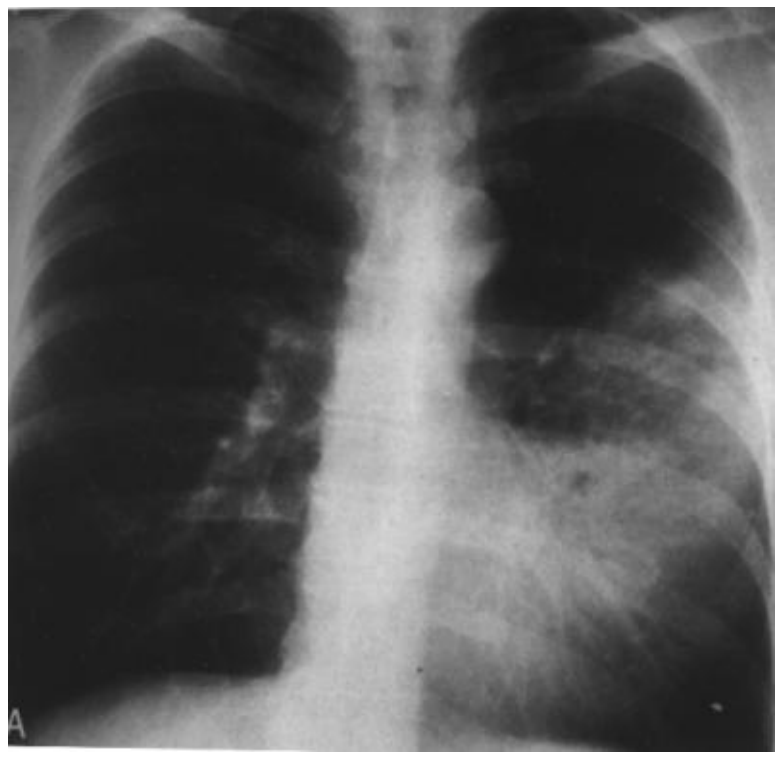

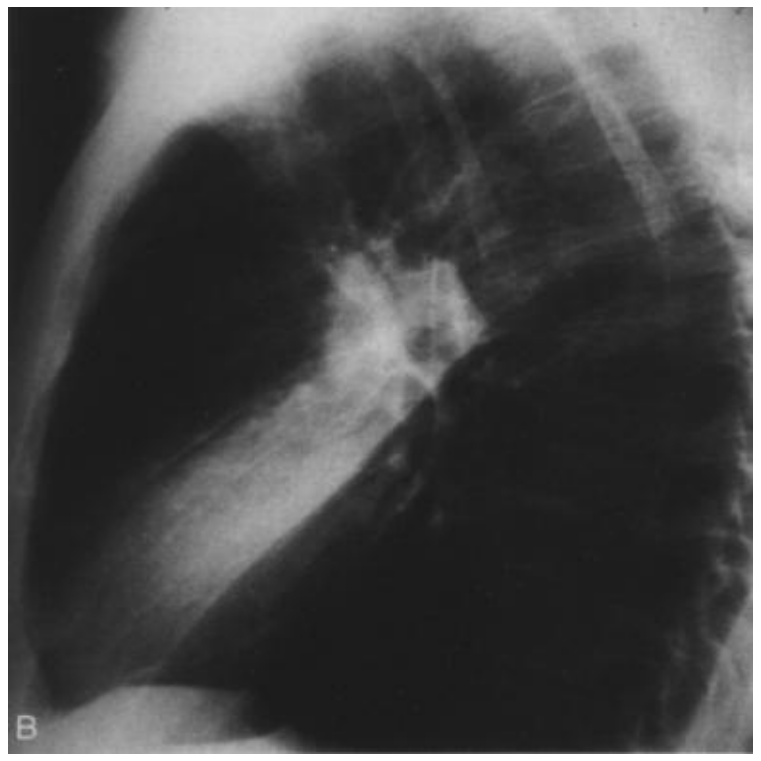

کې

(fug.4.39) کې ليدل کېږي په اړخيز راديوګرافي کې کولای شو چې حجاب

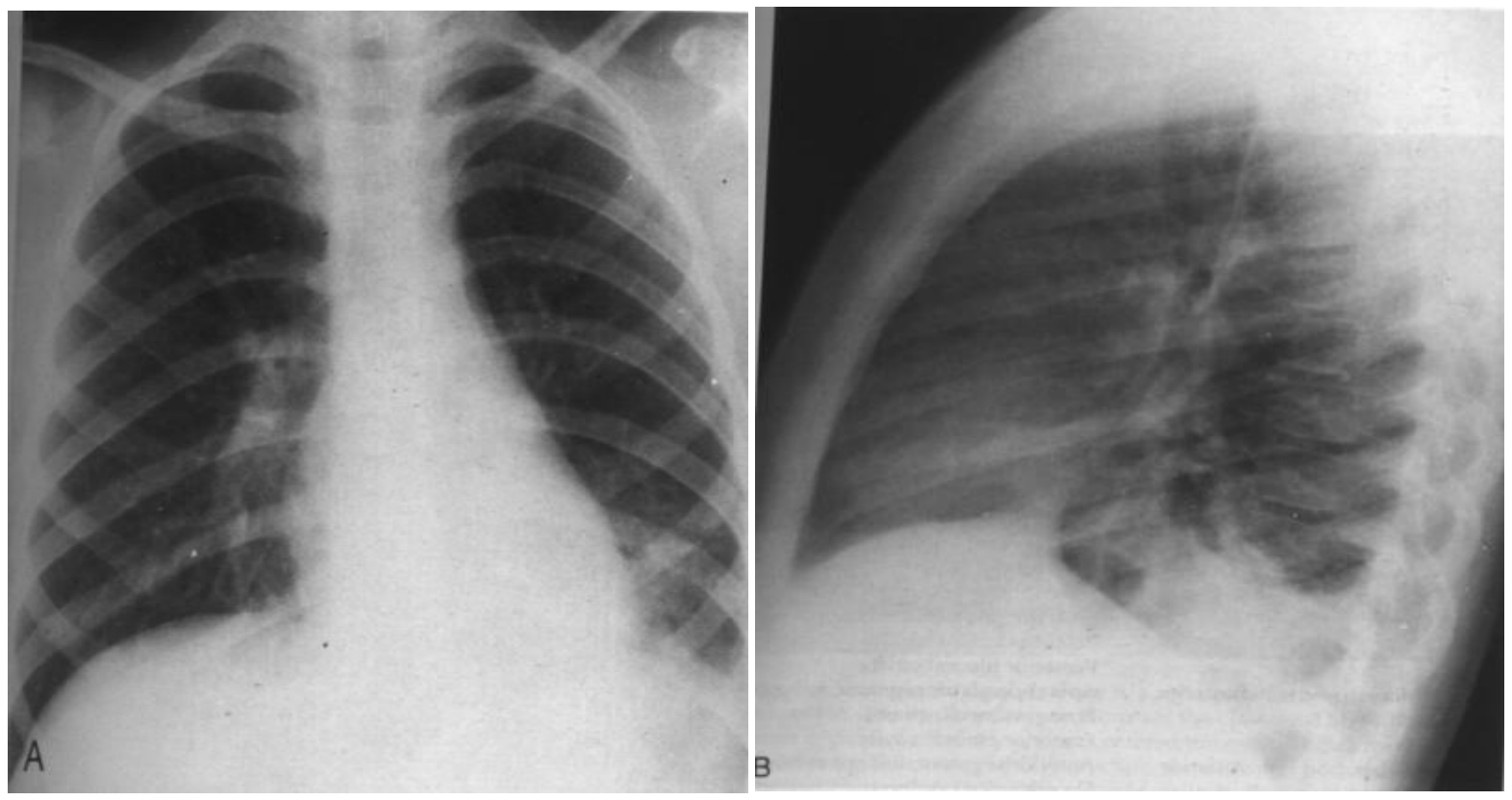

حاجز نيم طرف ووينو. د زړه قدامې ټوټه د چپ نيم حجاب حاجز سره مجاورت لري چې د همدې کبله په قدام کې 1/3 برخه د چپ حجاب حاجز خيال د زړه په واسطه محوه شويدي. په لنډه توګه د Silhauette نښې په موقعيت 1-4 جدول کې کتلای شو چې د نښو موقعيت په غوره توګه څرګندېدلای شي. د دې مطالعه ځير او پاملرنه غواړي دا ځکه چې هميشه د اعتماد او باور وړ نه وي. د مثال په ډول کله چې د ښې منځنۍ فص په جنبي سګمنټ کې کانسوليډېشن موجود وي نو د تل لپاره د زړه ښې سرحد نه محوه کوي. د دې لپاره دا ډېره ضروري او مهمه ده چې په دوو وضعيتونو کې راديوګرافي اجرا شي. تر څو د سږي ناروغي په ناروغانو کې وپيژندل شي.

رقبي صدري نښه په هغه پيښو کې په زړه پوري ده چې کتله د ترقوو د پاسه د سيني په دننه او يا منصف کې موجوده وي. کله چې کتله دننه وي نو زياتره خلفي موقعيت لري دا ځکه چې د هوا په واسطه احاطه شوي وي او پدې اساس داخلي موقعيت او ځای لري، او که چېرته په قدام کې وي نو سرحد يې د ورمېږ د ساختمانونو په واسطه محوه شوي وي.

يوه بله غوره او مهمه نښه چې کانسولیډیشن څرګندوي عبارت د هوایي لیکو د خیال څخه عبارت دي، چې مخکې ترې یادونه شویده. نورمال قصبات د سینې د رادیوګرافي پر مخ د کتنې وړ نه وي. دا ځکه چې د نرې جدار لرونکي وي او په دننه کې یې هوا ځای لري، او د سږي په پرانشیم کې د هوا په واسطه احاطه شوي وي. د پرانشیمائی برخې کثافت د اوبو په څیر وي دا ځکه چې د سږي په اسناخو کې اوبه او د قصیباتو سره نژدیوالې یا مجاورت لري (Fig 4.42) .

په 4.42 شکل کې هوایي لیکو خیالونه کتل کیږي.
A . د هوایي لیکو خیالونه په ښي سږي کې د کتنې وړ دي او په هغه نوی پیدا شوي ماشوم کې موجودي دي چې د هیالین غشا په ناروغي اخته دی.
B او C په ښکتني فص کې په هغه ناروغانو کې لیدل کیږي چې په نونیا اخته دي.

د هوائې ليکو خيال په (Fig 4.43) کې څرګنديږي، په قصباتو کې د هوايي



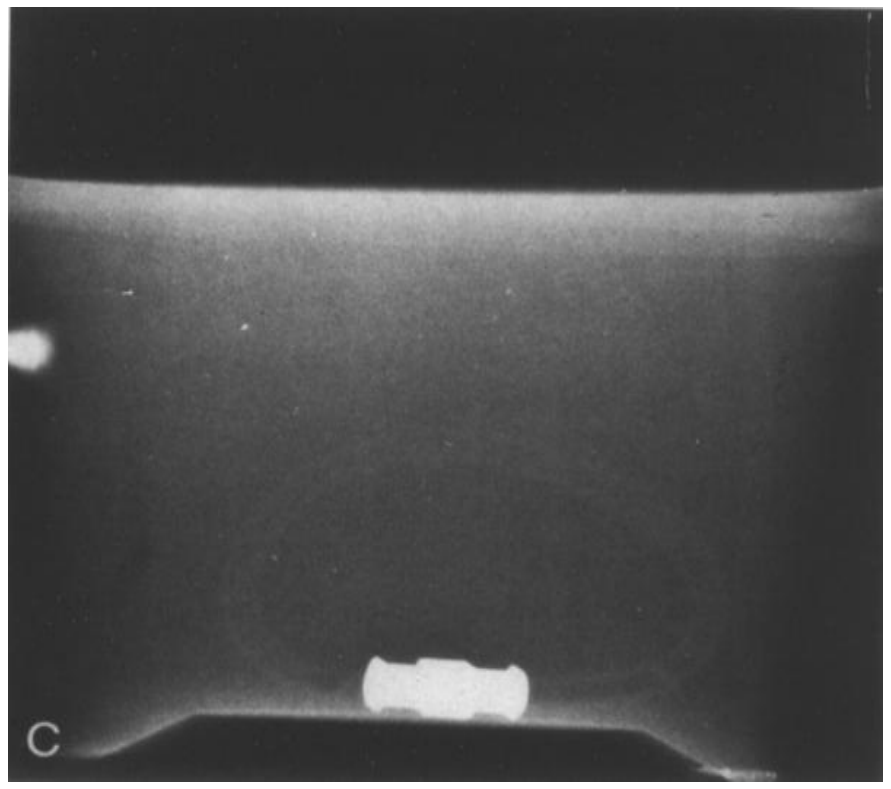


په 43 .4 ښکل کې د هوايي ليکو جوړښت ليدل کيږي.
A - د پلاستيك تيوب د هغې په جدارونو کې ښکاري.
B - کله چې تيوب په اوبو کې داخل کړل شي نو لومن او جدار يې ښکاره کيږي او د هوايي ليکي خيال يې د کتنې وړ وي.
C – هغه وخت چې اوبه د تيوب لومن ته ننوځي نو لومن له منځه ځي.

ليکو خيال يوه باارزښته نښه ده کله چې موجوده وي نو په حقيقي توګه تشخيص کولای شو چې د هوايي برخو (acinar) يا غنچه يې ناروغي ځای لري. د پلورا او منصف ناروغي توپير کيدای شي دا ځکه چې د قصباتو خيال موجود نه وي او قصبات بيځايه شوي او د برانکوګرام خيال نه ليدل کيږي. که چيرې هوائې برانکوګرام د رييوي کثافت څخه راتاو شوي وي نو دا وتيره زياتره په التهابي حالت دلالت کوي.

## ATELECTASI

اتلکتازیس د هغه حالت څخه عبارت دی چې د سږي د یوې برخې حجم کم شوي وي،کیدای شي چې په کتلوي ډول وي یا بشپړ کولاپس په ټول سږي کې وي چې ډېر عمومیت لري او یا دا چې په یو فص او یا یوه سګمنټ کې منځ ته راغلی وي. اتلکتازیس د یو شمېر سببونو څخه پیداکېږي چې په Fig 4.32 کې ښودل شوي.

انسدادي اتلکتازیس چې ډېرې پېښې یې لیدل کېږي او دا هغه وخت منځ ته راځي چې قصبه د نیوپلازم په واسطه، د اجنبي موادو، مخاط او یا التهابي وتیري له کبله بنده شوي وي

(Fig 4.45) . زیاتره واقعات یې د نومونیا له کبله د قصبي په ښکتنۍ برخه کې صورت مومي. فشاري اتلکتازیس هغه وخت پیداکېږي چې سږي د تومور، ایمفزیماتوز پوکانۍ، د پلورا او یا د غټ زړه د فشار لاندې راشي

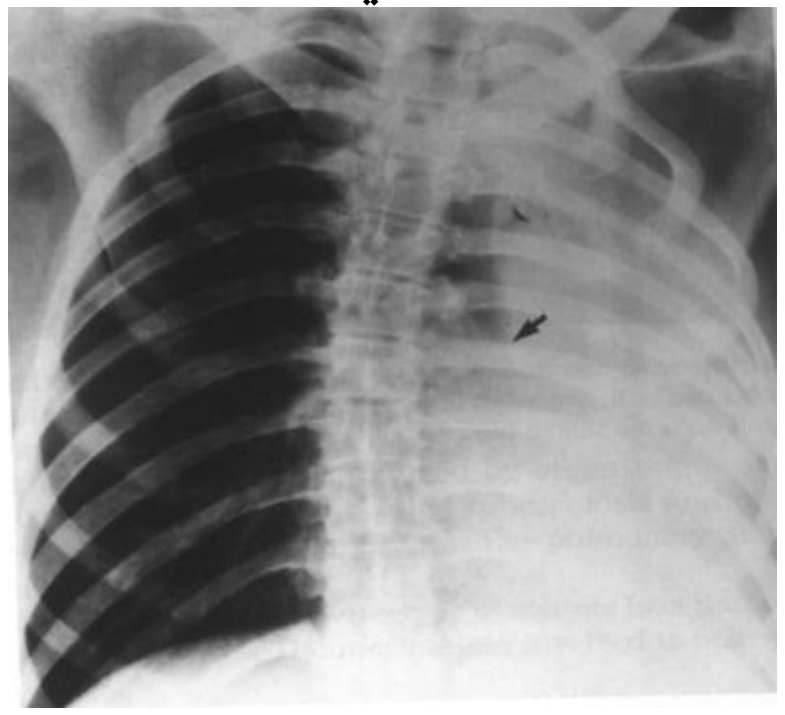

په 45 .4 شکل کې انسدادي اتلکتازس په چپه خوا کې ښکاره کیږي. پدې پېښه کې په بشپړ ډول غونج شوی یا کولاپس حالت منځ ته راغلی چې انسدادي افت په چپه لویه قصبه کې ځای نیولی (وکتور)، زړه او منصف چپ خوا بیځایه شوي.

(Fig 4.46) .تندبی اتلکتازیس هغه وخت منځ ته راځي چې په نسج کې

په 46 .4 شکل کې فشاري اتلکتازس په دوو ناروغانو کې د ایمفیزیما د پوکانېو سره موجود ده. غټې پوکانۍ د سږې پاتې برخه د فشار لاندې راوړې او بیځایه کړې یې ده.

ندبه پیدا شي (Fig 4.47) . دا زیاتره وخت په روغ شوي نري رنځ او نورو

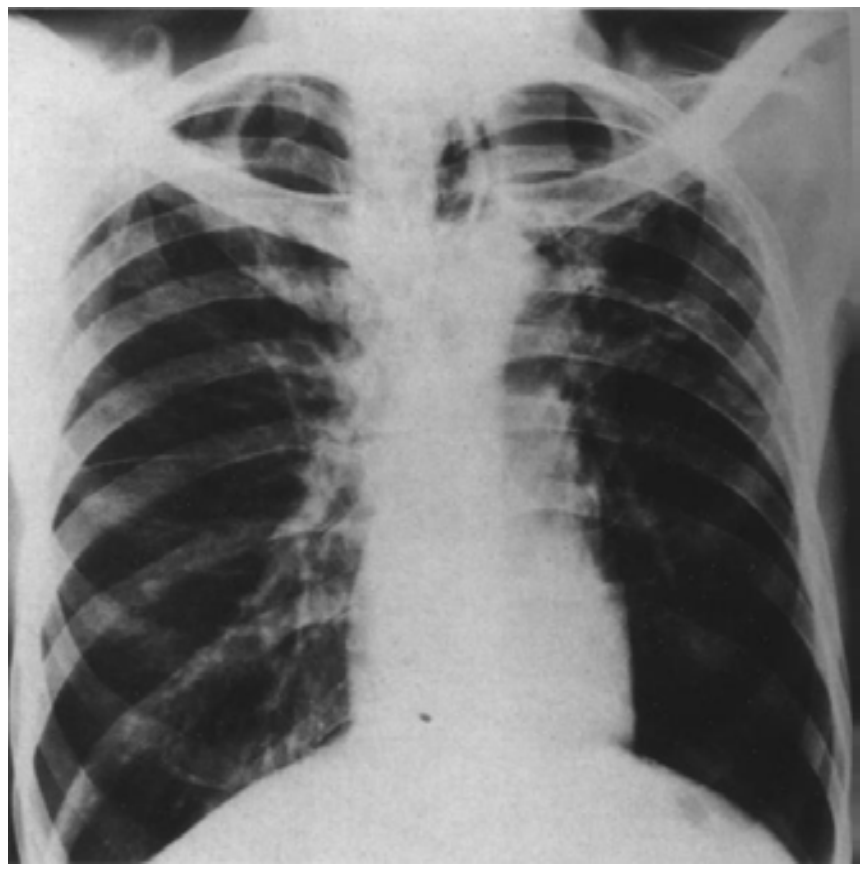

ګرانولو ماتوز پېښو کې ریبوي احتشا او ترضیض کې پیدا کېږي. التصاقي اتلکتازیس کې د حجم کموالي صورت مومي او دا پیښه هغه وخت کتل کېږي چې د هیالین غشا یې ناروغي موجوده وي

په 47 .4 شکل کې ندبي یا Cicatarization الکتازس د چپ سږي په پورتني برخه کې ځای لري او په ښکتني فص کې د هوا زیاته اندازه موجوده نده.

(Fig 4.48). غیر فعاله یا Passive اتلکتازیس واقعات هغه وخت لیدل کېږي چې نوموتورکس او یا هایدروتورکس موجود وي.

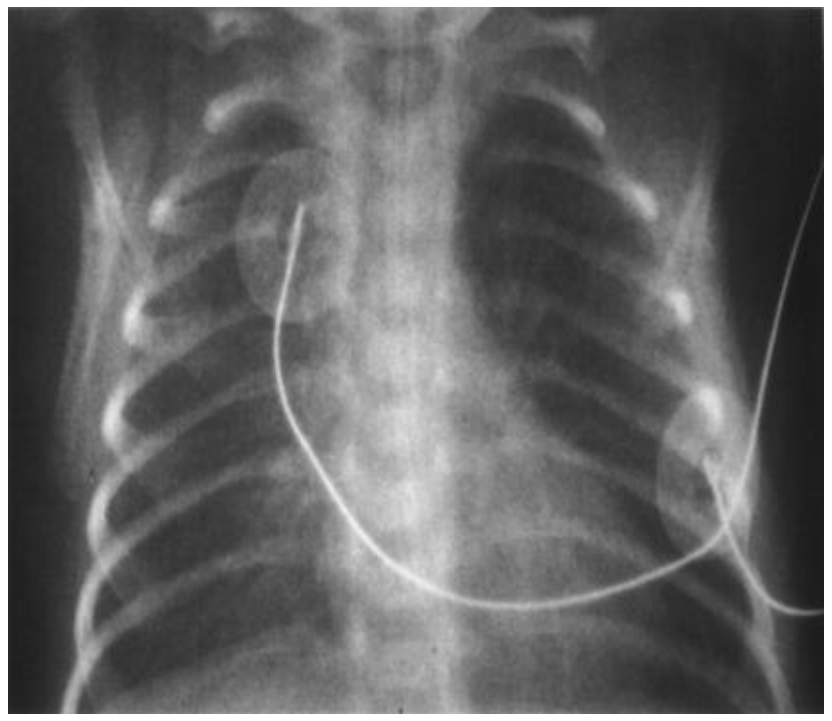

په 48 .4 شکل کې التصاقي اتلکتازس په نوې پیدا شوي ماشوم کې لیدل کیږي هیالین غشا په ناروغۍ اخته دی او د ماتې شوي ښښې یا ground glass په څیر کثافت په دواړو سږو کې ښکاره کیږي.

(Fig4.49)دفصي او يا سگمنتيل کولاپس راديولوژيك نښې په دوو برخو ويشل کېږي چې عبارت د مستقيم او غير مستقيم څخه دي.مستقيمي نښې د فيسور بيځايه کېدل او يا د بدلون څخه عبارت دي چې په نتيجه کې په مجاور فص کې زياته هوا ليدل کېږي او په معاوضوي وتيري دلالت کوي.

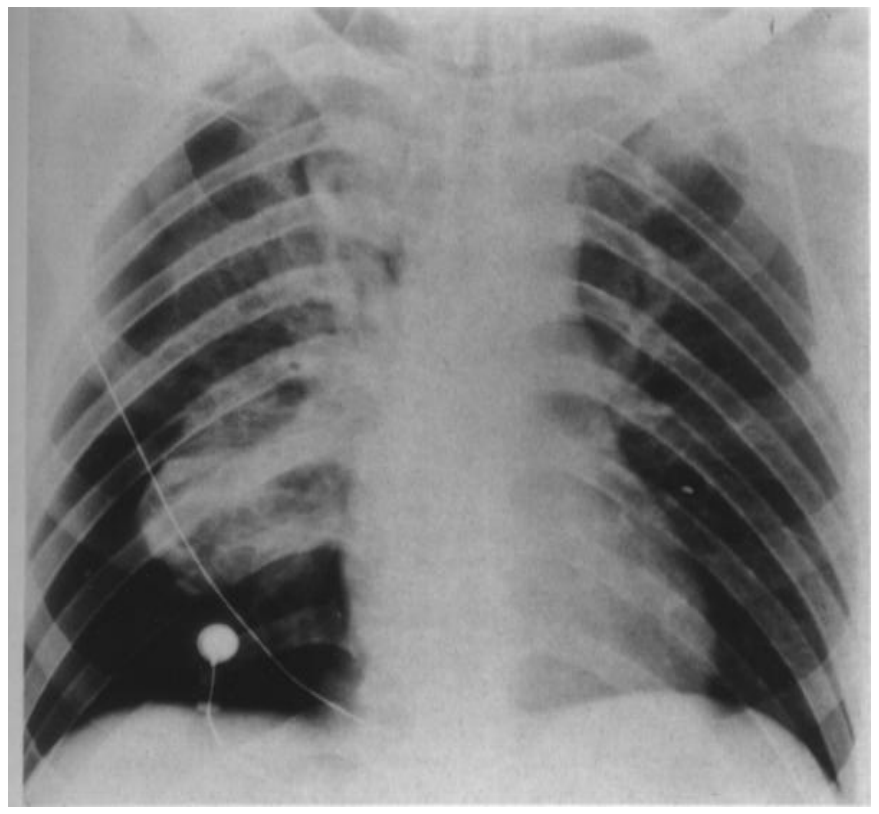

نورې نښې عبارت دي

په 49 .4 شکل کې د Passive اتلکتازس پېښنه موجوده ده، کولاپس په ښي سږې کې ځای نيولای او په ښي خوا کې په غټه اندازه نوموتورکس موجود دی.

د کثافت د زياتوالي، د اوعيو د تجمع او د S:ihouette د نښې څخه دي. په هر ناورغ کې يوه يا څو د دې نښو څخه موجودي دي (Fig 4.50).

غير مستقيم نښې د ثروي برخې د اوعيو بيځايه کېدل دي چې اخته شوی طرف ته راښکل شوي وي. بله غير مستقيمه نښه د منصف د بيځايه کېدو څخه عبارت ده. (Fig 4.50) ، د نيم طرف حجاب حاجز لوړوالي، معاوضوي ايمفزيما، د سږي تفتق د منځني ليکي څخه، او د پښتيو تنگوالي. دا اخيرنې نښه

په 50 .4 شکل کې په ښي علوي فص کې کولاپس ليدل کيږي چې د سږي په مرکزي برخه کې کارسينوما موجوده ده کانسوليډيشن د تلکتاتيك سږې په ښي علوي فص کې موجود دی، کوچنی فيسور لوړ موقعيت نيولی (وکتورونه). په ښي گردې برخه کې کتله موجوده ده. منصف ښي خوا ته بيځايه شوی دی.

پدې دلالت کوي چې کولاپس د زياتې مودې لپاره دوام پيداکړيدی.
مستقيمي نښې يوه يا څو يې په ځانګړې ناروغ کې کتل کېدای شي.
په عمومي توګه د پورتنيو فصونو کولاپس منځنی، علوي او قدام خواته صورت.؟
په ښې خوا کې زياتره د اعتماد اوباور وړ نښې د کثافت د زياتوالې، د علوي منصف د خيال له منځه تلل او د کوچني فيسور مايل او علوي خوا ته بېځايه کېدل دي. په کيڼه خوا کې د کثافت زياتيدل منځ ته راځي چې دا حالت په منځنۍ برخه کې د کتنې وړ وي او د ابهر قوس ورسره په محافظوي ډول وي. په دواړو حالتونو کې حجاب حاجز لوړ موقعيت لري.
په جنبي منظره کې غټ فيسور قدام او علوي خواته بېځايه شوي وي.
د ښې منځنې فص Lingula کولاپس ښکته او منځنې خواته وي چې په نتيجه کې په قدامي فلم کې د زړه سرحد مغشوش حالت ښکاره کوي.
لاردوتيك وضعيت په سږي کې اتلکتاتيك سګمنټ په ښه توګه ښکاره کولای شي. په جنبي فلم کې د مثلث په څېر کثافت د زړه د سرحد سره کتل کيدای شي (Fig 4.52) .

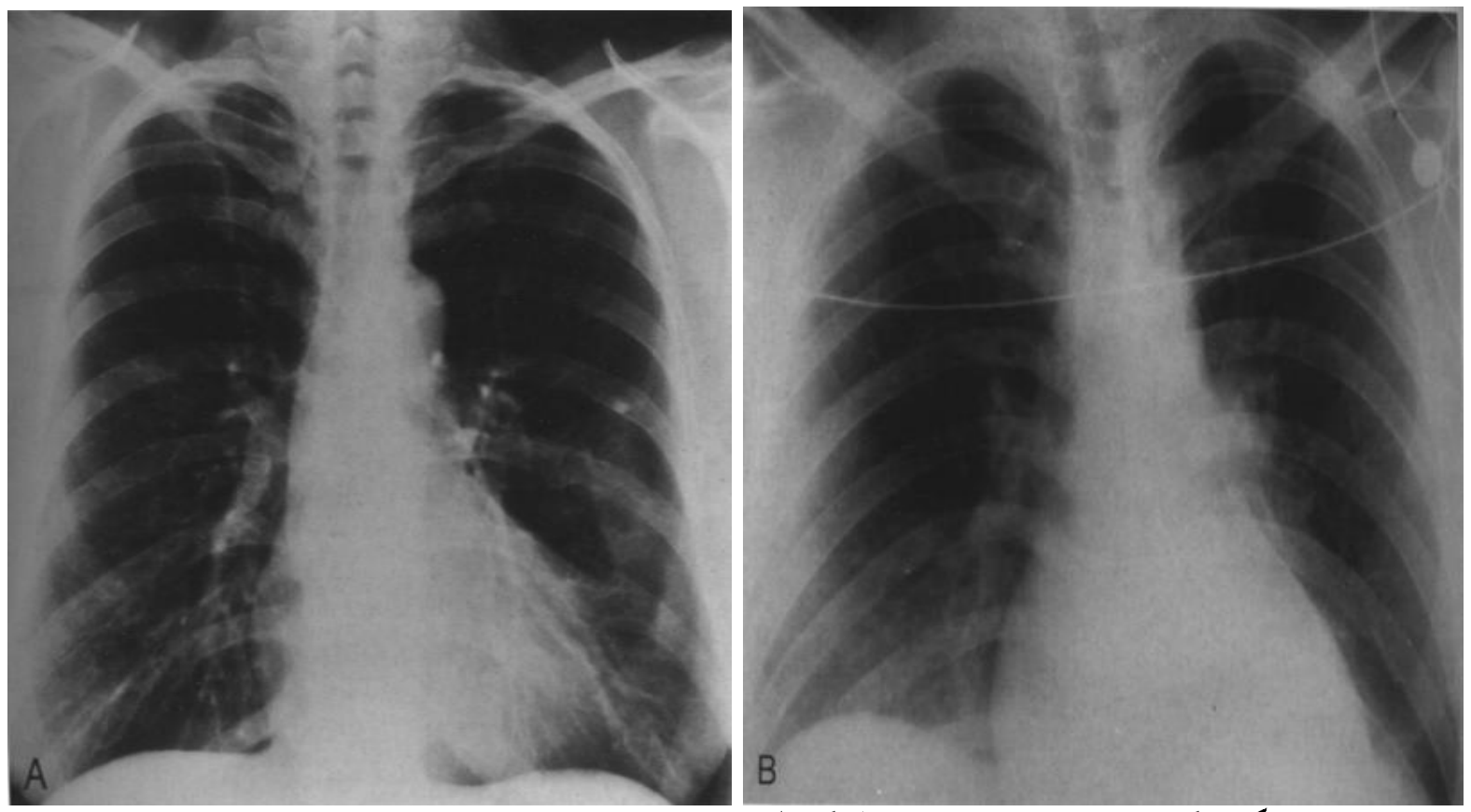

په 52 .4 شکل کې په Lingula ډول کولاپس موجود دی،
A . د قدامي راديوګرافي په واسطه د زړه زروه محوه شوي.
B – جنبي راديوګرافي کې د Lingula په برخه کې کانسوليډيشن ښکاره کيږي. په چپه خوا کې غټ فيسور په راوتلي ډول او قدامي ځای لري (وکتورونه).

د ښکتنيو فصونو کولاپس خلفي، منځني او مخ ښکته پلو وي. په قدامې راديوګرافي کې د ښکتني فص کولاپس په وصفي توګه د مثلث په څېر منظره غوره کوي چې د زړه خلف ته ځای لري. په جنبي اکسري کې فيسور هم بيځايه شوي ښکاري. په هغه صورت کې چې بشپړ کولاپس موجود وي نو بيضوي کثافت خلفي او سفلي خواته وي او مخ ښکته پلو د حجاب حاجز خواته غځيدلي وي
. (Fig 4.53)

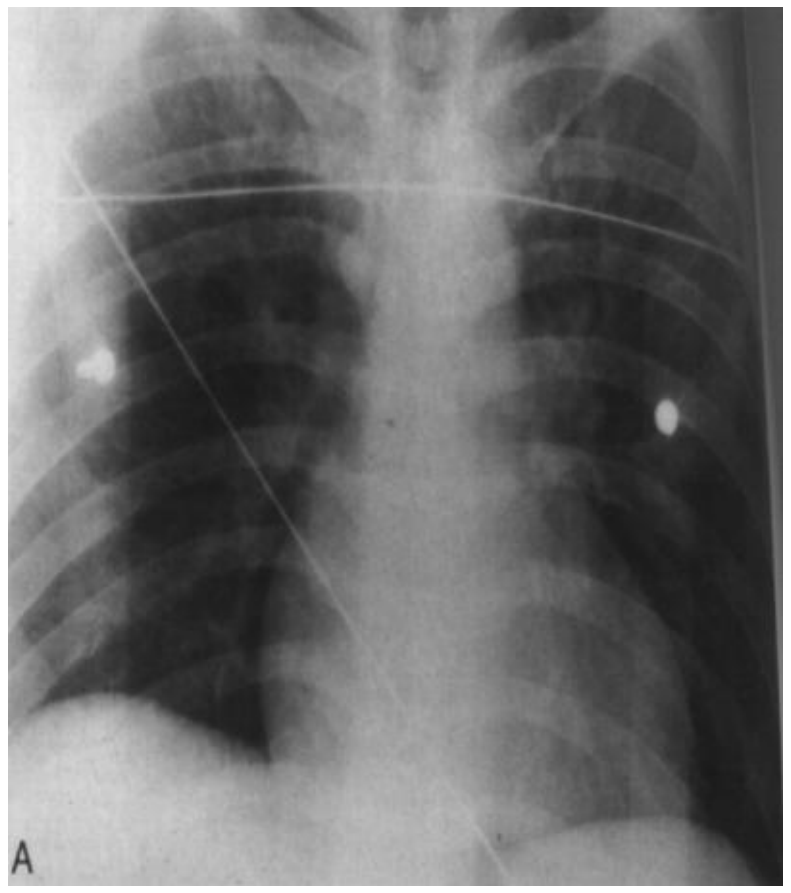

په ځينو پېښو کې د ښکتنې فص کولاپس په قدامي کليشه کې په مشکلاتو سره پيژندل کېږي.
مايل فلمونه په ښه توګه تشخيص ته‌کلای شي.
خطي اتلکتازيس په کمه اندازه په سږو کې منځ ته راځي او د کثيفو ليکو په څير په يوه يا زياتو فصونو کې صورت مومي.

53 .4 په دې شکل کې چپ ښکتني فص کې اتلکتازس موجوده ده.
A = راديوګرافي کې دواړه سږي پړسيدلي ښکاري، د دواړو خواو حجاب حاجزونو خيال موجود دی.
B ــ دوه ورځې وروسته د ناروغ په چپ ښکتني فص کې اتلکتازس ښکاره شو او د زړه خلف ته په چپه خوا کې کثافت څرګند شو چپ طرف نيمايي حجاب حاجز اوږد او د ثري خوا ته لوړ شو. چې د A سره د توپير وړ دی.

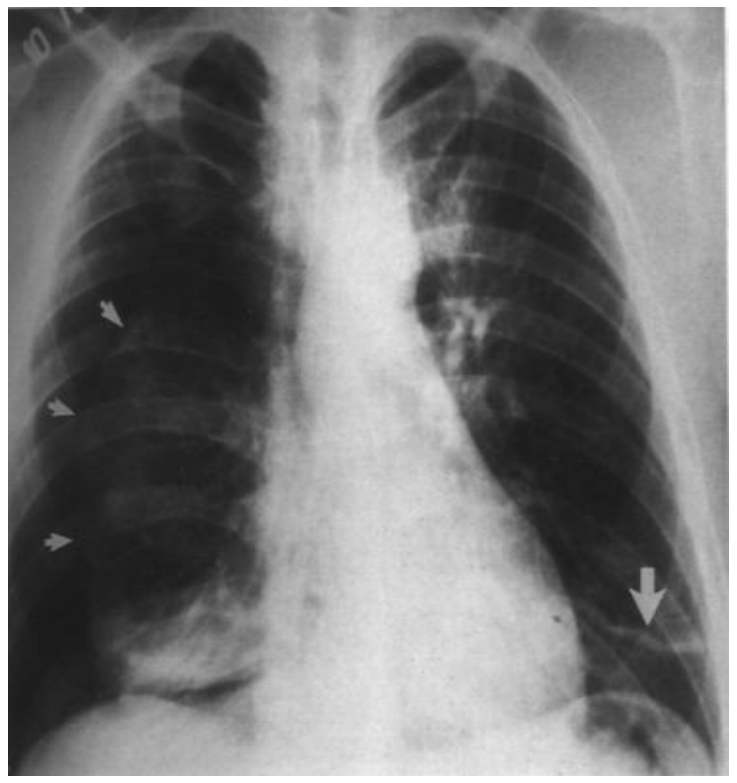

(Fig 4.54) . زياتره په ښکتنۍ فص کې ليدل کېږي چې دحجاب حاجز سره نژدي ځای لري
په 54 .4 شکل کې په چپ طرف ښکتني فص کې د ليکي په څېر اتلکتازس موجوده ده (غټ وکتور) او په ناروغ کې فشاري نوموتورکس په ښي خوا کې موجود دي (کوچني وکتورونه).

.(Fig 4.55)

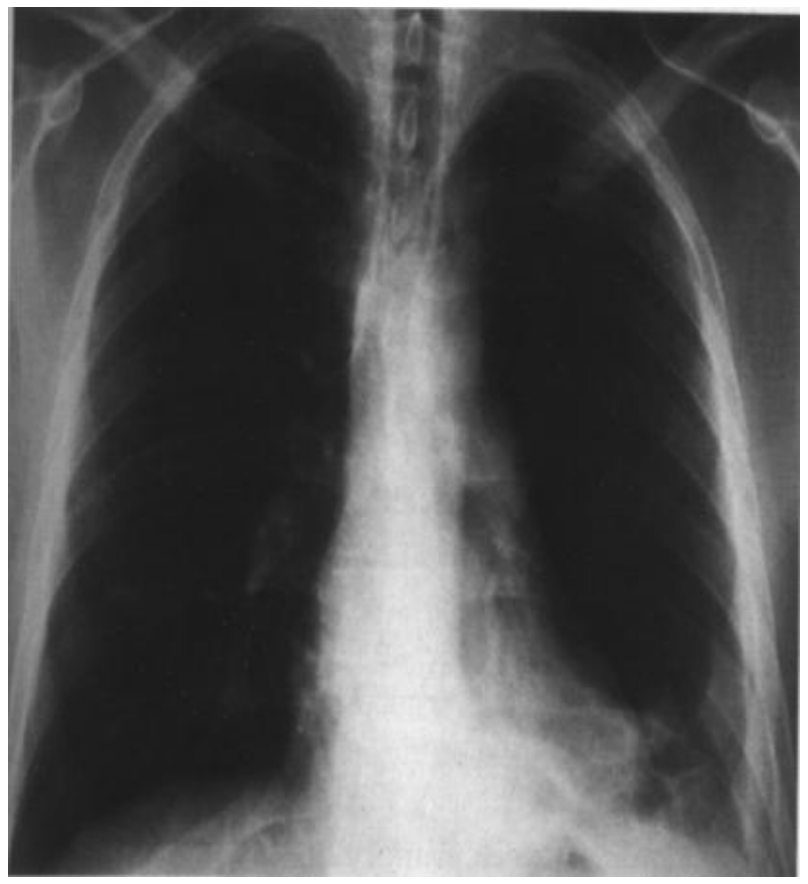

په 55 .4 شکل کې په چپ طرف قاعدوي برخه کې اتلکتازس موجوده ده.
همدارنګه په چپ طرف قاعدوي برخه کې په خطي ډول کثافتونه موجود دي چې په دې ځای کې یې حجاب حاجز محوه کړی، د ښي خوا سره دې توپیر شي.

# په پلورا کې د مایع ټولیدل

## (Pleural Fluid Accumulation)

د پلورا انصباب نښه د ناروغۍ په نسبت په زیاته اندازه کتل کېږي. د یو شمېر زیاتو پتالوژیکو حالاتو له کبله لکه انتانات، امبولیزم، نیوپلازم، د زړه عدم کفایه او ترضیضاتو له سببه منځ ته راځي. د پلورا انصباب کیدای شي چې په ازاده حبیبوي ډول وي. ازاده مایع د پلورا په جوف کې موجوده اود حجاب حاجز د لوړوالي سبب ګرځي چې د ولاړي په حالت فلم کې کتل کېږي (Fig 4.56) او د ملاستي په وخت کې په نیم طرف سینه کې کثافت څرګند کړي. په همدې شان د ملاستې په اړخیزه رادیوګرافي کې هم خیال څرګندوي (Fig 4.56). په پلورا کې په حبیبوي ډول مایع هغه وخت منځ ته

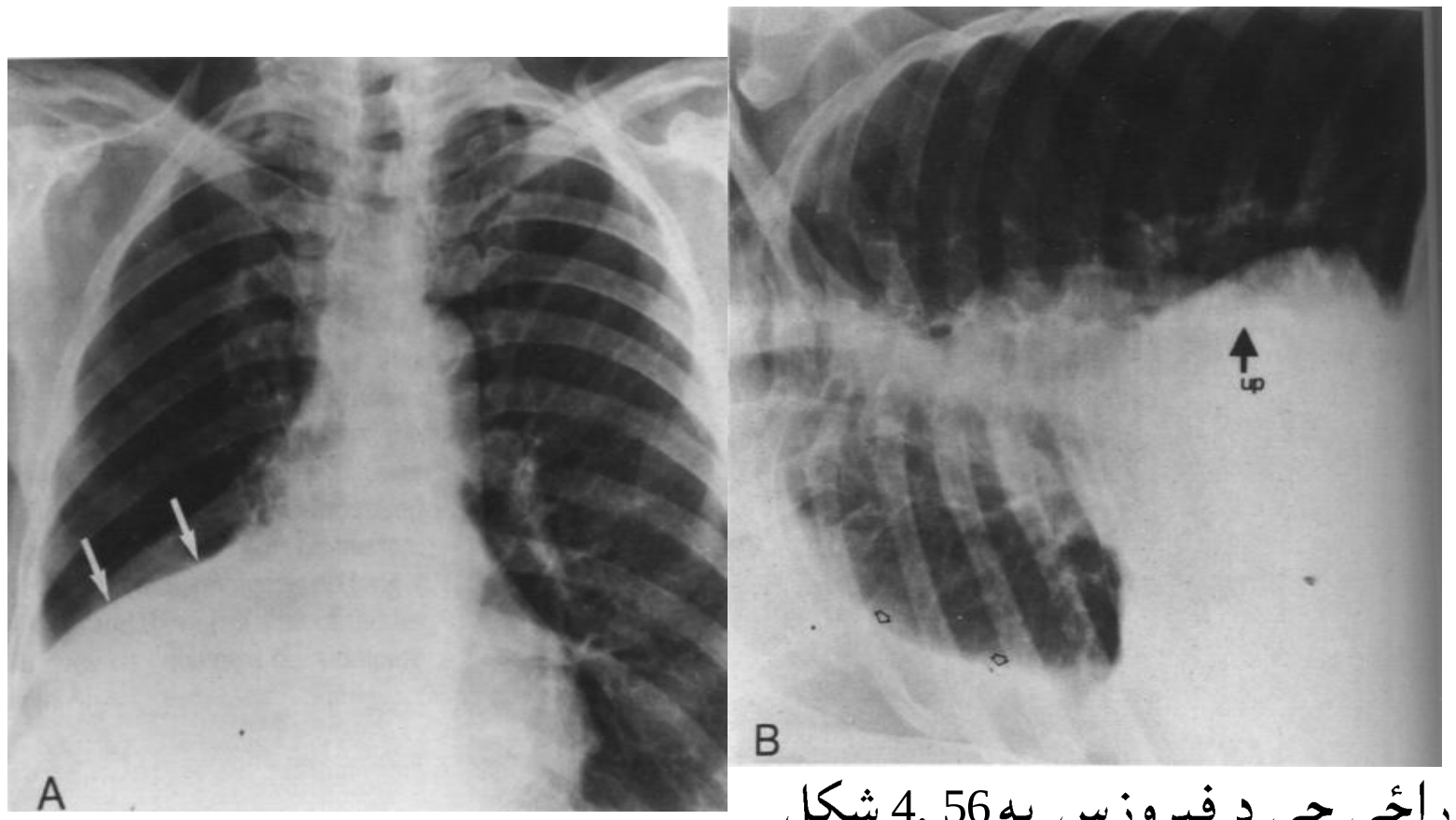


4. 56 شکل په فبروزس د چې راځي کې په زیاته اندازه مایع د پلورا په جوف کې موجوده ده.

A . قدامي رادیوګرافي د مایع د راټولیدو خیال څرګندوي چې د (وکتور) په واسطه ښودلي شو.

B – په ښي اړخیزه جنبي وضعیت کې مایع د لیکي په خیر ښکاري چې د (وکتورونو) په واسطه ښودل شوي.

کبله التصاقات پیدا شي او مایع په فیسور کې راټولېږي چې د یوه کاذب تومور یا Phantom تومور (Fig 4.57) منظره غوره کوي. دا زیاتره په هغه ناروغانو کې لیدل کېږي چې د زړه په عدم کفایه اخته وي.

د پلورا د انصباب له کبله نورې نښې عبارت د حجاب حاجزي زاوئی د پڅیدو یا Blunting څخه دي، همدارنګه د پلورا پراختیا هم په دې پېښه کې لیدل کېږي او کله چې په کتلوي ډول مایع موجوده وي نو د منصف د بېځایه کېدو سبب ګرځي. په هغه وخت کې چې د 300ml څخه زیاته مایع د پلورا په جوف کې موجوده وي نو د قدامي رادیوګرافي پر مخ د کتنې وړ وي.

په هغه ناروغانو کې چې د پلورا انصباب په ښکاره توګه نه وي نو دا ضروري ده چې د نیوپلازم لپاره

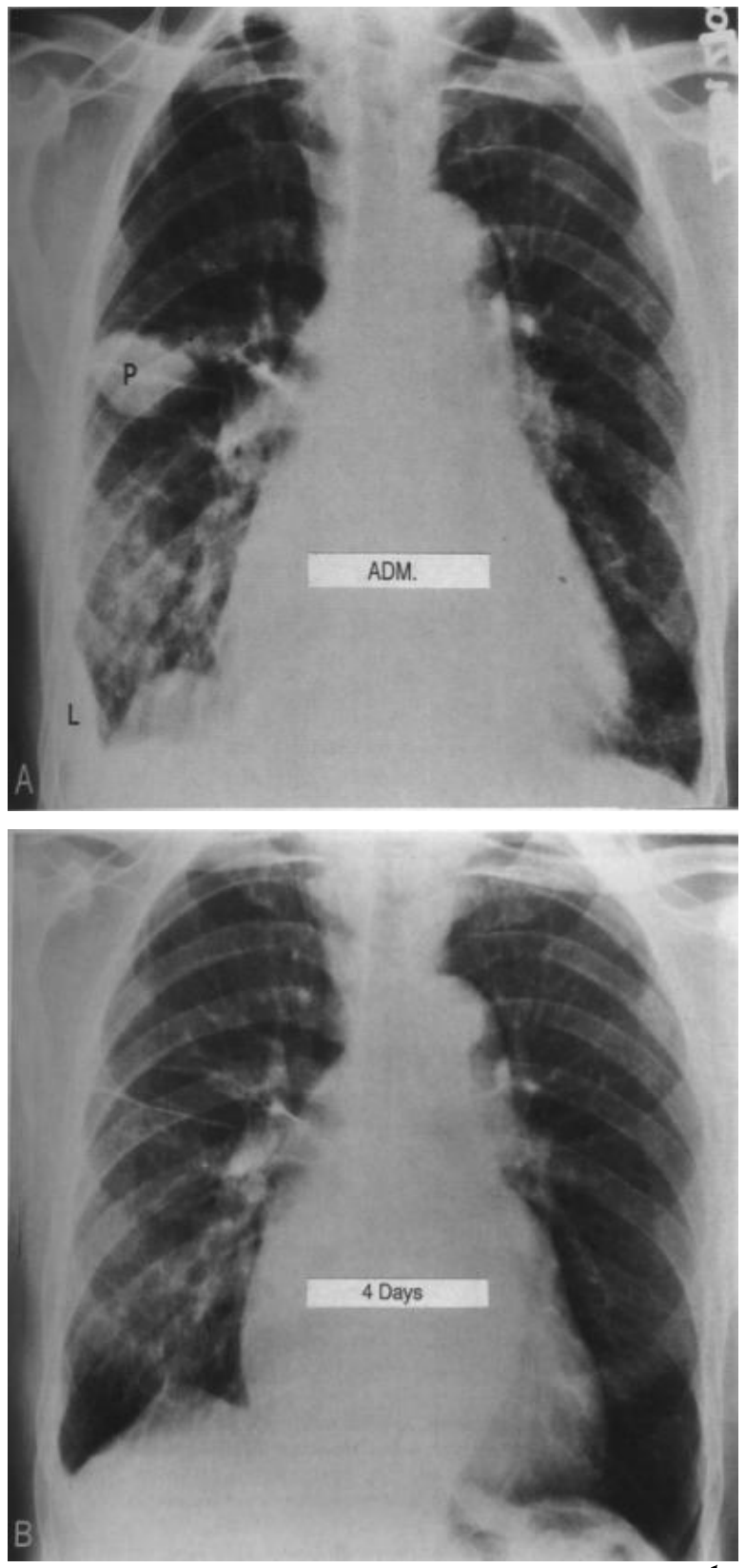


په 57 .4 شکل کې د کاذب تومور خیال ښکاري چې د پلورا د انصباپ له کپله پیداشوي.

A – رادیوګرافي دبسته کېدو په وخت کې اجرا شوي چې یوه کتله د راټولې شوي مایع په څېر ښکاره کوي او د کوچني فیسور سره ځای لري(P). همدارنګه حبیبوي مایع (L) په ښي خوا حجاب حاجزي زاویه کې هم موجوده ده چې د زړه د احتقاني عدم کفایې له کبله پیدا شوي.

B- رادیوګرافي څلور ورځې وروسته اجرا شوي چې د زړه په اندازه کې کمښت منځ ته راغلی دی همدارنګه د پلورا انصباب هم کم شوي دی.

کاذب تومور د زیاتې مودې لپاره موجود نه دی.

مطالعه سرته ورسیږي. کله چې د سږي یوه برخه د مایع په واسطه پټه شوي وي د پوره تشخیص لپاره Cytologic ازموینو ته هم اړتیا شته همدارنګه اړخیز ډول د ملاستي په وضعیت کې او یا Trendelenburg (سر مخ ښکته خوا) وضعیت ته هم ضرورت دی، دا ځکه چې مایع د سږو د قاعدو څخه بیځایه کېږي یوه بله قیمتي او په زړه پورې ازموینه عبارت د CT د استعمال څخه ده چې د مایع په تشخیص کې مرسته کوي.

## کتلي یا (Masses):

د سږي اومنصف کتلي د ناروغیو مهمه برخه تشکیلوي. د دې لپاره چې د افت په طبعیت پوه شو نوپه عمومي توګه ضروري ده چې کلنیکي، تاریخچه او رادیولوژیك نښې سره یو ځای او وڅیړل شي. دا هم حقیقت لري چې تشخیص د پتالوجیست په لاس کې دی. په سږي کې په ځانګړې ډول نوډول او نور تومورونه د ګرانولوما له سببه پیداکېږي. په 2_4 لستونو کې د ریبوي نوډولونو تفریقي تشخیص ښودل شوی دی.

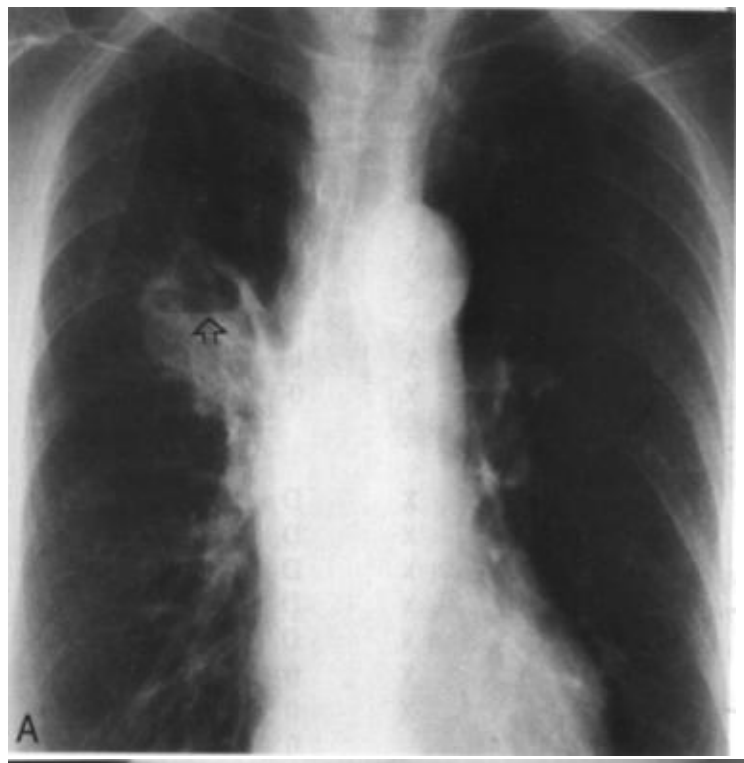

یو شمېر نور ډولونه کهف جوړوي (Fig 4.60) هغه تومورونه چې په زیاته اندازه کهفي بڼه غوره کوي عبارت د سږي د کرسینوما (Fig 4.60 ګرانولوما (نری رنځ یافنګل)، (Fig 4.60c) او متاستاتیك افتونه (معمولاً سکوامس سل) ابسې، هیماتوما، نوماتوسل او نورو کهفي

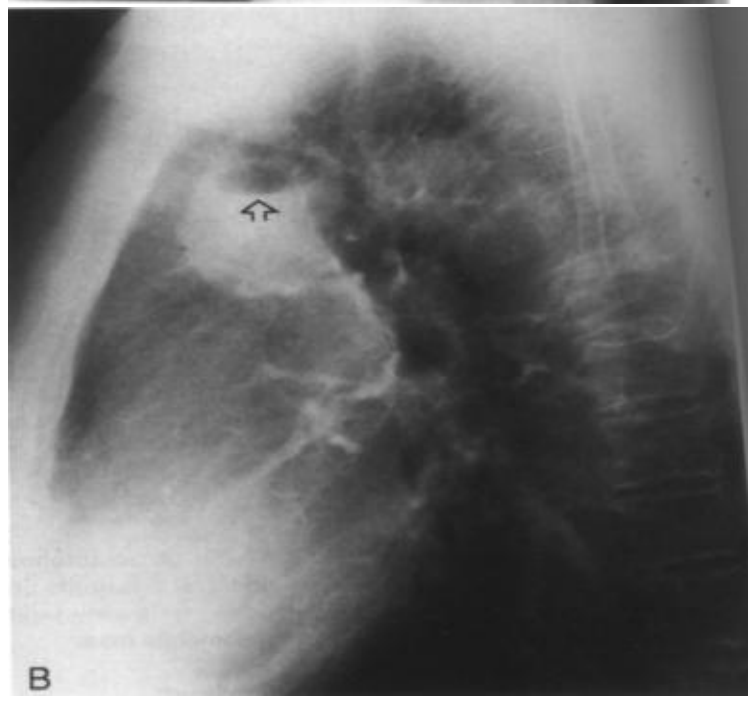

په 60 .4 شکل کې د سږې کهفي افتونه لیدل کیږي.

A - قدامي او B جنبي منظرې. کهف چې په ښي علوي فص کې ځای لري د کرسینوما څخه عبارت دي. د هوا او مایع سویه په کهف کې د وکتورونو په واسطه ښودل شوي.

C شکل کې aspergellosis موجود دي چې په دواړو پورتنیو لومونو کې يې ځای نیولای او د غټ mycetomas څخه عبارت دي (Fungus balls)

افتونو څخه، د دې ټولو جدارونه پیړ وي او د افت د څرنګوالې پورې اړه لري ځینې وخت په ترضیضي افتونو کې کیدای شي چې کهف منځ ته راشي چې د نوماتوسل د جوړښت سبب ګرځي (Fig 4.61) . زیاتره پیښو کې افت

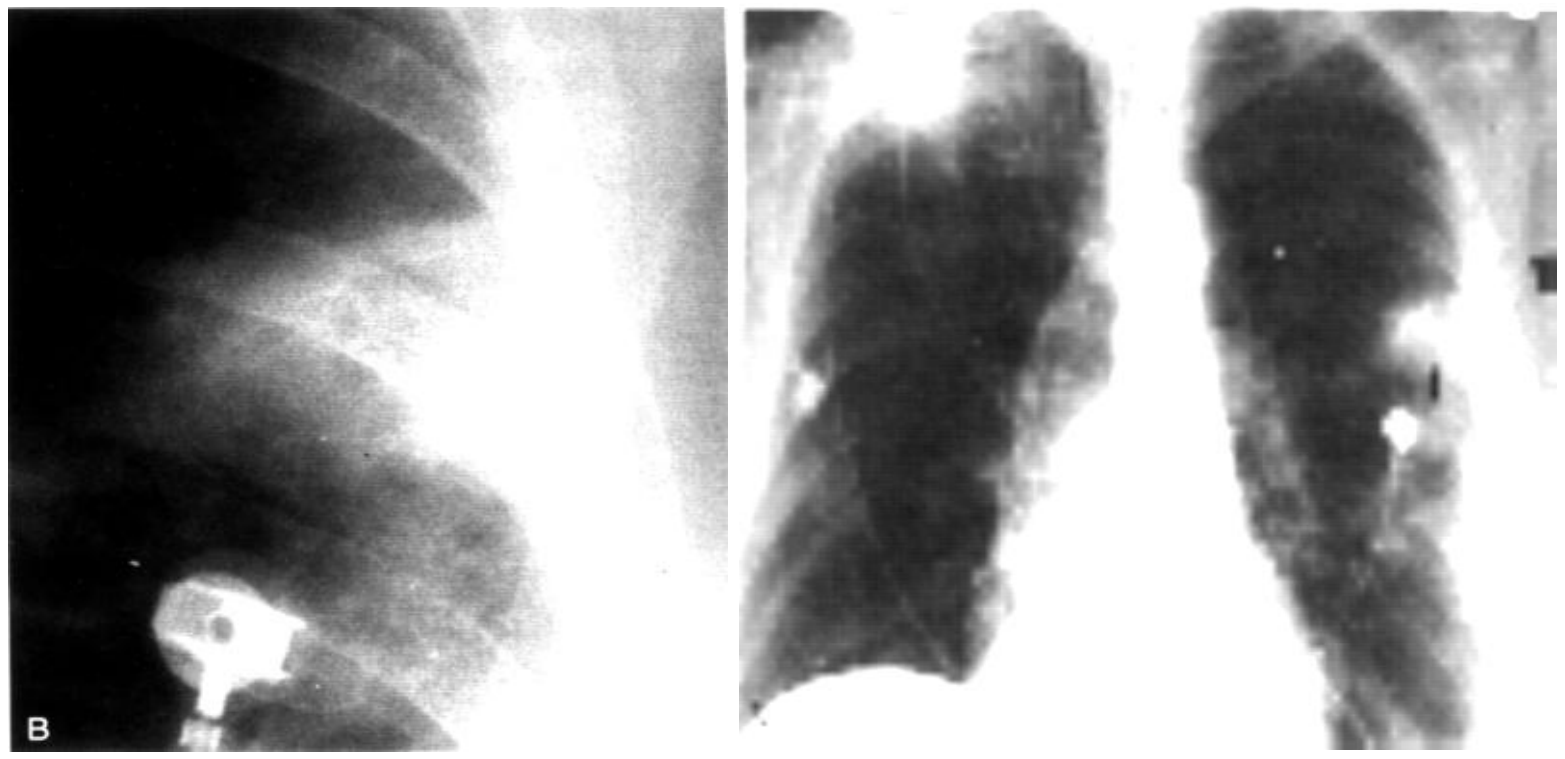


د اکسري په واسطه پیژندل کېدای شي. د مایع د سطحي شته والی په نوډول کې د کهف د پیژندنې لپاره ډېره غوره نښه ده.

د سږي د ځانګړي نوډول د پیژندنې لپاره لاندینې ازموینې ګټورې دي: د سینې پخوانی فلم، فلوروسکوپي، CT او MRI لکه چې مخکې ترې یادونه وشوه د ځانګړي نوډول د تشخیص لپاره غوره رادیولوژیك مطالعه ګڼل کېږي. د دې لپاره ضروري ده چې پخواني فلمونه په پرله پسي توګه وڅیړل شي. کیدای شي چې د یو فلم او بل تر منځ ډېر زیات توپیر یعنې ډراماتیك بدلون موجود وي 4.62 شکل کې 1mm په اندازه بدلون ښکاره کېږي.

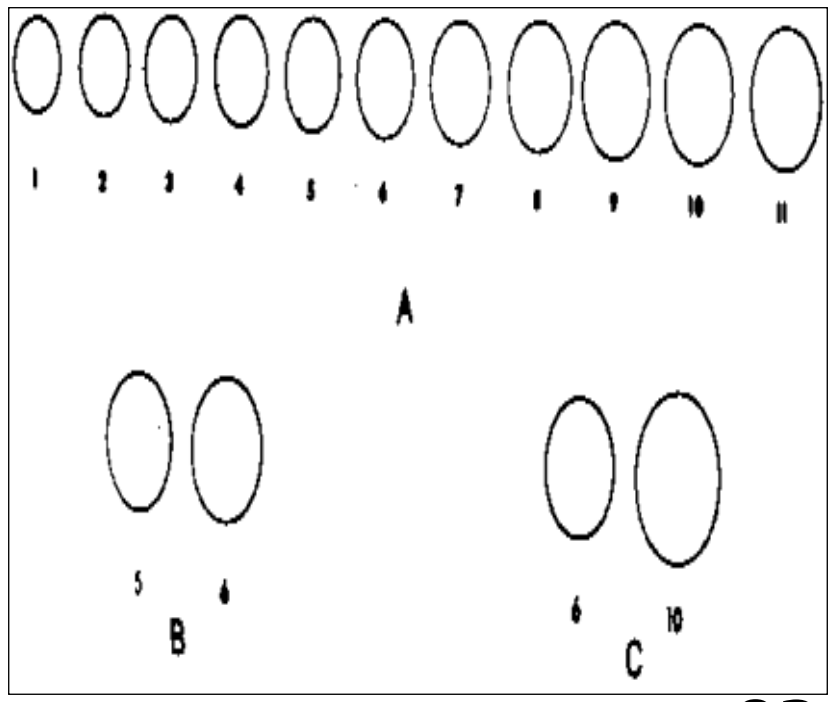


په 62 .4 شکل کې په پرله پسې توګه رادیوګرافي اجرا شوي.
A . په هره حلقه کې د یو ملي متر په اندازه بدلون موجود دی.
B . د حلقو تر منځ توپیر چې د 5 او 6 څخه عبارت دی په کمه اندازه دی.

C . د 6 څخه تر 15 حلقو پورې توپیر په څرګند ډول دی، زیاتره وخت د انسانانو سترګې په نوډولونو کې کوچني توپیرونه شي کولای.
کیدای شي چې په اندازه او حجم کې هم تغیر وکتل شي.
د سینې فلوروسکوپي په هغه ناروغ کې ډېره مهمه ده چې په سږې کې نوډولونه ولري. د دې ازموینې په واسطه په چټکۍ او اسانۍ سره مقصد تر لاسه کیدای شي. دا ارزانه معاینه ده. لمړی باید فلوروسکوپیست ځان متیقین کړي چې نوډول د ارتیفکټ، ویښتانو او یا د پوستکې د افت څخه جوړ شوي نه وي. په بله مرحله کې باید د افت موقعیت ته پاملرنه وکړي او دا معلومه کړي چې په سږی کې ځای لري او که په عظمي ساختمان کې لکه osteochondroma ، په همدې شان د ماتي شوي پښتۍ روغ شوی حالت او یا د فقراتو osteophyte ته هم پاملرنه وکړي

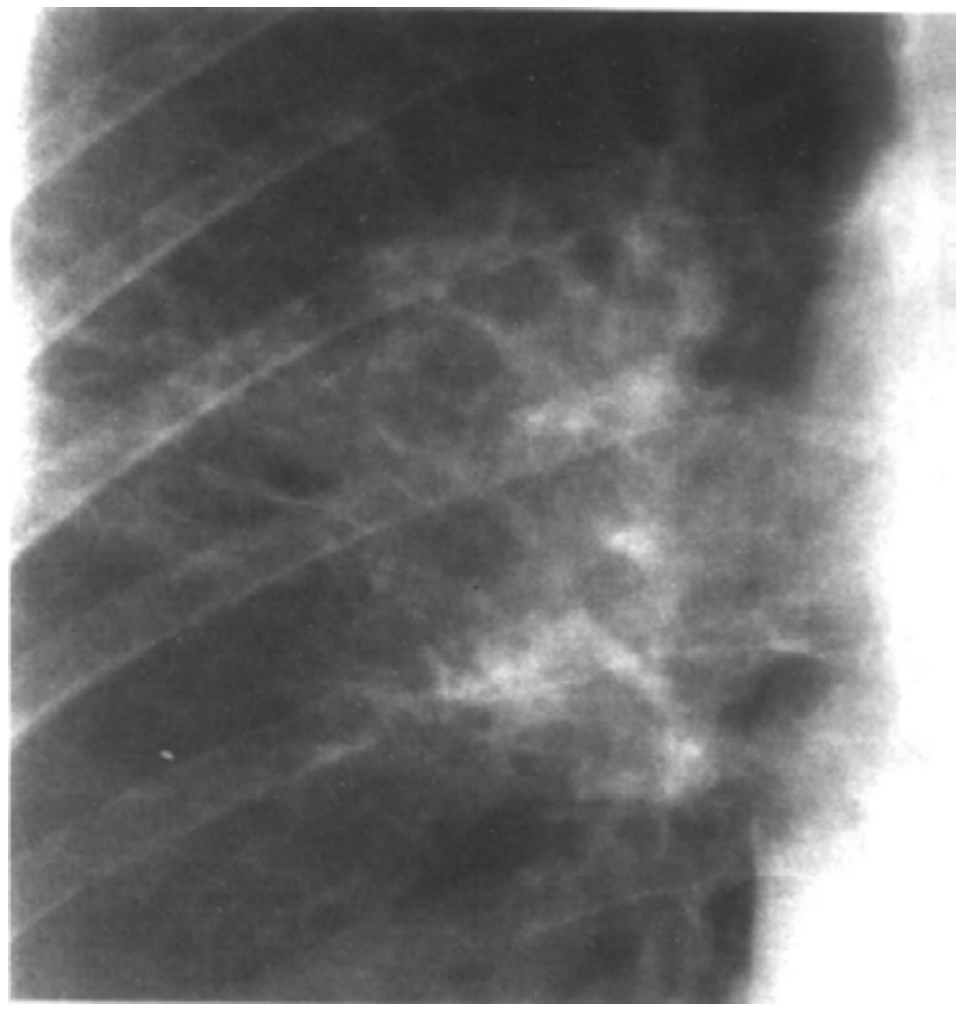

(Fig 4.64) .همدارنګه اناتومیك ساختمانونه هم ولټول شي (Fig 4.14) . د افت په څنډوکې خوشه یې یا راوتلی حالت (Fig 4.64) د خباثت نښه ګڼل کیدای شي. دا حالت د ثدیی په کانسر کې هم په همدې شان لیدل کیدای شي

په 64 .4 شکل کې د سږې غنچه یي کرسیونوما کتل کیږي. دا منظره په غیر منظم ډول غنچه یي څنډې لري چې په غټه محیطي کرسینوما دلالت کوي

(Fig.4.65) . په افت کې د کلسفیکشن شته والی په سلیم ډول دلالت

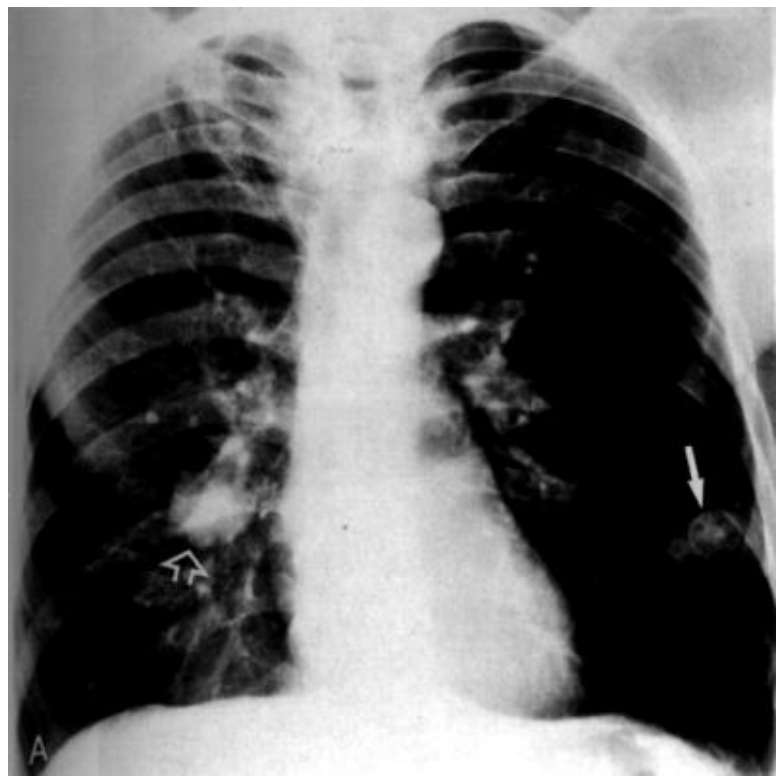

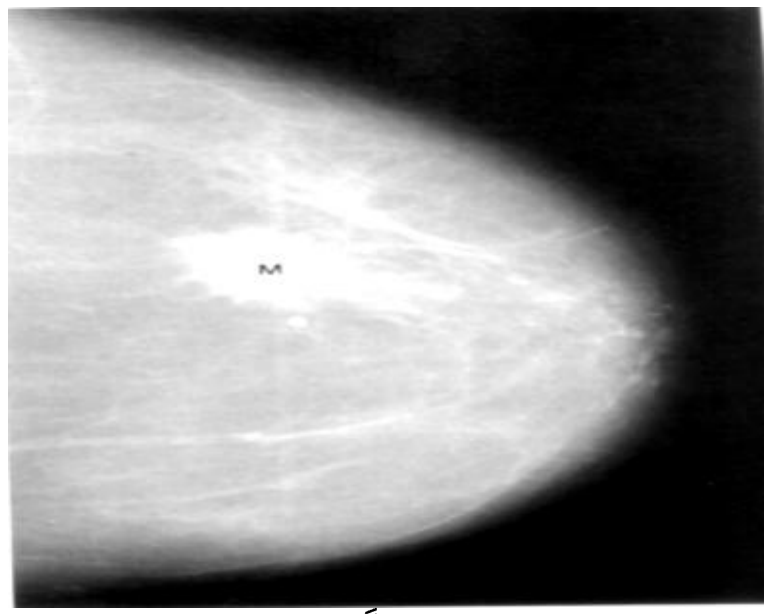

کولای شي. خاصتاً په هغه پیښو کې
چې مرکزي موقعیت ولري او د
جوارو د وریي په څیر وي (Pap-corn)
.

. (Fig 4.66)

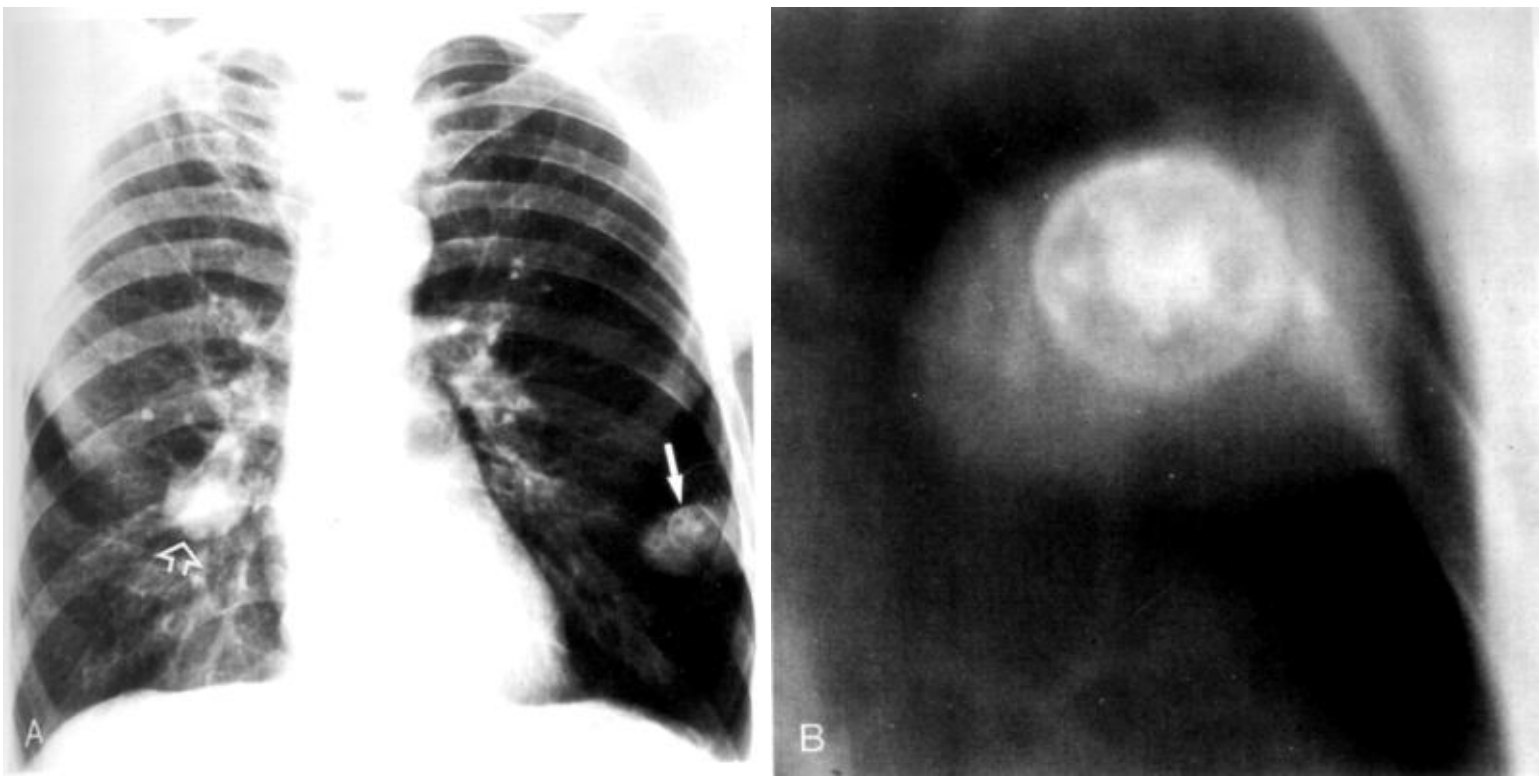


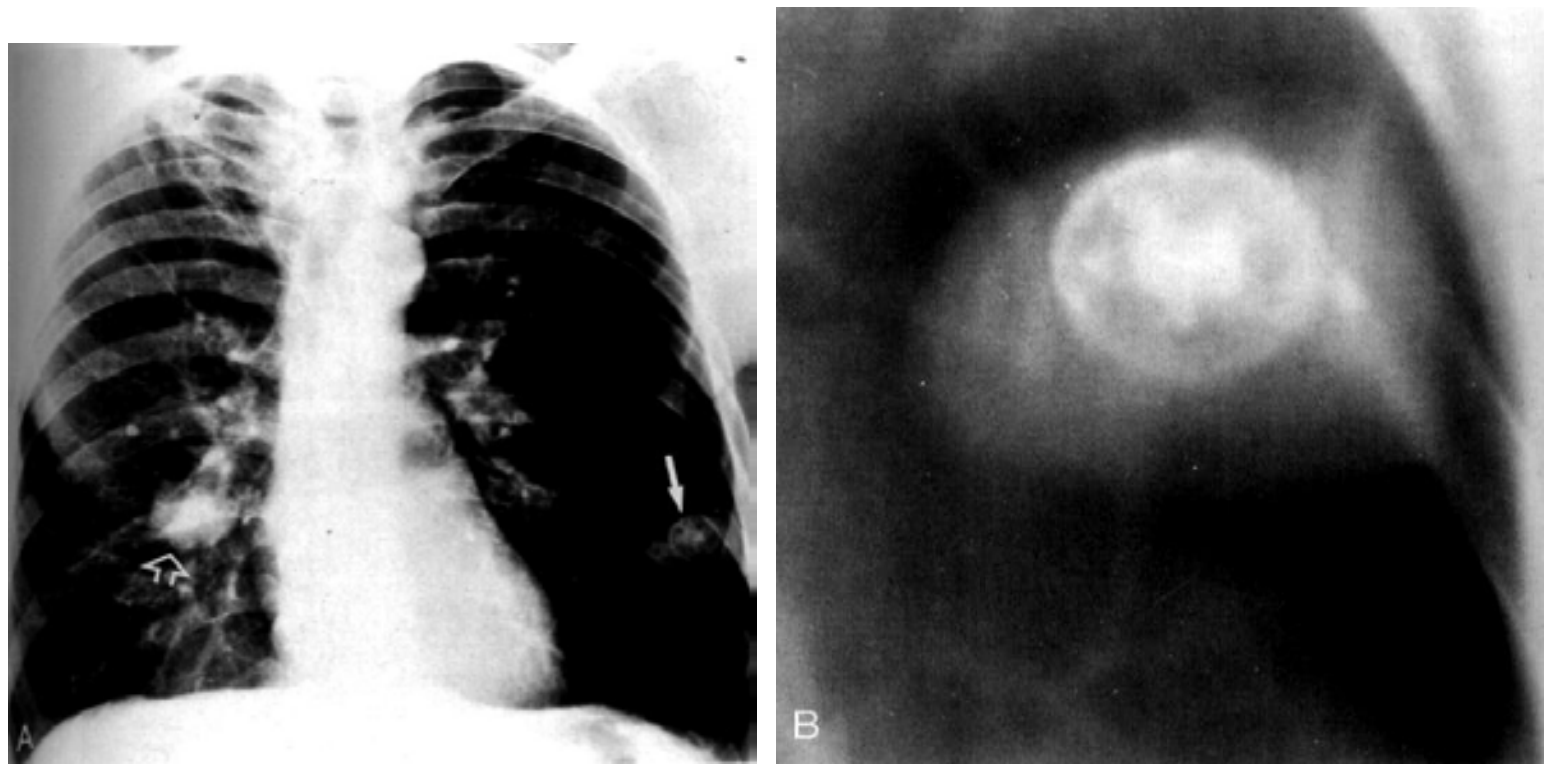


CT ډېره په زړه پورې ازموينه ده چې په ناروغانو کې درييوي او منصف

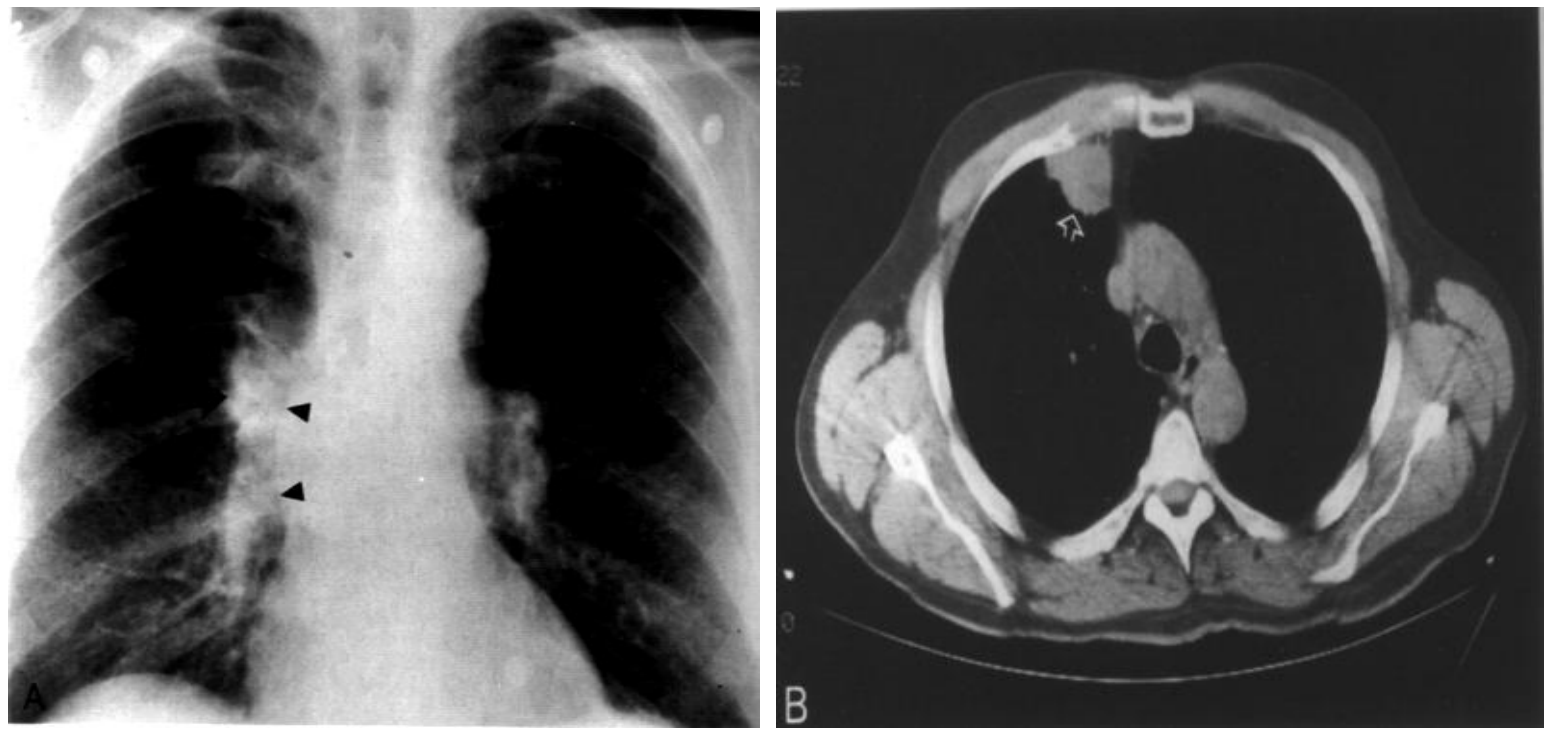

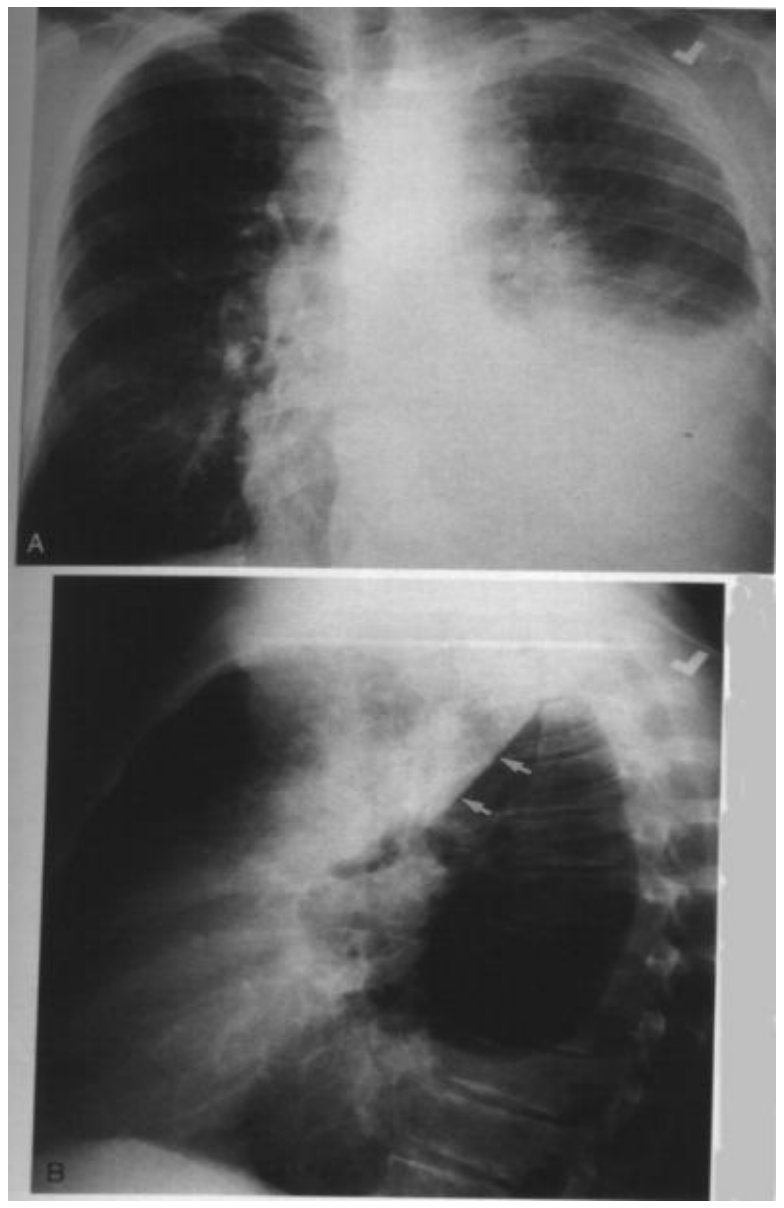

کتلو په اړوند معلومات ورکوي
(Fig 4.67) . پدې کې د منصف
اشغال یا حمله (Fig 4.68) ، د
سینې په جدار کې تهاجم، د
محیطي نوډولونو شته والی او د
کلسفیکشن په هکله هم معلومات
کیدای شي. د دې لپاره چې سروي
کتلي د پراخه شوي یا غټې شوو
اوعیو سره توپیر کړل شي نو د
کثیفه موادو سره یا dynamic CT
څخه کار اخستل کېږي.
همدارنګه CT د زیات شمېر
متاستاتیك حالاتو په هکله هم
معلومات ورکوي. په همدې ډول د پوستکي د لارې بیوپسي ته هم لارښونه
کوي (Fig 4.70) . مخکې یادونه
شوې چې MRI په سینه د منصف د
شکمنو کتلو په هکله ښه تشخیص
ټاکلای شي، (Fig.4.17).
هغه ناروغان چې په سینه کې
ځانګړي ډولونه لري د تشخیصي
مطالعې لپاره ضروري ده چې د
علوي هضمي جهاز (Upper GI) ، باریوم انیما ، وریدي یوروګرافي، د
ګیډې CT او د هډوکو متاستاتیك پلټنه وشي. او دا لدې کبله مخکې لدې
چې بیوپسي اجرا شي سرته رسیږي ځکه چې لمړنی محراق وموندل شي.
هغه ناروغ چې په ریبوي افت اخته وي زیاتې مودې ته اړتیا لري چې په
روغتون کې پاتې شي او د ناروغ لپاره دا ډېره قیمتي ده. اخیرنی تشخیص
د نسجي معاینې له مخې اجرا کېږي. په اوسنې وخت کې دا په معمول ډول

ده چې د تشخیص لپاره د افتونو څخه د پوستکي او یا د قصیباتود لیارې د فلوروسکوپي د کنترول لاندې بیویسي اجرا کېږي (Fig 4.70) . کله چې د دې دواړو طریقو په وسیله تشخیص ونه ټاکل شو. نو پدې صورت کې سینه خلاصیږي چې دا بل پړاو دی.

کله کله دا ډېره مشکله وي چې د منصف کتلي د ریيوي کتلو سره توپیرکړو. دا ځکه چې زیاتره یې د پرانشیم څخه بهر نښې ښکاره کوي او د نریو سرحدونو لرونکي وي. د شمعي په څیر سرحدونه ښکاره کوي او په محدب ډول سږي نه راتاو شوي وي. د منصف لمړنی کتلي زیاتره په قدامې برخه کې او یا یې منځنی قسمت او نورې پاتې یې په خلفي برخه کې ځای لري. زیاتره ناروغان چې په منصف کې کتلي لري اعراض نه ښکاره کوي.

4.3 لست د هرې برخې غیر نورمال حالت څرګندوي هغه افت چې په زیاته اندازه په قدامې منصف کې ځای

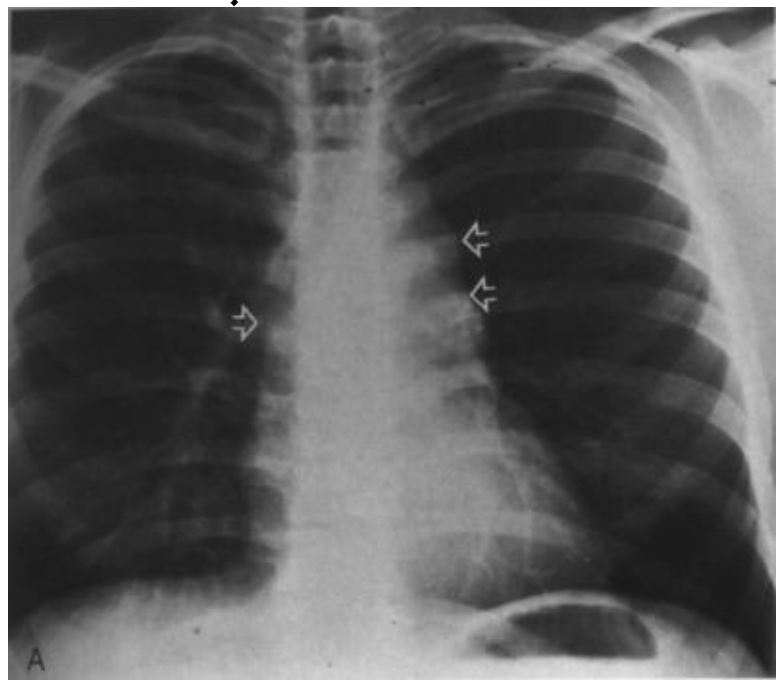

نیسې عبارت د (Fig 4.71) Lymphoma څخه دي، د تایموس د غدي افات

(Fig 4.72) او teratomas هم د کتنې وړ وي. نور قدامي افتونه د Morgagni د ثقبې د فتقونو څخه دي

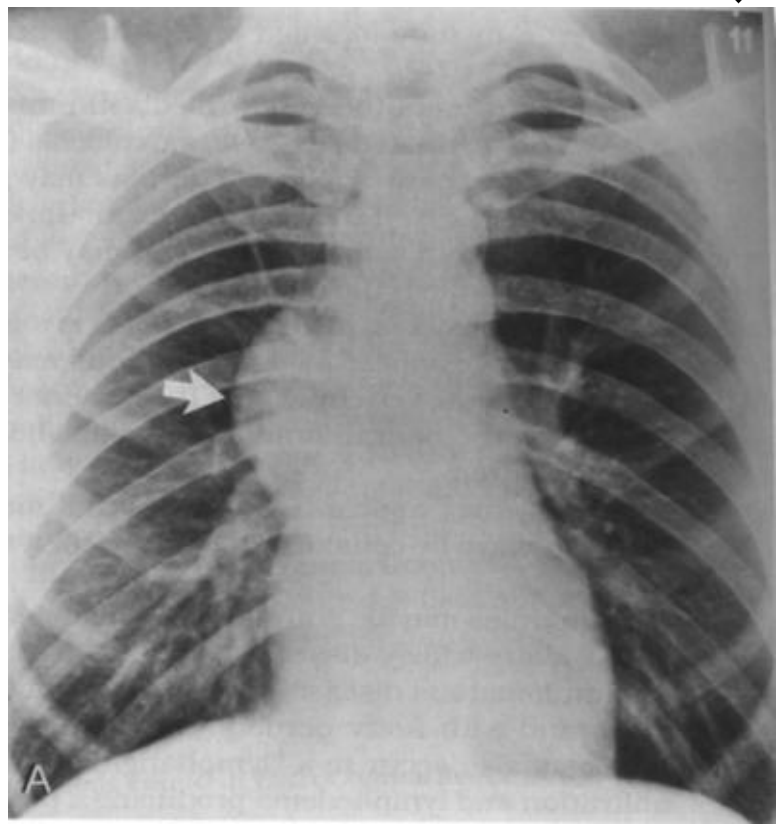

(Fig 4.73) او پیریکاردیل کیستونه

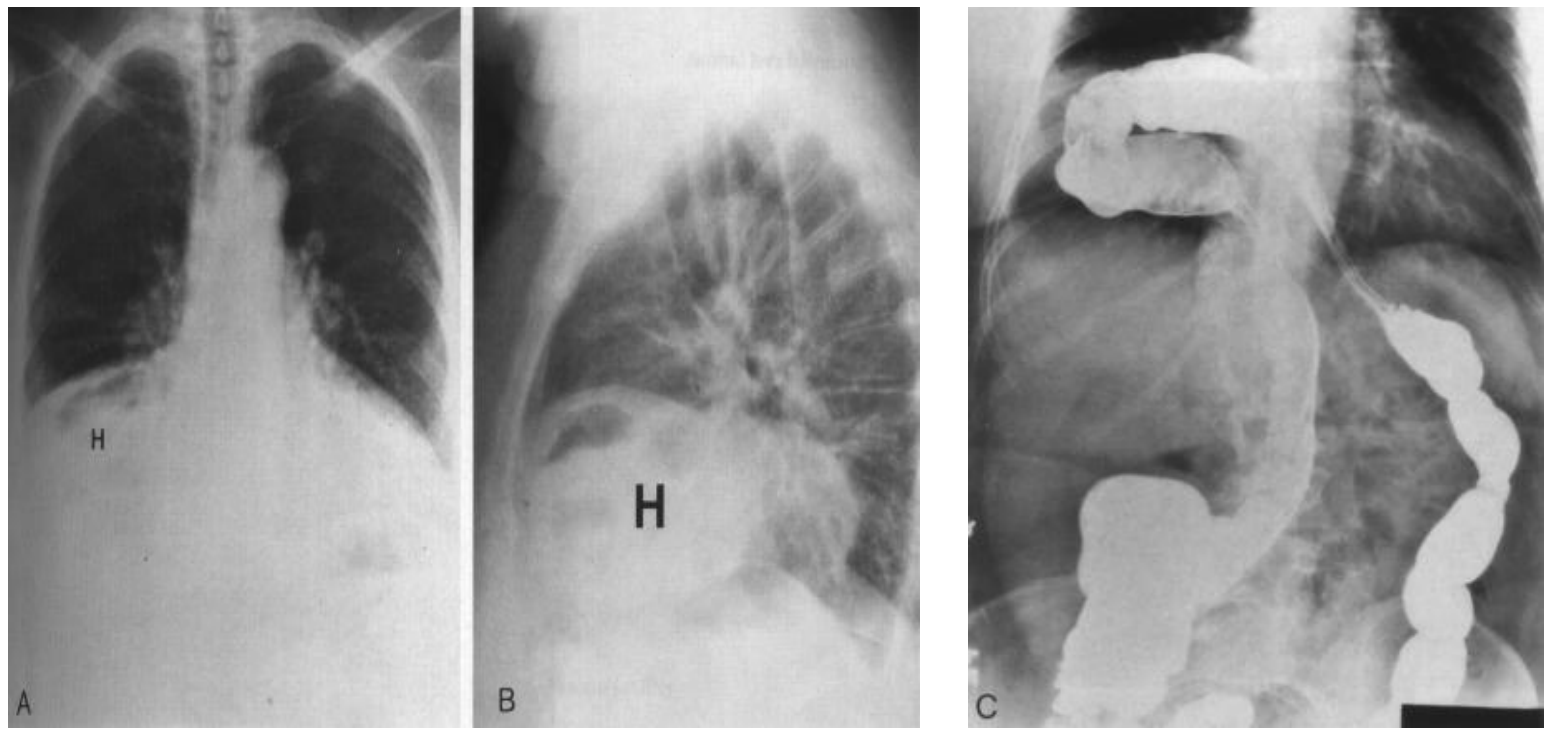


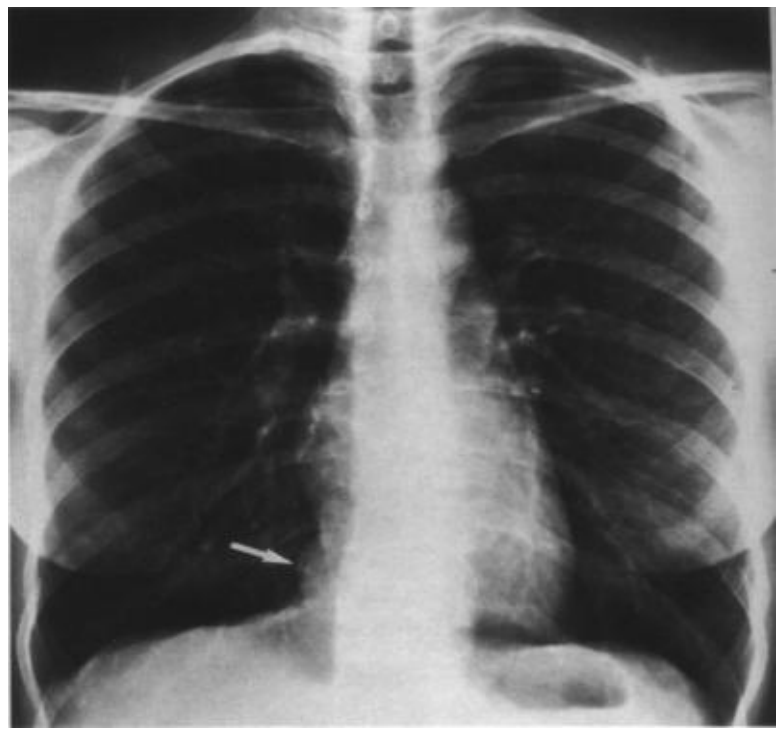

(Fig 4.74) زیاتره کتلي چې په منځني منصف کې ځای نیسي عبارت د لمفاوي عقداتو څخه دي چې Lymphoma په څیر ښکاري. همدارنګه متاستاتیك ناروغي، Sarcodosis

(fig 4.75) او یا انتانات وي. Hiatal او یا د مرۍ د شاوخوا فتقونه د زړه خلف کې کتلي جوړوي. په هغه صورت کې چې د هوا اومایع سویه څرګنده

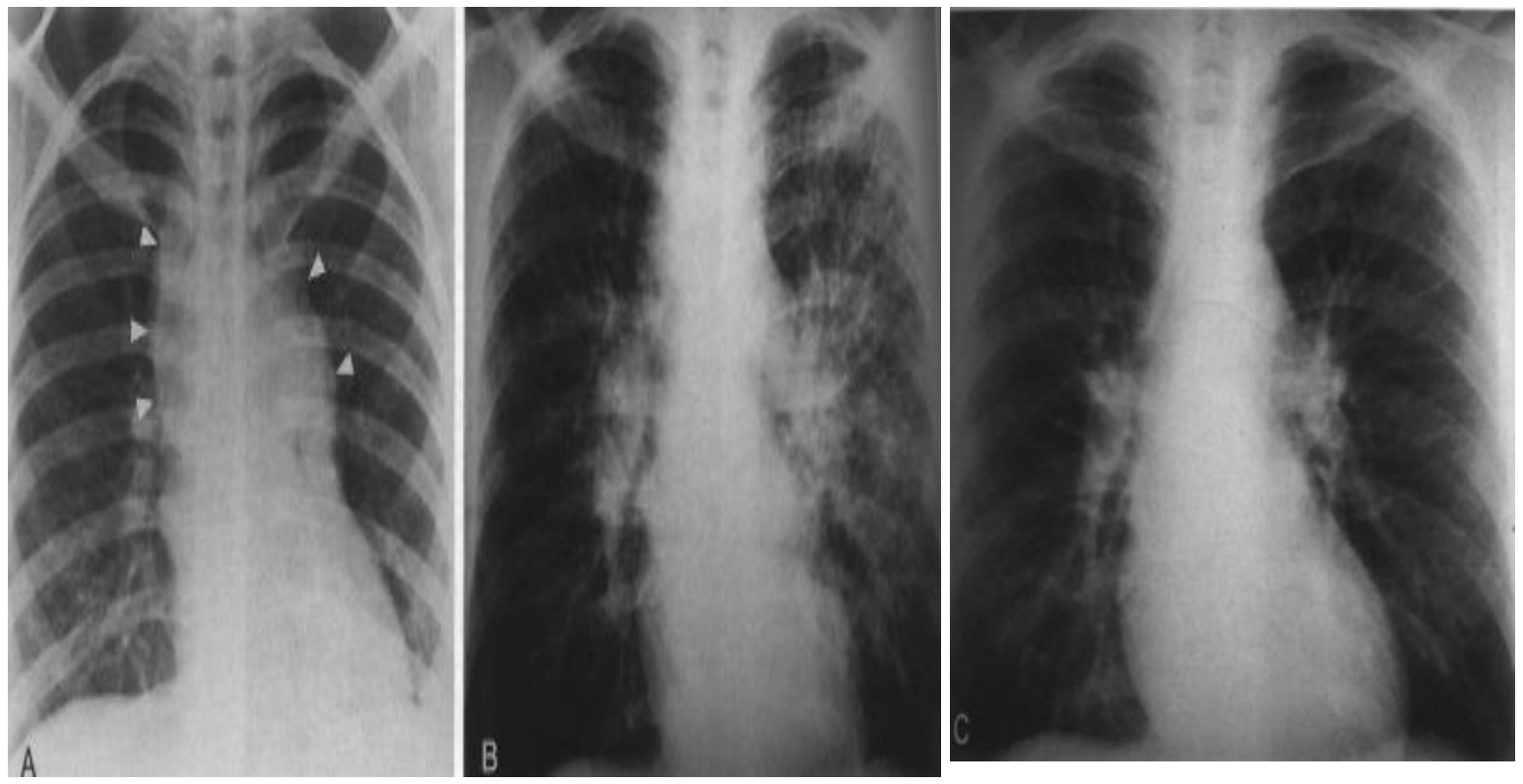

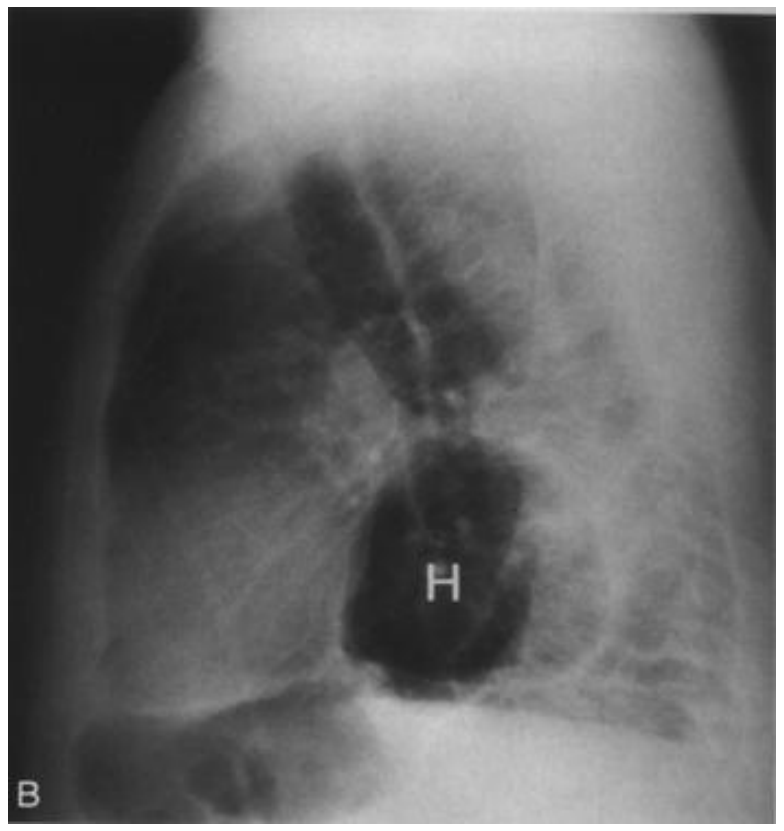

کړي نو تشخیص د باور وړ وي (Fig 4.76) . په ځینو پېښو کې اړتیا پیښیږي چې د خولې د لیارې باریوم توصیه کړو تر څو تشخیص یقیني شي. هغه کتلې چې په خلفي منصف کې منځ ته راځي زیاتره یې نورجینك تومور

وي په عمومي توګه دنتواتو سره نژدې کتلې ځرګندوي او (Fig 4.77)

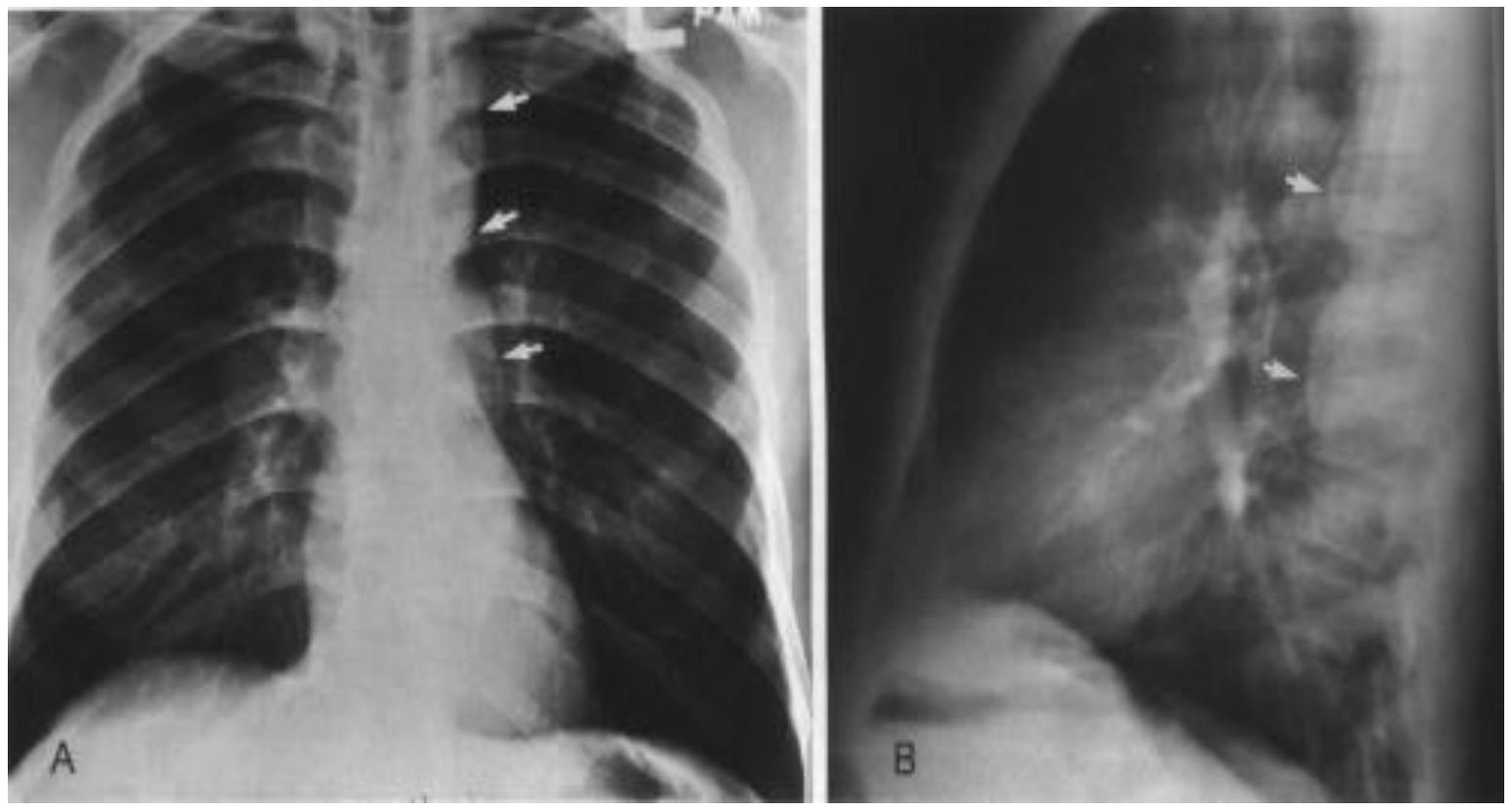

زیاتره په فقراتو او خلفي پښتیو کې بدلونونه ښکاره کوي. نوروفایبروما غټه او په عصبي ثقبه کې ځای نیسې. په کوچنیانو کې په نوروبلاستوما کې ښایي کلسفیکشن ځای ونیسي.
برانکوجنیك کرسینوما ښایي د منصف په هره برخه کې کتله جوړه کړي. او کیدای شي چې په هر کاهل کې د منصفي کتلې په بڼه ښه ځرګنده شي.
په متعدد شکل ریېوي نوډولونه ښایي ګرانولوما او یا د متاستاز له کبله وي. که چېرې افتونو کې کلسیم او په زیاته اندازه غټ شوي وي

(Fig 4.78) نو زیاتره ګرانولوماتوز ناروغیو ته فکر کوو.
په زیاتره شمېر غټ نوډولونه چې په مختلفو اندازو وي او د جدار يي

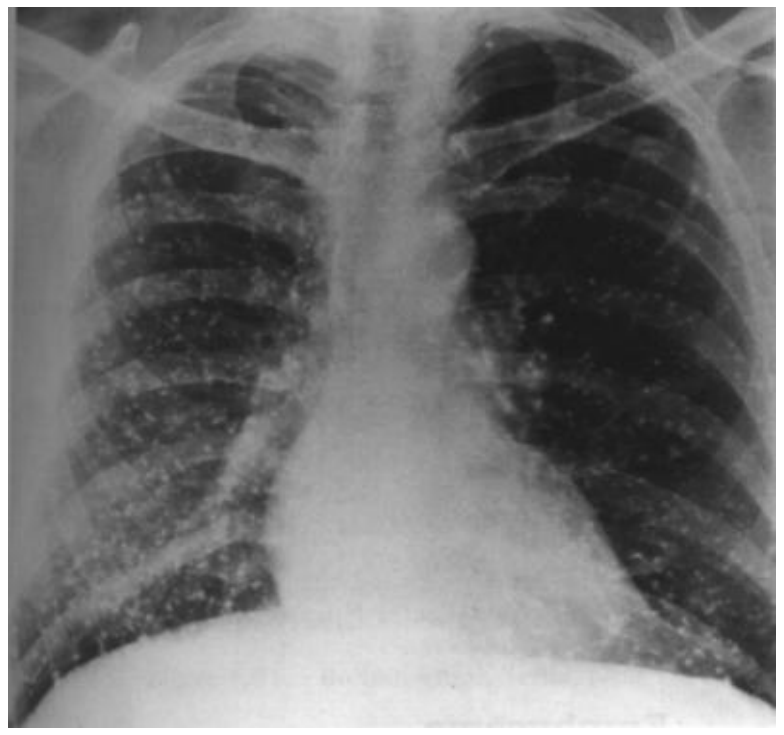

مغشوش (Fig 4.79) وي نو زیاتره د متاستاز خوا ته فکر کېږي. متاستاز کیدلای شي چې د لمفانجتیك لیارې وي چې په نتیجه کې په لمفاوي عقده کې ارتشاح او لمفاوي پړسوب منځ ته راوړي او بین الخلایي برخه کې د برجسته والي

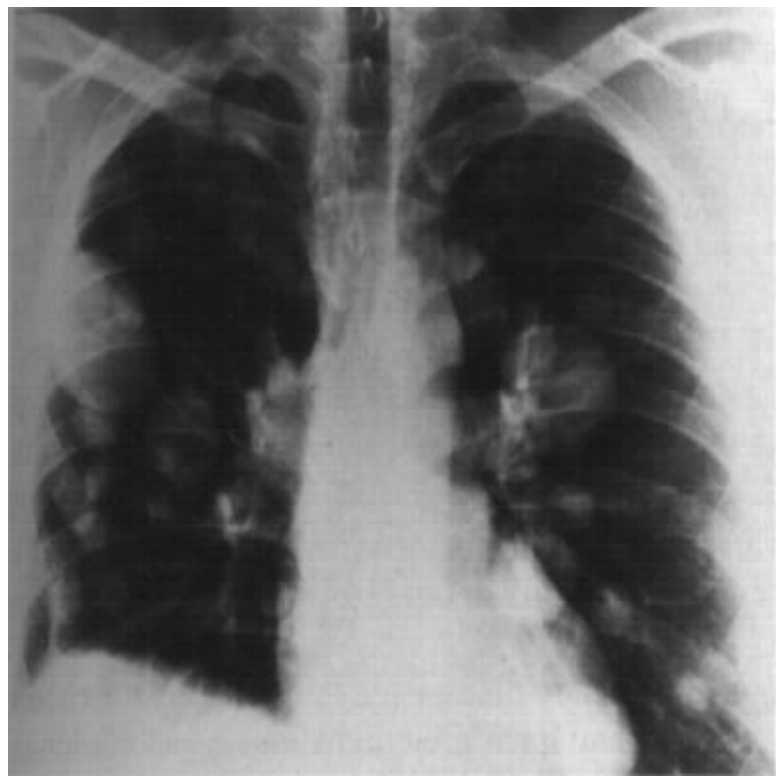

سبب ګرځي (Fig 4.80) .

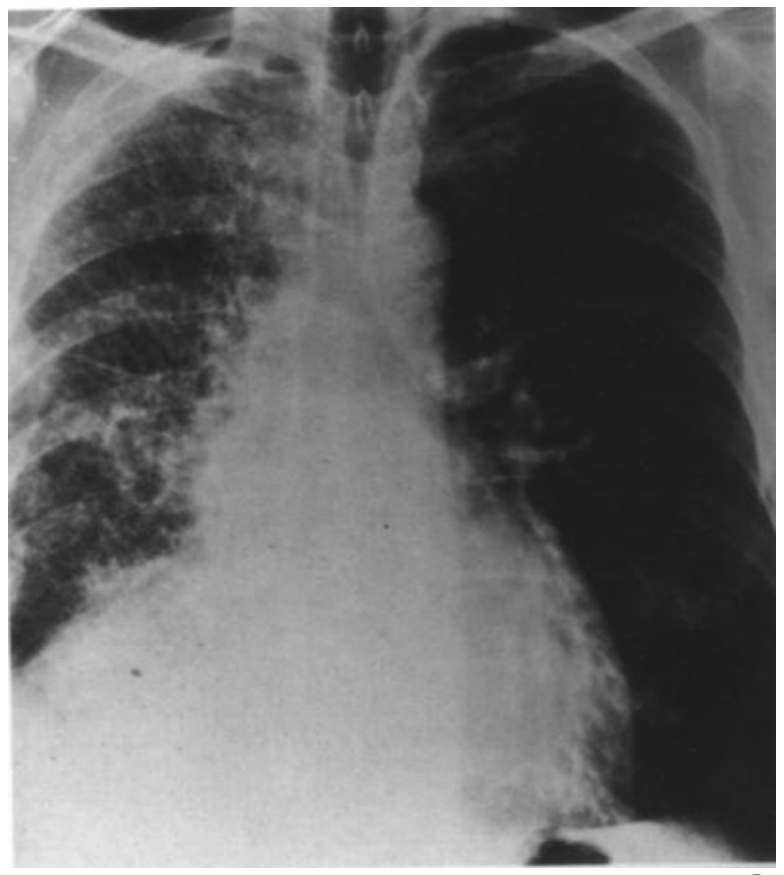

## ایمفیزیما یا (Emphysema) :-

د ایمفیزیما د تشخیص لپاره د سینې رادیوګرافي دومره ضروري نده. همدارنګه فزیکي نښې هم نیمګړې وي لاکن د دې سره سره هم یو شمېر رادیوګرافیك نښې وي چې فزیکي کتنې تائید وي، د سینې د رادیوګرافي غوره استعمال په ایمفیزیما ناروغ کې د پوکاڼۍ موقعیت، د قصباتو څخه مخکې ارتشاح او نوموتورکس یا په منصف کې د هوا شته والې معلوموي: په ایمفیزیما کې وصفي رادیولوژیك نښې د زیات پړسوب، د وظیفي کموالي او د پرانشیمایي برخې تخریب دی چې دا د ناروغۍ د پتوفزیالوژي بنست جوړوي. مهمه رادیولوژیك نښه یې د اوعیو د کمښت څه عبارت ده چې نورې نښې د توروالي د زیاتوالې، د قص د خلفي برخې زیاتوالي، د سږي د حجم زیاتوالي، د حجاب حاجز د سطحي ښکته والې، هوارې او یاد قبې معکوس حالت دي. د سږي د مرکزي برخې د شریانو برجسته والي، د وچې غاړې قوسي کېدل (Saber trachea) ، د زړه عمودي حالت غوره کول، کیدای شي چې د پوکاڼیو اندازه کوچنۍ وي او یا غټې (Fig 4.81 او4.82) هغه

ناروغان چې د سږو په مزمنو ناروغیو اخته وي کیدای شي چې د ایمفیزیما ټولي وصفي نښې ونه لري په ځینو کې بین الخلایي برخې برجسته وي چې دې حالت ته "dirty lung" یا خیرن سږي وایې او په هغه خلکو کې لیدل کېږي چې سګرټ یا دخانیات استعمالوي. په ځینو ځوانو خلکو په ځانګړې ډول توروالې په سږو کې زیات وي چې په تازه یا نوي پړسوب دلالت کوي (Fig4.88) . ایمفیزیما

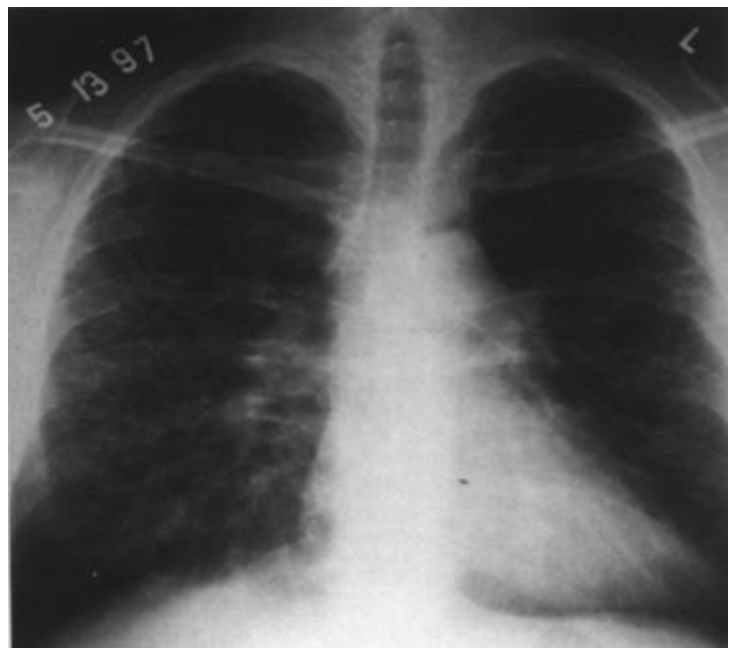

توز بدلونونه زیاتره د نورو غیر نورمالو حالاتو سره یو ځای وي.

په (4.81 شکل کې د ایمفیزیما پوکاڼۍ ښکاره کیږي. په دواړو خوادو کې موجود دي.

په 4.82 شکل کې د ایمفیزیما پوکاڼي موجودي دي چې د قلاځ

راديوګرافي په واسطه په دواړو پورتنيو فصونوکې او د دښکتنيو فصونو په محيطي برخو کې ځای لري.
پدې برخو کې د سږی دا و عيوخيالونو نه ليدل کېږي.

## بين الخلالي شبکوي ناروغي

## (Interstitial versus Acinar Disease)

هغه ناروغي چې د بين الفصي برخو منضم نسج اخته کوي او د دې تر څنګ ورسره د هوايي برخو ناروغي موجود وي او يا نه وي دې حالت بين الخلالي ناروغي وايې، دا هغه ګروپ ناروغتياوي دي چې د کتنې وړ راديوګرافيك بدلونونه څرګندوي. دا بدلونونه عبارت دي له خطي، نوډولر، يوځای خطي او نوډولر او شبکوي (د نسج په څېر يا د غنې د ځالې په ډول) څخه. اسباب يې مختلف دی چې عبارت د زړه د حادي عدم کفايې، نوموکونيوزس، کولاجن ناروغتياوي (فبروزيس) متاستاتيك نيوپلاستيك (لمفاجنايتيس) او لمړنې التهابي حالتونه (حاده ويروسي نومونيا، بين الخلالي نومونيا). ډېرې دا ناورغتياوي يوه اندازه بدلونونه په هوايي برخو کې پيداکوي.
په ځانګړې ډول شبکوي افتونه په وصفي ډول د بڼکو په څير څنډې لري چې په سګمنټ او فص کې خپرې شوي وي. د شب پرك منظره (چې د ثروي برخو څه غځيدلي وي)، په قصباتو کې د هوايې ليکو خيال چې په چټکۍ سره پيدا او له منځه ځي. د زړه عدم کفايه د ريېوي ازيما سره، زهري او کيمياوي عکس العمل) . وينه يا هيمورژ (بې سببه ريېوي هميورژ)، د مايع انشاق او سنخي حجروي کرسينوما،
دا ممکنه ده چې ډېرې شبکوي ناروغي د هغې د منظري د تقسيماتو او رغېدو له مخې سره تفريقي تشخيص کړو. ريېوي ازيما د شبکوي ناروغيو د جملې څخه داسې ناروغي ده چې وقوعات يا پېښې يې زياتي وي او په زياته اندازه ورسره مخامخ کېدای شو. اسباب يې د زړه عدم کفايه، د مايع زياتيدل، نارکوتيك تسمم، د مرکزي عصبي سيستم انحطاط، انشاق، د

سمي گاز تنفس، یوریمیا ، ریبوي ترومبو امبولیزم اوترضیض، ریبوي ازیما سره چې د زړه غټوالې موجودوي زیاتره منشایې قلبي وي.

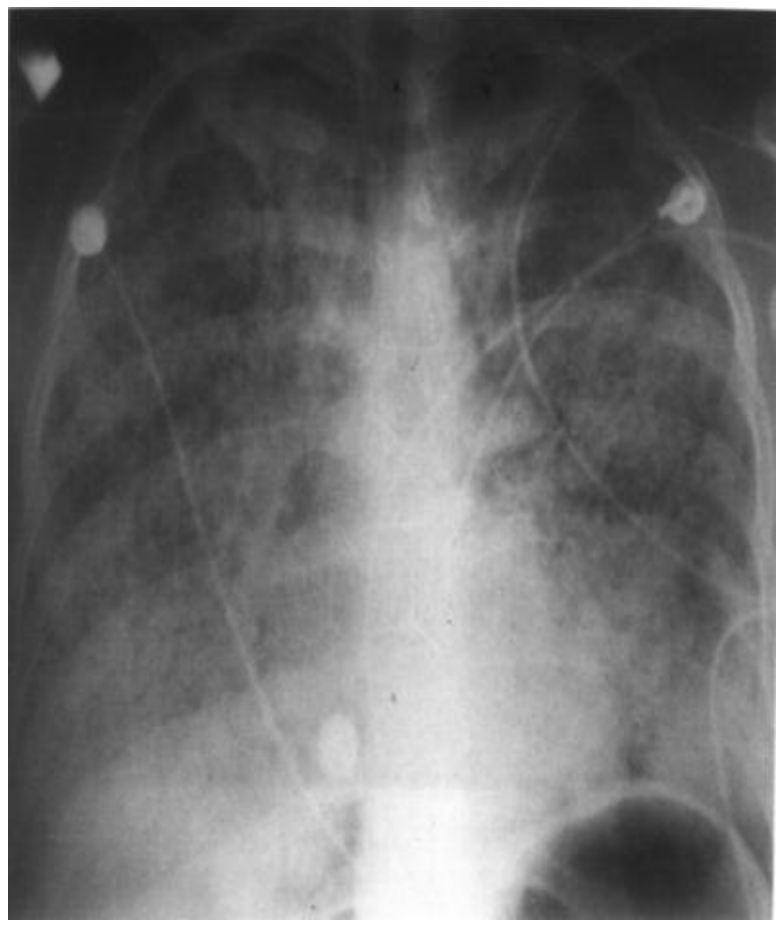

په 4.84 شکل کې ریبوي ازیما موجوده ده. په دواړو سږوکې د بڼکو په څیر کثافتونه په خپاره ډول لیدل کېږي. د زړه حدود پدې ناروغانو کې داحستقاني عدم کفائي له کبله نه ټاکل کېږي. (Fig 4.84) . په هغه صورت کې چې زړه روغ وي ازیما له نورو سببونو څخه منځ ته راغلې وي، په علوي فص کې دا پېښه د عصبي غیر نورمالو حالتونو څخه پیداکېږي. دا منظره زیاتره د یوې ورځې په موده کې بدلونونه مومي.

نومونیا هم کولای شي چې هر فص اخته کړي. کېدای شي چې په یوه خوا کې وي اویا په دواړدو خواوو کې موجوده وي. د نومونیاوو تر منځه څو توپیري منظري شته.

Klebsiella نومونیا زیاتره په فیسور کې راوتلې حالت ښکاره کوي او په هغه فص کې چې کانسولیډیشن موجود وي فاصله لري.

Staphylococcus نومونیا کېدلای شي چې زیات شمېر کهفونه او نوماتوسل پیداکړي. د نومونیا کانسولیډیشنونه په ځنډني ډول له منځه ځي. شبکوي کانسولیډیشن د سینې د رادیوګرافي پر مخ تر هغه وخته موجودوي چې ناروغ د کلینیکي لوحي له مخې روغتیا پیداکړي وي. ناروغ باید په ډېر خیر او دقت سره درملنه اجرا کړي نه رادیوګرافي د لوحی له مخې.

کانسولیډیشن چې د سږي د احتشا له کبله پیدا شوي وي په تدریجي ډول ښه کېږي او په اندازه کې یې په ځنډني ډول بدلون پیداکېږي. د سږې

کوفتګي یا خرابیدل د ترضیض له کبله (Fig 4.85) د 24 ساعتو په موده کې روغېږي.

په خالصه توګه شبکوي ناروغي باید د بین الخلالي ناروغي سره توپیر کړل شي چې دا د منظري له مخې کېدای شي.

# د سږولومړنۍ بین الخلالي ناروغتیاوي

(Primary Pulmunary Interstitial Diseases)

1 ـ انتاني ناروغي

A ـ نرى رنځ

B ـ هستوپلازموزس

C ـ کوکسیدیدیومایکوزس

ц انشاقي ناروغي

A ـ غیر عضوي ګرد

1 ـ سیلیکوزس

2 ـ اسبستوزس

3 ـ نوموکونیوزس (مخلوط ګرد)

4 ـ هموسیدروزس

5 ـ نور غیر عضوي ګردونه.

B ـ عضوي ګردونه.

1 ـ د د بزګر سږي

2 ـ هغه کارګران چې د سمارق سره کار کوي.

3 ـ بګازوزس

4 ـ نور عضوي ګردي ناروغي

Miseallaneous ـ ш

A ـ سارکوئیدوزس

B ـ د درمل د اعتیاد ناروغي

C ـ روماتوئید ارترایتس

D ـ سکلرودرما

E ـ همیوسیدروزیس

F مزمن ترومبو امبولیزم

G ـ هستوسایتوزس

H ـ تفلسي بین الخلایې نومونیا.

I ـ د نامعلوم سببه بین الخلالي فبروزس، (Hamman-Rich Syndrome)
د دې لپاره چې تشخیص وټاکل شي نو دا ضروري ده چې رادیولوژیك او

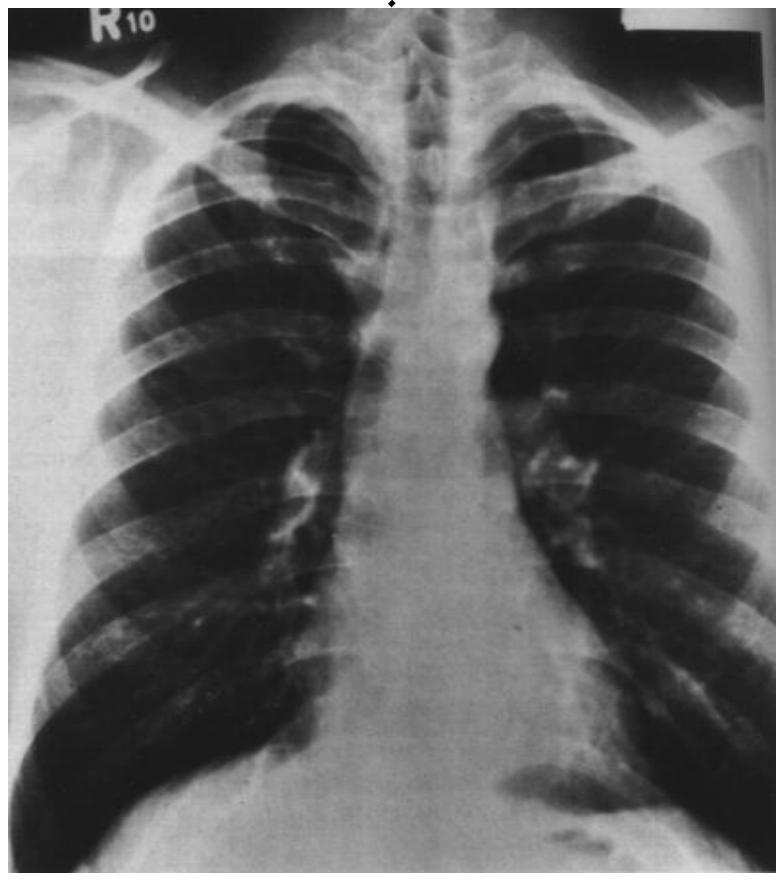

کلینکي تاریخچه سره یو ځای وڅیړل شي. ښه کلینکی تاریخچه د تشخیص بنسټ جوړوي. خاصتاً په هغه پېښنو کې چې د نومکونیوزس او یا نورو وصفي موادو په اړوند موضوع مطرح وي.
نوټ :-4.87 ـ د 4.87 شکل څخه تر (Fig4.88) 4.89 شکلونو پورې د بین الخلالي ناروغیو مثالونو ښودل شویدي.

## Pneumothorax

نوموتورکس د مختلفو سببونو څخه پیداکېږي. لکه ترضیض (د ماتې شوي پښتۍ په واسطه څیریکېدل، د خنجر او یا ګولۍ په واسطه زخمې کېدل). یو شمېر نور نامعلوم اسباب (د سینې عملیات، د سږي بیوپسي او د ترقوي لاندې د کتیتر تطبیق) او هم کېدای شي چې په بنفسه توګه منځ ته راشي. مهمه رادیولویژیکه نښه یې عبارت د اوعیو د نشتوالې څخه ده چې د سینې د جدار سره غځیدلې وي. دپلورا لیکه لیدل کېږي چې د سینې د جدار څخه جدا شوي وي. او د سینې په نیمایې طرف کې د توروالې اندازه زیاته شوي وي. که چېرې ناروغ په فشاري نوموتورکس اخته شوي وي نو هوا د پلورا جوف ته ننوځي او مخ پورته پلو فشار جوړي چې په نتیجه کې دا پېښه په منصف کې هم صورت مومې او مقابل پلو ته سږی بیځایه کوي، دا د دې سبب ګرځي چې د تنفس مشکلات منځ ته راوړي. ډېره مهمه نښه د فشاري نوموتورکس دا ده چې منصف د اخته شوي طرف څخه مقابل طرف ته بیځایه شوي وي

(Fig 4.90) . دا یوه عاجله پېښه ده او باید په چټکۍ سره د تیوب په

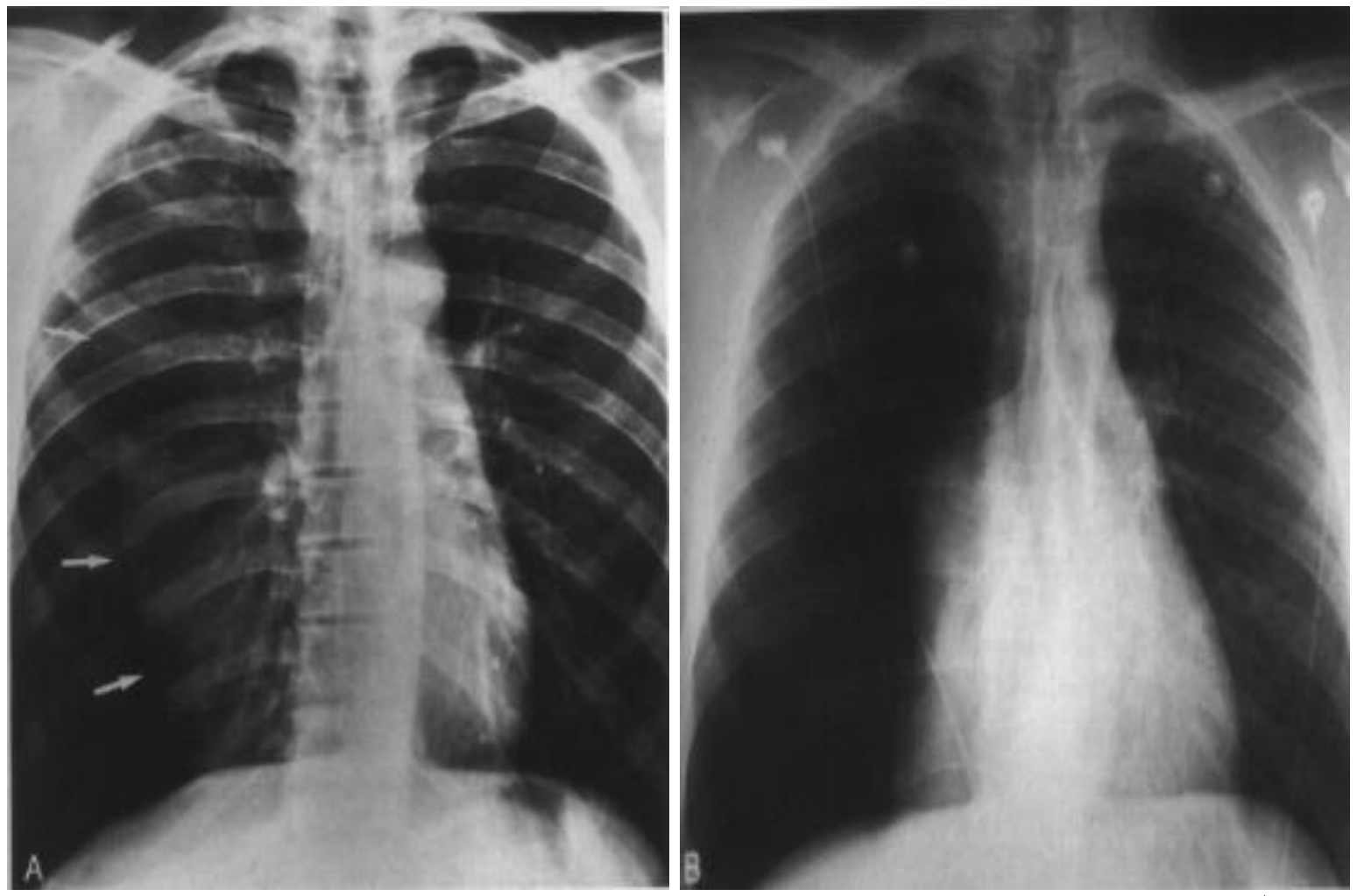


واسطه فشار کم کړی شي. یوه فرعي نښه د فشاري نوموتورکس دا ده چې اخته شوي خواته په حجاب حاجز فشار راوړي. د نوموتورکس په پېښه کې راديوګرافي د ذفير په وخت کې اجرا کېږي

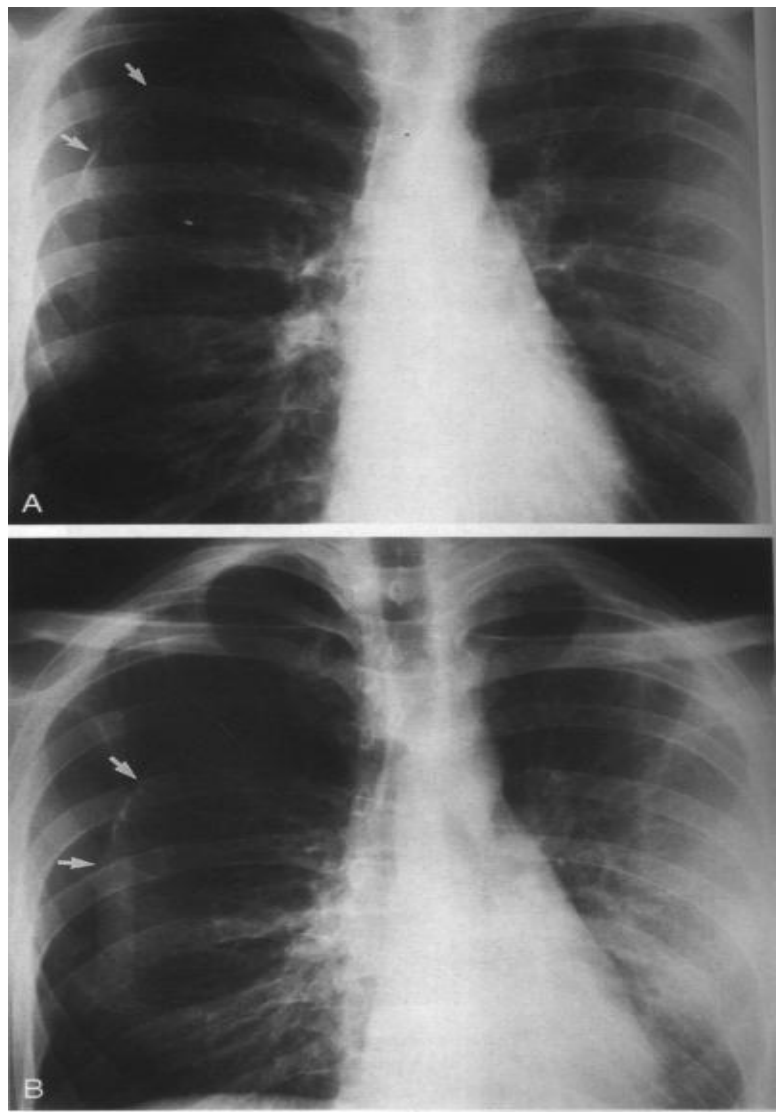

(Fig 4.91). د نوموتورکس ځينې پېښې په ښکاره ډول نه وي. کېدای شي چې په ازاد ډول هوا د سږي په زروه کې د ولاړې حالت په فلم کې څرګند شي

CT . (Fig 4.92) پدې حالت کې ډېره حساسه ازموينه ده. هغه ناروغان چې د ملاستي په وضعيت کې وي ازاده هوا په قدام او علوي کې ځای نيسي . (Fig 4.93)

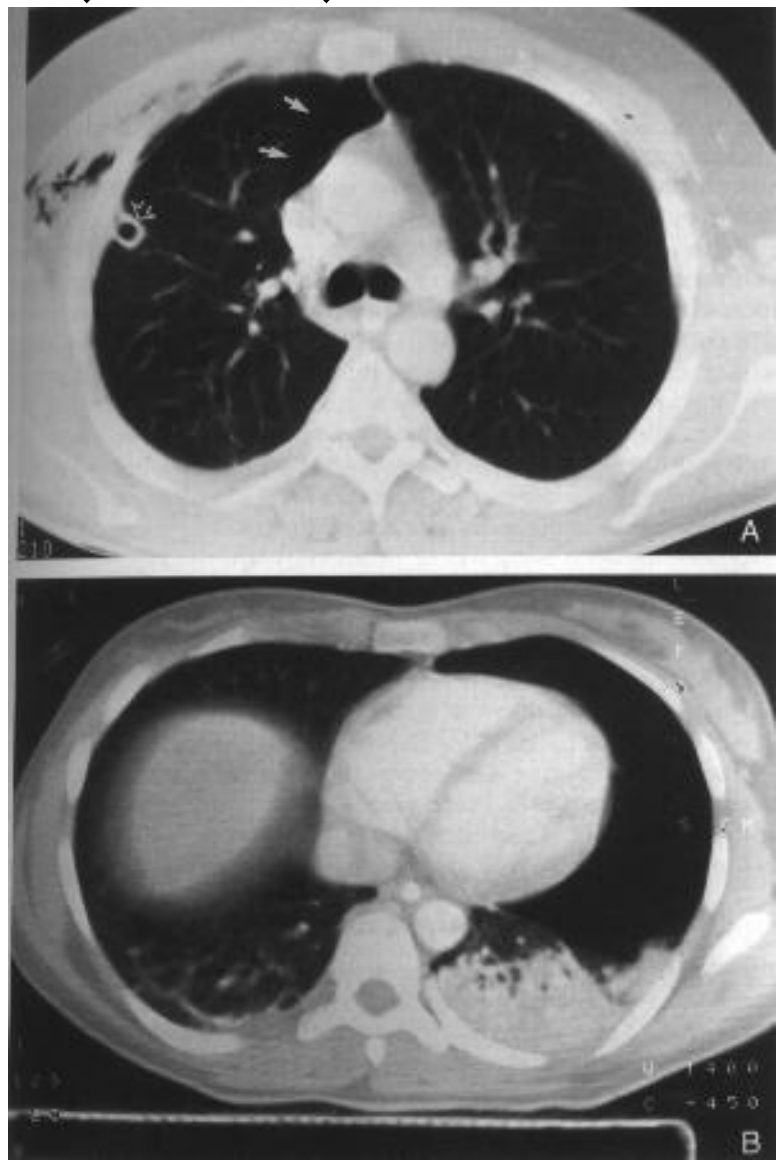

## ريیوي امبوليزم (Pulmonary Embolism) :

د سږو امبوليزم هغه غير نورماله پېښه چې زياتره په هغه ناروغانو کې پيداکېږي چې په روغتون کې بستر وي او مړه شي دا د اتوپسي څخه وروسته تشخيص کېږي، د بده مرغه په زياتره پېښو کې امبوليزم بې د احتشا څخه منځ ته راځي ځکه چې سږي ته ډبل اروا موجود وي، ريیوي امبولي زياتره په هغه ناروغانو کې پيداکېږي چې ناروغي يې شديده او د ډېر وخت لپاره په بستر کې پاتې شوي وي، دوی ته وريدي ناروغتياوي د زړه دعدم کفايه يې سره يوځای موجودي وي.

په زړه پورې دا ده چې کيدای شي څو کمې راديوګرافيك نښې د سږو د امبولې په يوه ځانګړي ناروغ کې وکتل شي. دکلنيك داکتران او راديولوجستان دواړه د دې پېښې تشخيص په ډېر شکمن ډول کوي. دا ځکه چې زياتره راديوګرافيك نښې نورمالې وي او د قلبي ريیوي ناروغ لپاره نميګړي وي، راديوګرافيك نښې هغه وخت کتل کېږي چې پلورا اخته کړي او انصباب جوړ کړي، ريیوي ارتشاح منځ ته راوړي، موضعي اتلکتازس، د حجاب حاجز لوړوالې، او د سږي په محيطي سګمنټ کې د اوعيو اندازه کمه وي. ارتشاح او کتله د احتشا سره يوځای وي. په ځينو منظرو کې د روغيدو په مرحله کې غونج شوی کانسوليډيشن موجود وي.

په هغه ناروغانو کې چې د سږو د امبولې قوي احتمال موجو وي د سږي د راديوايزوتوپ viQ ازموينه ډېره غوره تشخيصي طريقه ده. پدې ازموينه کې راديواکتيف پارټکلونه دکپيلويو په برخه کې ځای نيسي او دا د ريیوي شرياني نفوذيه حالت ښکاره کوي. هغه ناروغان چې په ايمفزيما، نومونيا، ريیوي فبروزس يا پلورا په انصباب اخته وي شايد غير نورمال سکن څرګند کړي. دا ځکه چې اوعي بيځايه شوي وي.

همدارنګه باید وویل شي چې سکن په هغه ناروغانو کې هم ګټور دي چې په یوه برخه کې نفوذیه حالت کم شوي وي. په داسې حال کې چې رادیوګرافي کې همدا برخه نورمال حالت ښکاره کوي (Fig 4.94) . په هغه صورت کې چې د سکن په

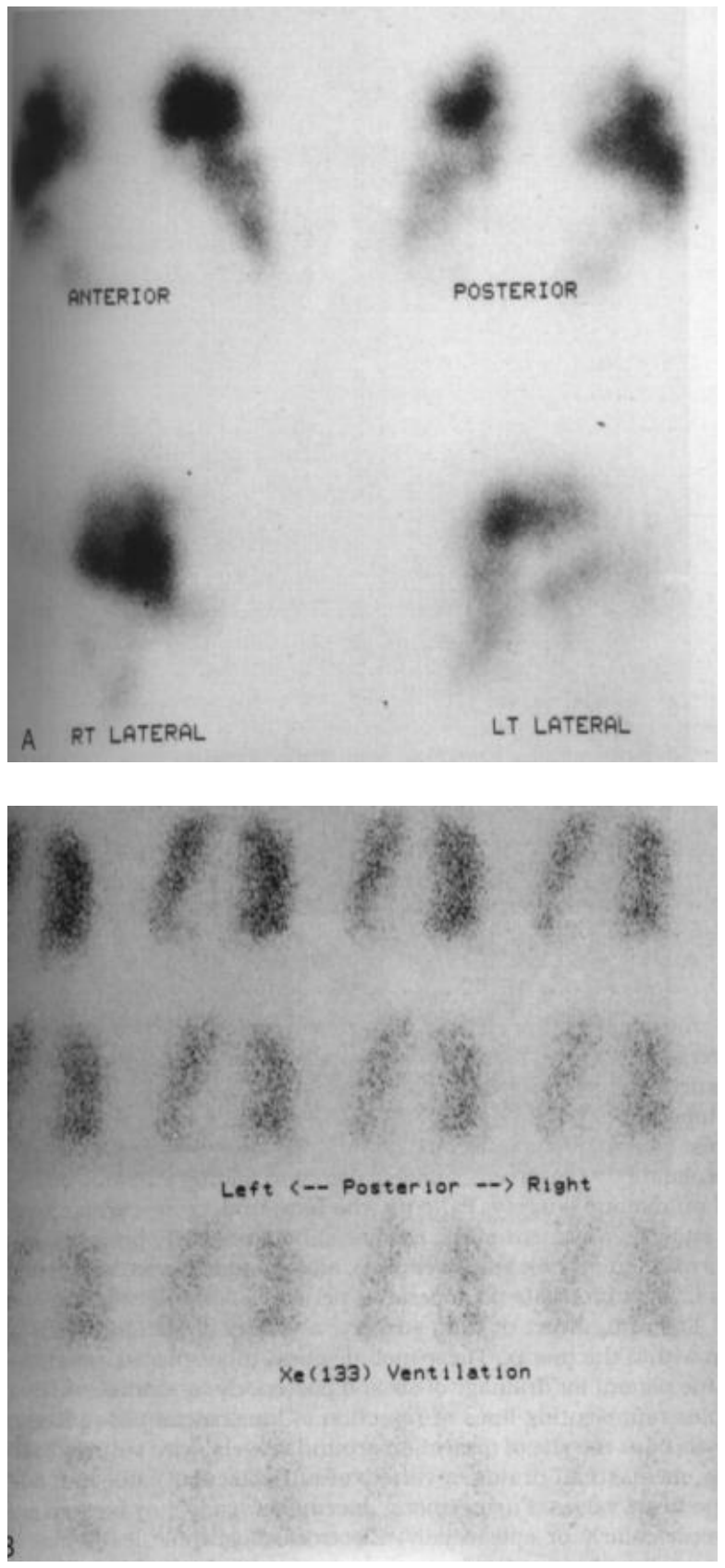


تشخیص کې نیمګړتیا ښکاره شوه نو د امبولي پوره تشخیص لپاره د ریېوي ارتیروګرافي څخه استفاده کېږي. د رادیوګرافیك نښو په واسطه د امتلا نقیصه، ځنډنې او جریان کې پوره توپیر موجود وي چې د وریدي جریان پواسطه ښکاره کېږي او په یوه خوا کې وي. حال دا چې شریانې جریان په غیر نورماله خوا کې لیدل کېدای شي. ریېوي ارتیروګرافي ډېره خطرناکه ده کېدای شي چې د پرمختللي اریتمیا او یا مړینې سبب شي. د دې ازمویني څخه هغه وخت کار اخیستل کېږي چې د نورو لارو د تشخیص امکان موجود نه وي

. 4.95 شکل کې د هغه ناروغ ارتیریو ګرافي کتل کېږي چې په ریيوي

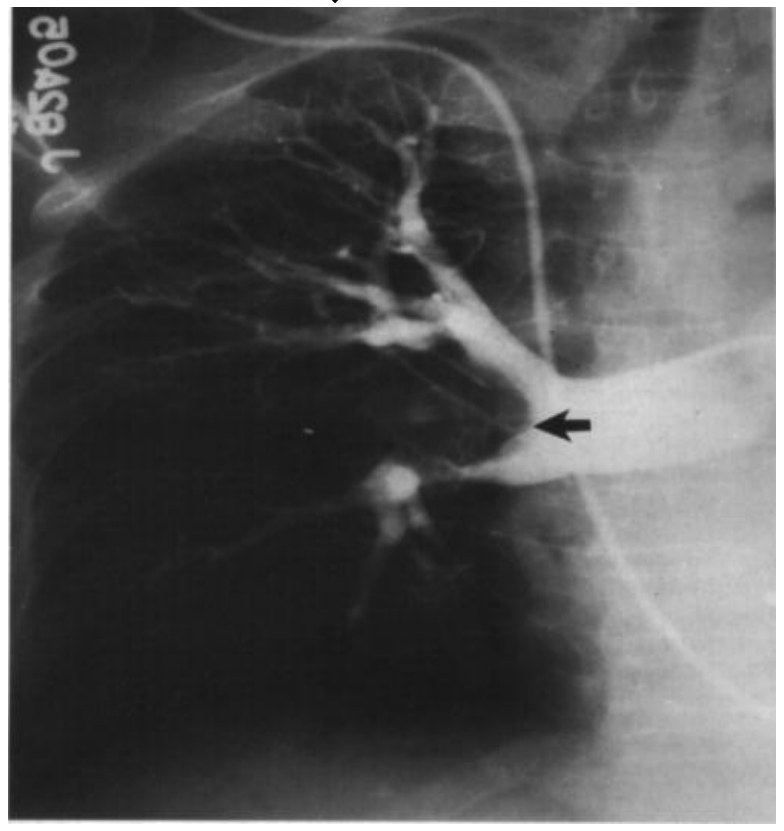

امبولیزم اخته دی ـ ریيوي
ارتیروګرافي سره یوځای CT scan
spiral اجرا شوي دی چې یوه برخه
کې نفوذیه

حالت موجود نه دي (Fig 4.96) .

# د سینې خیال یا تظاهر وروسته د جراحي عملي څخه
(Apearance of the chest After surgery)

په تیرو 25 کلونو کې د سینې د جراحي د خطرونو څخه یادونه شویده. د نوې تخنیکونو پرمختګ چې په قلبي ریبوي bypass ، د سږو جراحي او د اکلیلي شریانونو په عملیو کې ترې کار اخلي. د زړه دسامونو په اچولو، د زړه بدلون Transplon-tation او د مرۍ بای پاز د جراحي عملي پرمختګونو د اخته کېدو او د مړینې اندازه په هغه ناروغانو کې چې مخکې د صدري جراحي عملي تاریخچه یې درلوده راکمه کړیده.

همدارنګه د سینې رادیوګرافي په واسطه هغه ناروغ کې چې د زړه، سینې او یا د مرۍ جراحي عملیات په کې اجرا کېږي تعقیب کېږي. د جراحي عملي څخه وروسته یو شمېر نوې حالت پیداکیدای شي. د سږې په جراحي کې نقطوي کثافتونه منځ ته راتلای شي. د پلوراپه انصباب د زړه او سږو په عملیاتو کې منځ ته راتلای شي. هغه خلکو کې چې د زړه عملیه اجرا کېږي د زړه اندازه یې غټه ښکاره کېږي. د زړه عدم کفایه، نومونیا، اتلکتازس (خاصتاً په چپ ښکتني فص کې)، او نوموتورکس پیدا کیدای شي.

د زړه او یا سږې په جراحي کې یو شمېر نور شیان موجود وي لکه د سینې تیوب چې په قدامې برخه کې وي او د هوا د خارج کولو لپاره اېښودل شوې او خلفي برخه کې چې تیوب اېښودل شوی وي د مایع د دریناژ لپاره ترې استفاده کیږي. دوایر خیال چې د ویستل شوې سږې لیکې ښکاره کوي. میتالیك کلیپونه چې د اوعیو د ښودلو او د پښتیو په منظور استعمالېږي دوایر درزونه یا ګنډل شوی حالت په قص هډوکي کې، ،د منصف ډرین، په مختلفو اندازو داخل اوعیوي کتیترونه او د زړه د دسامونو اېښودنه Pacemaker لیډونه په بین البطني برخو او اپي کاردیل . قسمت کې همدارنګه الکتروکاردیوګرافیك لیډونه هم شاید د سینې په جدار کې ولیدل شي.

موږ کولای شو چې سینه وروسته د جراحي د عملیات څخه په لاندې برخو وویشو:

1 ـلومړنی د سږی جراحي.
2 ـ لومړنی د زړه جراحي.
3 ـلومړنی د مرۍ جراحي.
4 ـ د ثدي ویستل یا (Mastertary)

## لومړنی د سږي جراحي يا Primory lung surgery :

په هغه ناورغ کې چې د سږي جراحي صورت مومي په اساسي توګه دري عملي يا پروسجرونه به وي چې عبارت د بيوپسي، د سږي ويستل او د فص ويستل.

د بيوپسي يا د افت د څنډي پريکول د راديوګرافيکي لارښوني لاندې د واير په واسطه صورت مومي چې په سږی کې اينبول کېږي. (Fig 4.98) .

زياتره د پنځمي او شپږمې خلفي پښتيو سره نژدي اجرا کېږي.

د سږي ويستل يا له منځه وړل چې اخته شوي نيم طرف کې مايع ليدل کېږي او هوا په اخته شوي خوا کې په تدريجي ډول جذب شويده. او opague بڼه يې غوره کړيده. زړه او منصف هغه خوا ته کش شويدي چې جراحي عمليه په کې اجرا شويده. زياتره وخت د زړه حدود نه ليدل کېږي. پاتې سږي کې هوا زياته ښکاري (Fig 4.99).

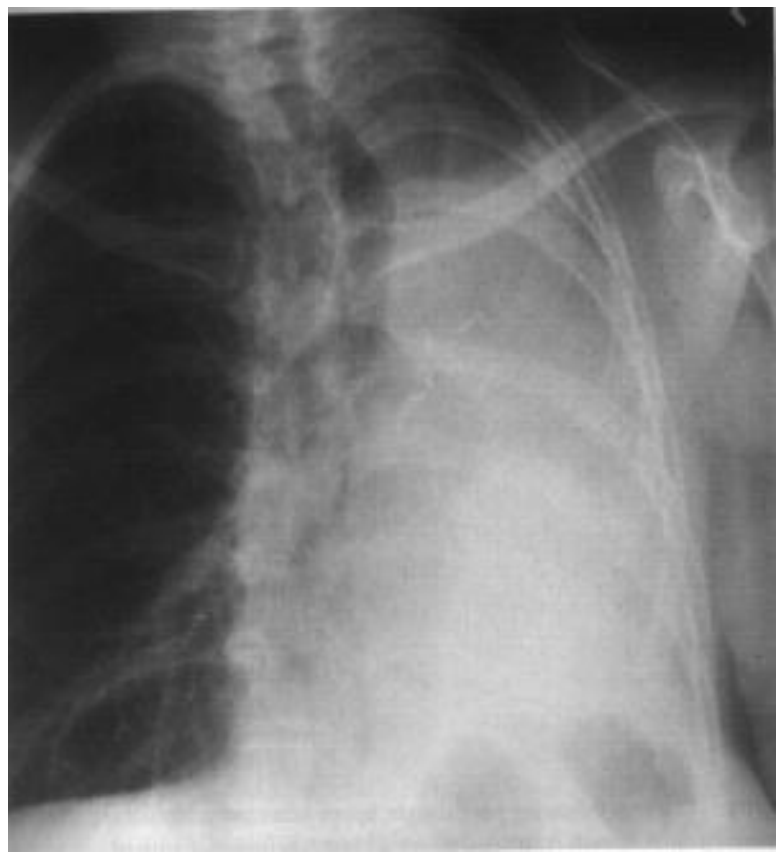

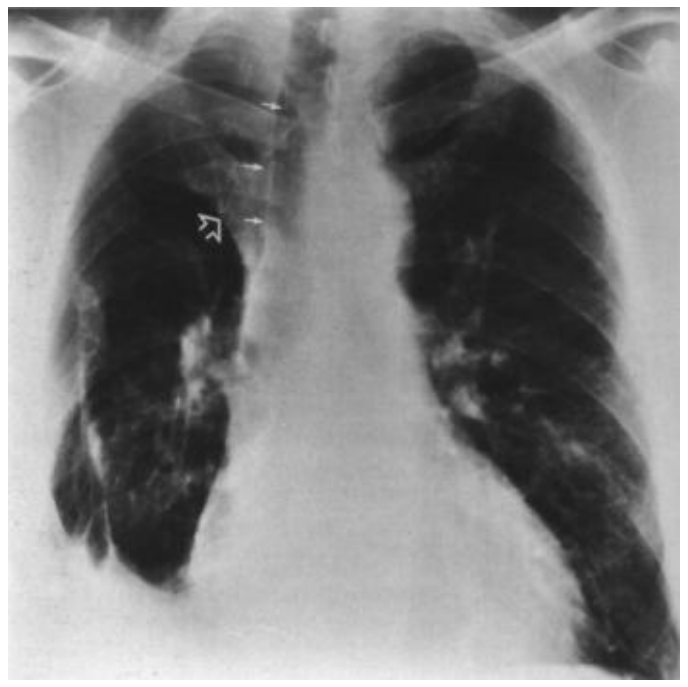

په هغه ناروغانو کې چې فص يې
ويستل شوي د واير خيال د قطع شوي
برخې سره ليدل کيږي متاليك کليپونه
شايد د اوعيو څخه تير شوي وي. پدې
برخه کې د فيسورونو بيځايه کيدل د
اتلکتازس په واسطه منځ ته راغلي وي،
په پاتې شوو فصونو کې پړسوب موجود
وي دا نښې په .4 شکل کې څرګندېږي.
توراکو پلاستي يا Plambage هغه عمليی دي چې د سينې مړي برخې د
دې پواسطه ويستل کېږي. هغه ناروغ کې چې دا عمليی اجراشوي وي د
سينې دجدار په پورتنۍ برخه کې د سوٰی

شکل لرونکی وي. (Fig 4.101 A) . او
په هغه ناروغ کې چې Plombage
عمليه اجرا شوي وي اجنبي مواد په کې

ښکاره کېږي (Fig 4.118).

## لومړنۍ قلبي جراحي:

دا عمليه هغه وخت اجرا کېږي چې د زړه لويه برخه کې Damage يا تقيصه منځ ته راغلي وي لکه د زړه په دسامونو کې دا کليکي شريانو تنګه شوي برخه کې د Bypass عمليه

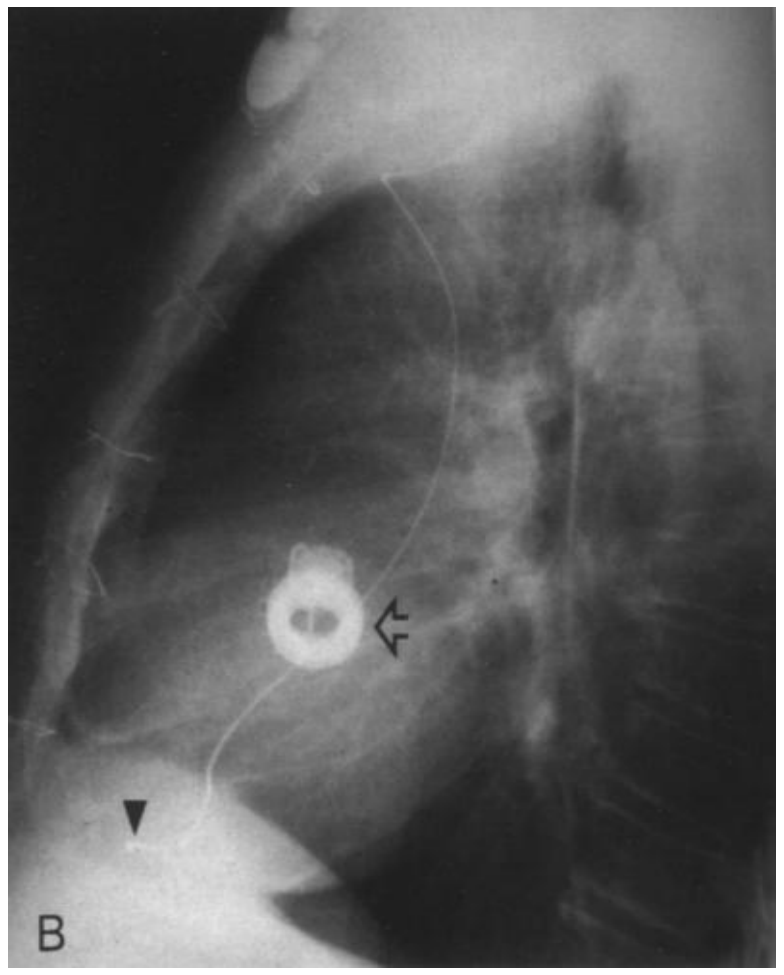


صورت مومي په موقت ډول د زړه د ولادي ناروغيو ارامولو او د Transplantation لپاره په زياته اندازه په هغه ناورغانو کې چې د کسبي ناروغيو لپاره جراحي عمليي سرته رسيدلي وي د قص په هډوکي کې د واير خيالونه ليدل کېږي. که چېرې وايرونه په کوچني اندازه وي نو دا پدې دلالت کوي چې په کوچنيوالي کې جراحي عمليه اجرا شويده.

هغه د سامونو کې چې مصنوعي د سام تطبيق شوي وي په مختلفو ډولونو وي او د دوی خيال د ساده راديوګرافي پر مخ په اسانۍ سره د مترال او يا ابهر حلقي کې کتلای شو(4.103 او

(fig 4.102) په هغه ناروغانو کې چې Bypass عملیه اجرا شوي وي نو په

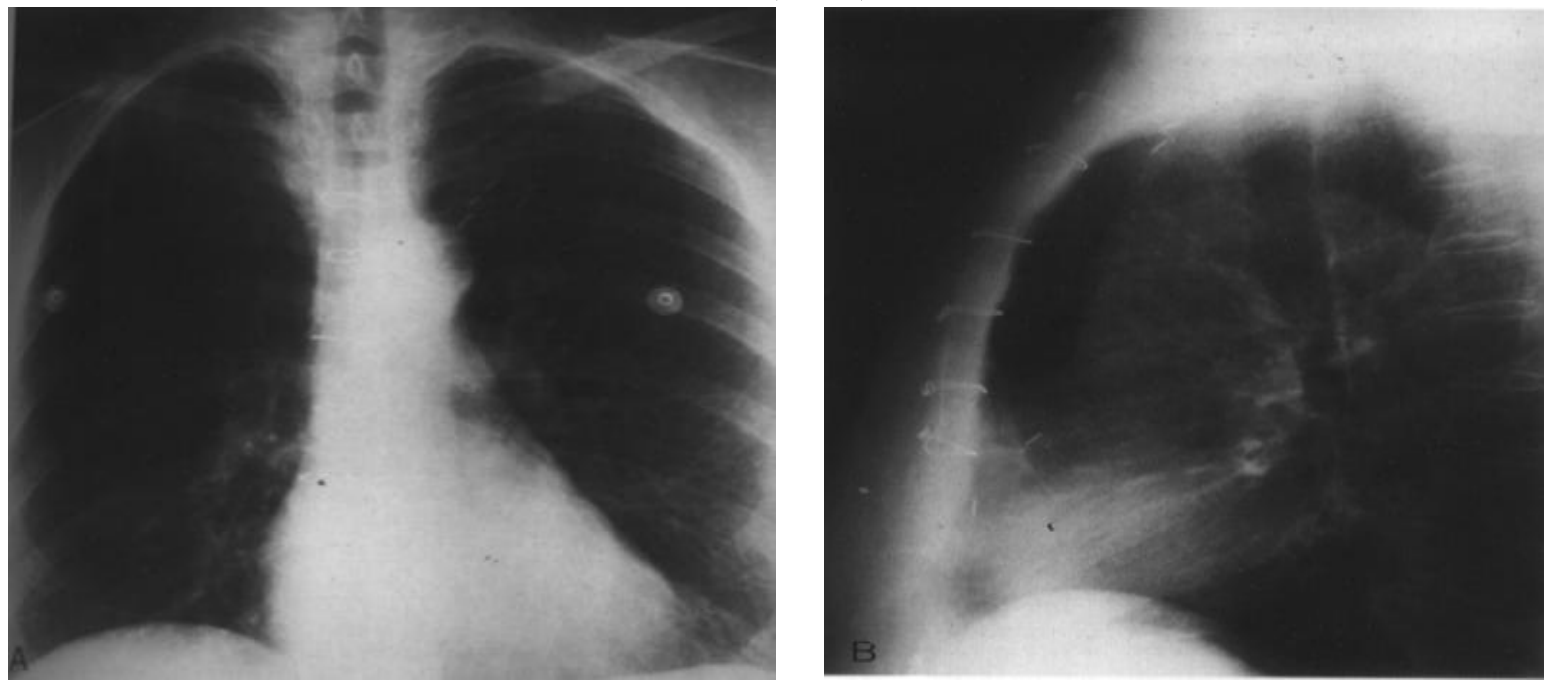

اکلیکي شریانو کې زیاتره د متال کلیپونه د زړه په ایپي کاردیال برخه کې خیال ورکوي. کله کله کوچنی متال حلقي د ابهر په قاعده کې په اکلي لي بای پاز دلالت کوي. دا نښې
په (Fig 4.104) کې لیدل کېږي. د اکلیلي شریان Stents د هغې کلیشې

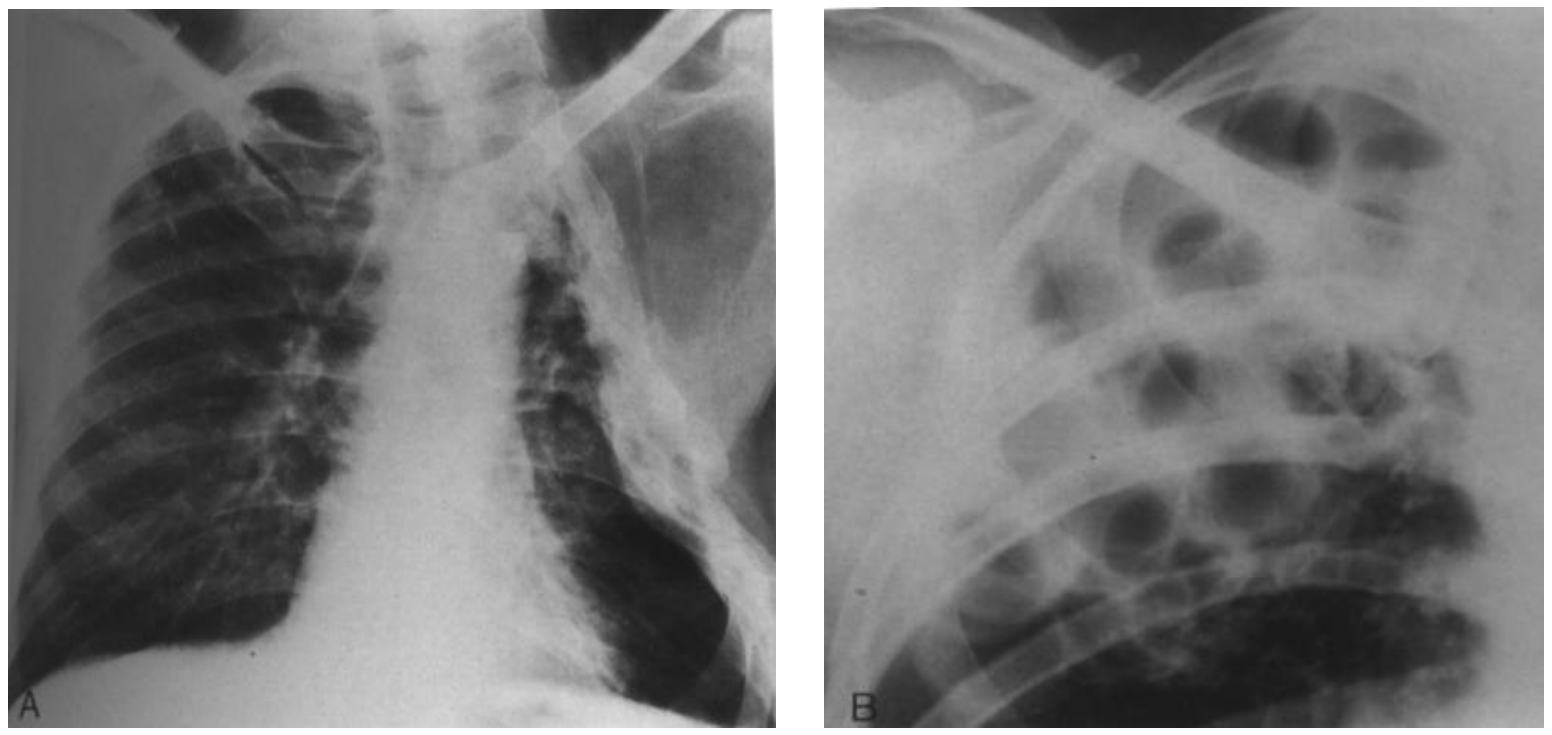

پر مخ لیدل کېدای شي چې په
غوره توګه اجرا شوي وي.
هغه ناروغانو کې چې د زړه د موقتي ارامۍ لپاره جراحي عملیه اجرا شوي وي په مختلفو ډولونو بدلونونه لیدل کېږي. چې د جراحي د عملي د ډول پوري اړه لري.
Pacemakers دوه مختلف داخل اوعیوي او رېچي کاردیال ډولونه دي.
داخل اوعیوي لیډونه په عمومي توګه په ښې بطین کې ایښودل شوي وي.

چې د خلفي قدامي او اړخيزي راديوګرافيو پر مخ يې کتلای شو. (Fig 4.103).

په اوسنيو وختونو کې کارډيالوجيستان په زړه کې اتوماتيك defibrillator (AICD) استعمالوي چې په مستقيم ډول زړه ته د سينې د قدامي جدار څخه د پوستکي د لاندې رسيږي. دا ليډونه د يو ترانسميټربکس سره تماس کې وي چې دا هم د تحت الجلد د لياري ګيدي ته رسيدلي وي کله چې بطيني تکي کارديا يا Fibrillation پيدا شي. دا اينبودل شوي اله په اتوماتيك ډول ډيسچارج کيږي او د ارتيميا له کبله چې دفعتاً مړينه منځ ته راځي مخنيوی يې کېدای شي. دا اله د سينې د راديوګرافي پواسطه کتل کيږي (Fig 4.66) .

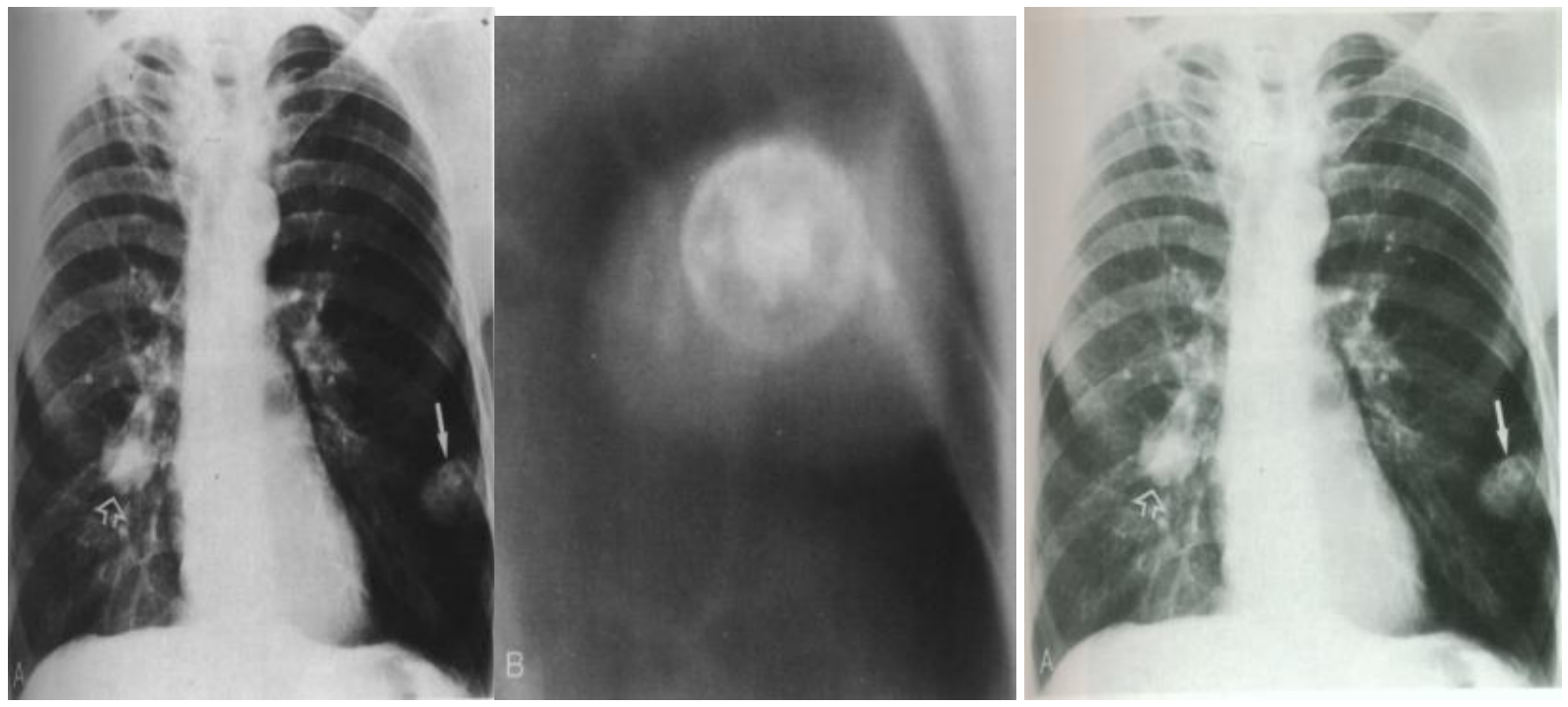


د مرۍ لومړنۍ جراحي عمليه يا (Primary Esophageal surgery) :

يو شمېر زيات طرز العملونه مرۍ کې د ناروغيو د موقتي ښه والي لپاره استعماليږي. چې په بنسټيز ډول يې دوه ډوله عبارت د Bypass جراحي د هياتل فتق د ترميم څخه دي. په بای پاز عمليه کې معده او يا يوه برخه د کولون د مرۍ په تنګه شوي يا سرطاني برخه کې استعمالوي. د بای پاز شوي برخې خيال د سينې د راديوګرافي پر مخ د کتنې وړ وي چې په 4. 107شکل کې ښکاري. کله چې هياتل فتق ترميم شي نو د زړه شاه خوا ته خيال ښکاره کوي. دا پدې دلالت کوي چې د معدي فندس د مرۍ ښکتنۍ برخه کې ځای نيولای دی. ميتاليك کليپ هم پدې برخه کې ليدل کيږي.

## Mastectomy :

هغه ناروغان چې د ثدي په کانسر اخته وي د جراحي عمليې په واسطه يې اخته شوي ثدۍ ويستل کېږي هغه خوا چې اخته شوي وي يوه اندازه تور خيال ښکاره کوي. دا له دې کبله چې د ثدي خيال د پکتورا لېس د عضلې د پاسه نه ښکاره کېږي (Fig 4.108) .کله کله د متال کليپس خيال ښکاره کېږي دا پدې دلالت کوي چې نوډول ويستل شوی.

د سينې راديوګرافي وروسته د عمليات څخه ښکاره کوي چې ناروغه شوی دی او د پخوانۍ ناروغۍ نښې په کې نه ليدل کېږي. زياتره وخت د قصبي په تنه کې د تيوبونو خيال کتل کېږي (fig 4.109) .

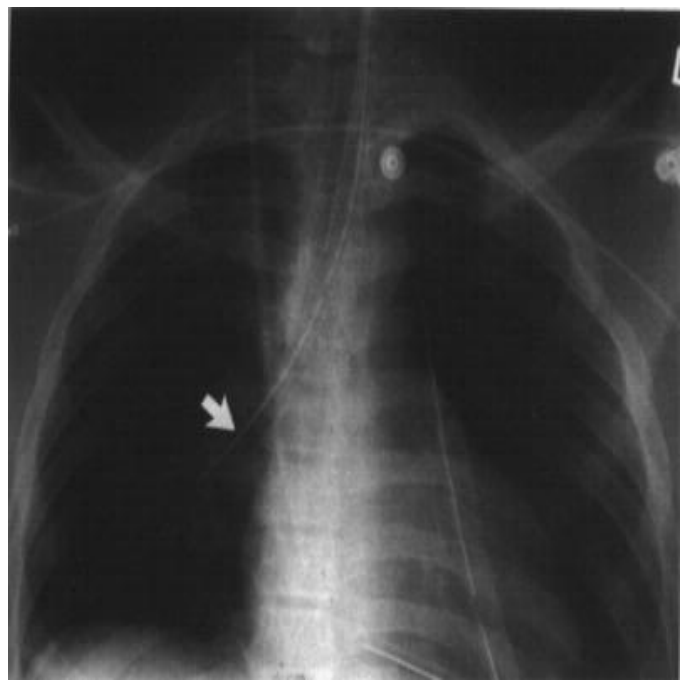

او يا هم کېدای شي چې په مرۍ کې هم خيال ښکاره کړي. همدارنګه داخلي وريدي يا داخل شرياني کتيترونه کله کله د کتنې وړ وي.

## نور تظاهرات

## (Other Considerations)

: Rediation Pneumonia

دا هغه ناروغي ده چې د سږي په بین الخلالي برخه کې ناروغتیاوي پیداکوي. همدارنګه ند ،ې جوړښت او د سږي د حجم د کموالي سبب هم ګرځي. دا هغه وخت منځ ته راځي چې سږي ته 20 GY او یا د دې څخه زیاته تشعشع ورسېږي. په وصفي توګه د 60 GY او د دې څخه زیاته اندازه شعاع د پنځو څخه تر شپږو اونیو پورې توصیه کېږي. په حاده مرحله کې کانسولیډیشن څرګندوي چې د نور برخو سره ورته والي لري. د رادیوګرافیك تشخیص په اړوند باید ووایو چې د کلیشي پر مخ غیر نورمال حالت موجود وي چې غیر اناتومیك او په هغه برخه کې چې رادیوتراپي اجرا شویده سرحدونه کې یې په اخیرو وختونو کې فبروزس منځ ته راځي چې معمولاً د ثروي برخې او فیسور د بیځایه کېدو سبب ګرځي.

## Aids-Related Abnormalities

د ایدز ناروغي (H IV) ویروس له کبله منځ ته راځي. هغه ناروغان چې پدې ناروغۍ اخته وي په یو شمېر ریيوي انتاناتو نیوپلازمونو او د درملو په عکس العملونو اخته کېږي.

د Pneumocystis Carinii نومونیا پېښې 75% پدې ناروغانو کې پیداکېږي. د ناروغ په لومړنۍ مرحله کې نازکه شبکوي یا نوډولر ساختمانونه په پورتني فص کې موجود وي. صاعقوي حالت یې هغه وخت موجود وي چې یو ځای شوي کثافتونه منځ ته راشي (Fig 4.111) . بله منظره یې د ثروي برخې د متناظرو کثافتونو څخه عبارت ده چې د ریيوي ازیما سره ورته والی لري.

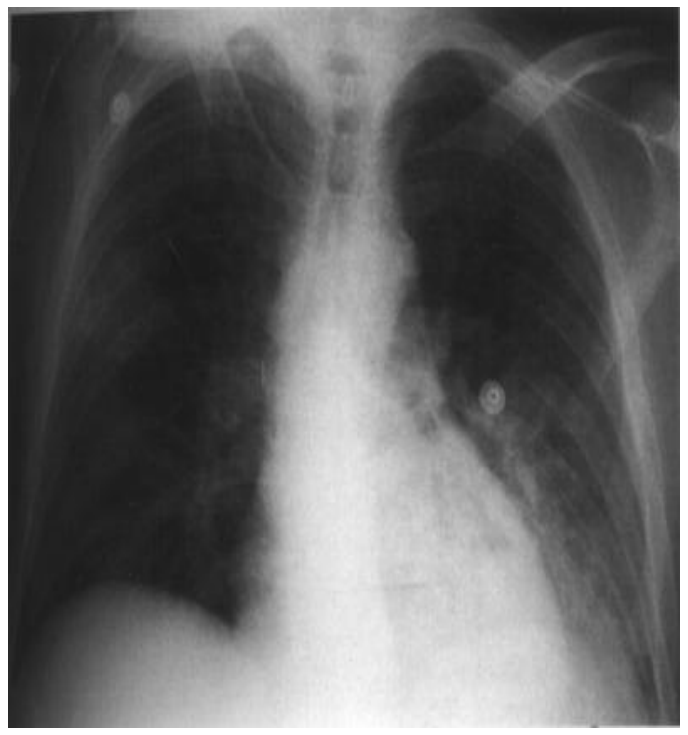

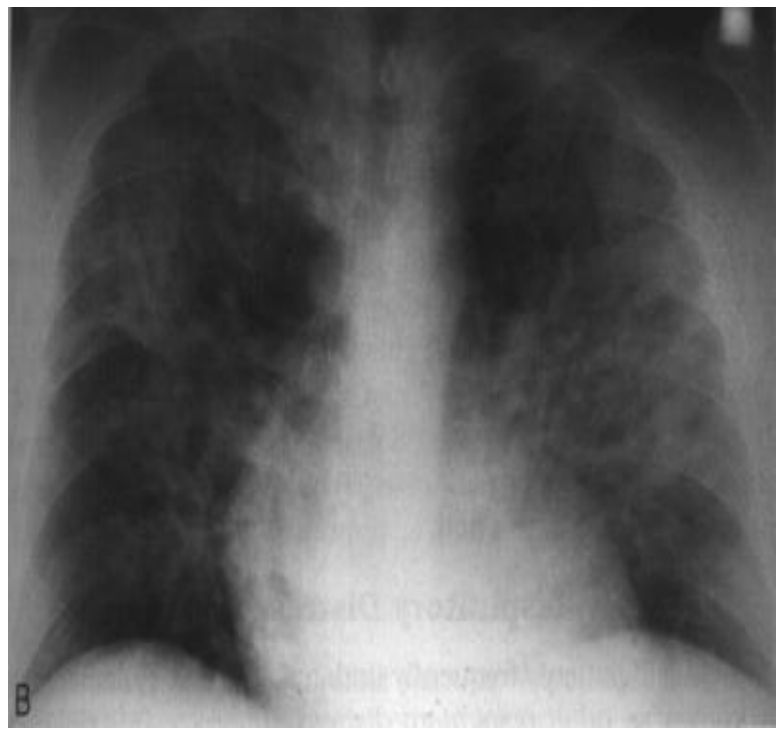

د زړه اندازه په نورمال ډول وي (Fig 4.112) .
په HIV اخته ناورغانو کې یوازې Pneumocystis انتان پتوژن نه دی. بلکې پایوجنیك مکروبونه لکه هیموفیلوس انفلونزا او ستریپتوکاکس هم د نومونیا سبب ګرځي. د دې سره یوځای فنګل، نوکاردیال او مایکوبکتریل انتانات (مایکوپکتریو توبرکلوزس، مایکو بکتریوم داخل الحجروي) هم غیر معمول ندي.
Kaposi سرکوما 1/3 برخه هغه ناروغانو کې پیداکېږي چې په ایدز اخته وي. د رادیوګرافي د کلیشي پر مخ دواړو خواو کې په متناظر ډول نوډولونه څرګندوي چې شبکوي، نوډولر پرانشیمایې منظره ښکاره کوي، په منصف او یا ثروي برخه کې د لمفاوي عقداتو غټوالی او د پلورا انصباب موجود وي. د هوائی برخو کثافتونه په ریيوي هیمورژ دلالت کوي.
په 4.113 شکل کې یو شمېر دا نښې ښکاره کوي.

# نرى رنځ
# (Tuberculosis)

نرى رنځ (TB) يوه ستره بشري ستونزه ده . په امريکا کې تر 1985 کال پورې په کې زياته اندازه بازګشت راپيدا شويدى د دې دلايل عبارت دي له درملو سره عادت، د کورنيو ناروغانو په شمېر کې زياتوالى او په HIV ويرس باندې د ناروغانو اخته کېدل.

د سږو نرى رنځ په دوه ډوله دى چې يو يې عبارت د لومړنى او بل د دويمي يا ثانوي څخه دى.

لومړنى نرى رنځ په ريبوي برانشيم کې پيل کوي او د راديوګرافي د کليشي پر مخ بين الخلالي بدلون منځ ته راوړي پورتني لوبونه په زياته اندازه اخته کوي (fig 4.114). معمولاً په يوه خوا کې ثروي برخه کې د لمفاوي عقداتو د غټوالى سبب ګرځي. کله چې درملنه اجرا شي نو په برانشيمايې برخه او لمفاوي عقدو کې کلسفايد حالت معمولاً نه ليدل کيږي. هغه وخت چې دا وصفي منظره څرګنده شي دې حالت ته Primary Complex وايي. په دويم يا ثانوي نري رنځ کې په زياته اندازه انتاني

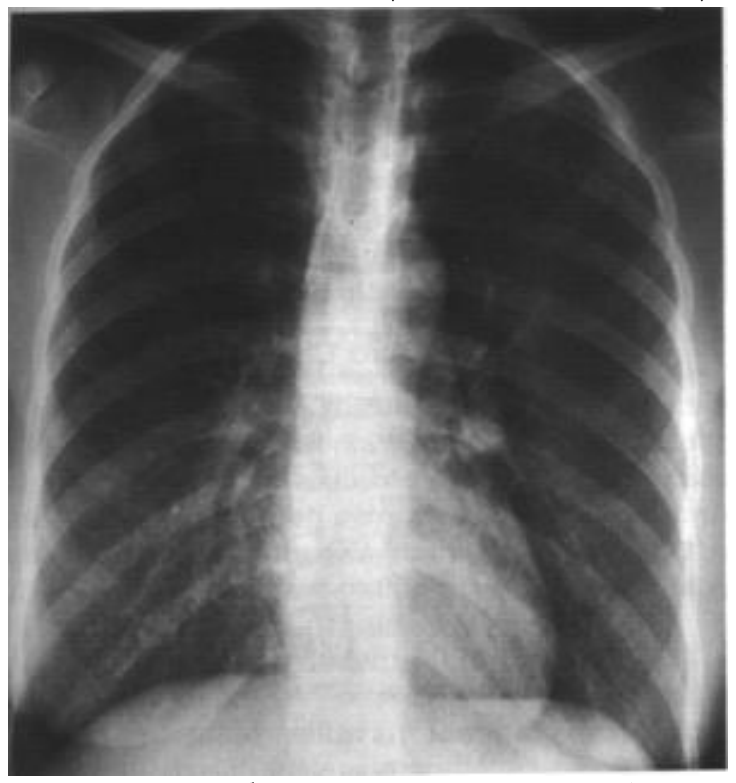

پيبنه مينځ ته راځي او په منتشر يا خپاره ډول دواړه سږي اخته کوي او په بين الخلالي برخه کې دوا وري د طوفان په څېر تظاهرات ليدل کيږي دې بدلون ته TB Miliary يا

جاورسي نرى رنځ وايي. (Fig 4.115)

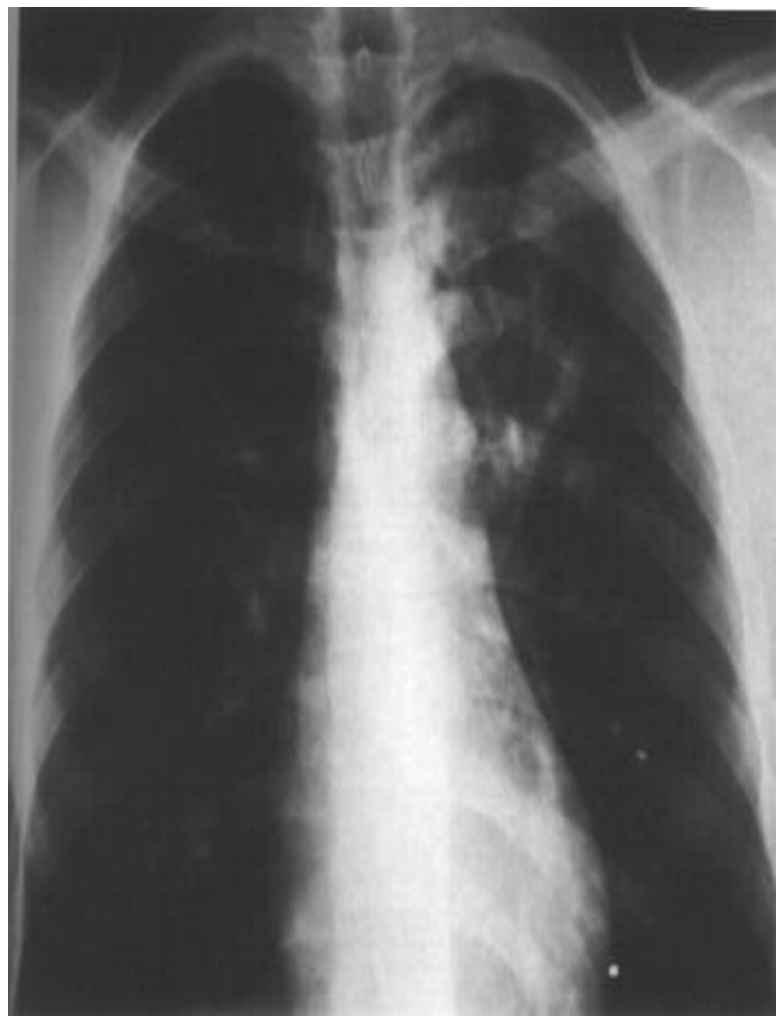

د دويم يا ثانوي رنځ په واسطه چې اخته کېدل صورت ومومي نو انتان ته يې بې حرکته محراق وايي.

په داسې ناروغانو کې ښايي بين الخلالي کثافتونه يو ځاى د کهف سره او يا بې له کهف څخه موجود وي. په اخيرنې مرحله کې فبروزس او تندُوبي نسج پيدا کېږي چې د حجم کموالى هم ورسره يوځاى وي.

فيسورونه او اوعيى بيځايه شوي وي او د کلسفيکشن موجود وي (Fig 4.116) .

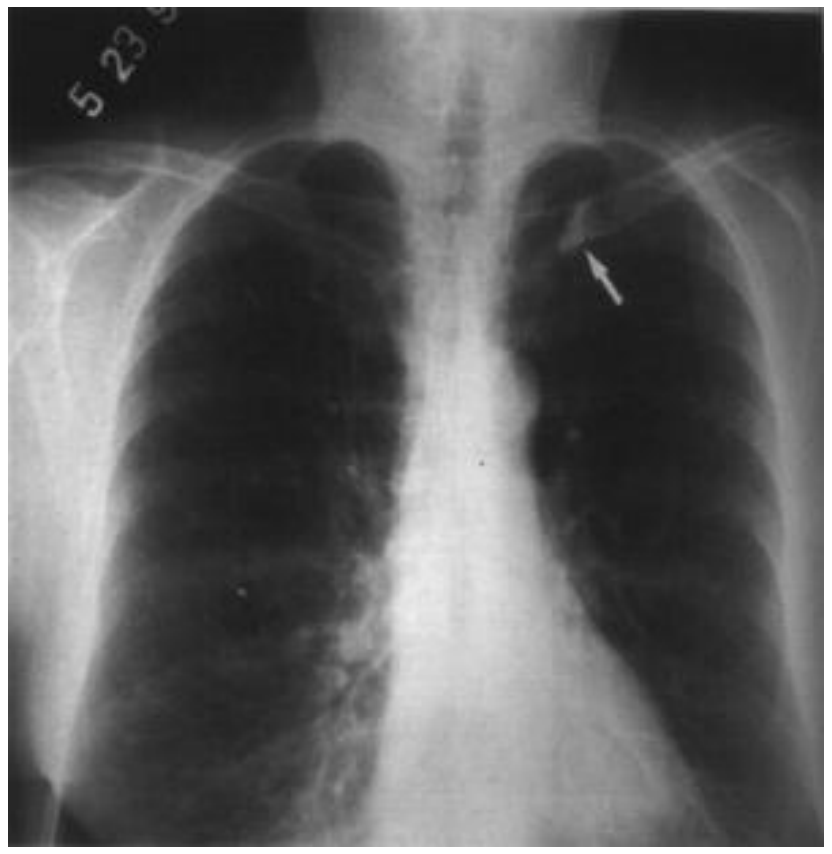

## د غټانو تنفسي فشاري سندروم
## (Adult Respiratory Distres Syndrome)

هغه ناروغانو کې چې په چټکۍ سره د ریيوي پرمختللي ناروغي اختلاط پیدا شي دې حالت ته (ARDS) وایې پدې ناروغانو کې دوامداره انوکسیا، د وینې یو شمېر بدلونونه، نومونیا، ریيوي ازیما او اتلکتاز تاسس کوي. پدې حالاتو کې په ورځ کې بدلون راتلای شي پدې شرط چې ریيوي وظایف معاوضه شي.

### د پورتني هوایی لیارې بندښت (Uper Airway obstruction):

Choanal atresia هغه انسدادي پېښه ده چې د بلعوم په خلفي جدار کې منځ ته راځي. په نووپیداشوو ماشومانو کې د پزي د لیارې د تنفس ستونزه رامنځ ته کوي. خاصتاً د تغذي په وخت کې په 90% پېښو کې عضمي بندښت موجود وي. 33% په دواړو خواو کې وي. د CT په واسطه غوره تشخیص ټاکلاي شو.

د تانسل او ادینوییدل غټوالی ښائې بې له اعراضو په کوچنیانو کې وموندل شي. د رادیوګرافي په واسطه غټوالی لیدل کېدای شي (Fig 4.118) . معمولاً د غوره کلینکي معاینې پواسطه معلومات تر لاسه کولای شو.

د ایپي ګلوت التهاب او Croup په پورتنیو هوائی طرقو کې د تنفسي Stridor یا خُر خُر سبب ګرځي. همد ارنګه تبه یا ټوخی او تخریش حالت هم منځ ته راوړلای شي

د ایپې ګلوت د التهاب پیښې کمي دي لاکن د Croup په نسبت خطرناکي دي. زیاتره پېښې یې د 3 1/2 کلنۍ عمر کې پیدا کېږي. زیاتره د Influenzae انتان پواسطه منځ ته راځي. د ورمېږ د اړخیزي رادیوګرافي په واسطه د epiglottis په اندازه کې غټوالی او په مخاطي التواتو کې

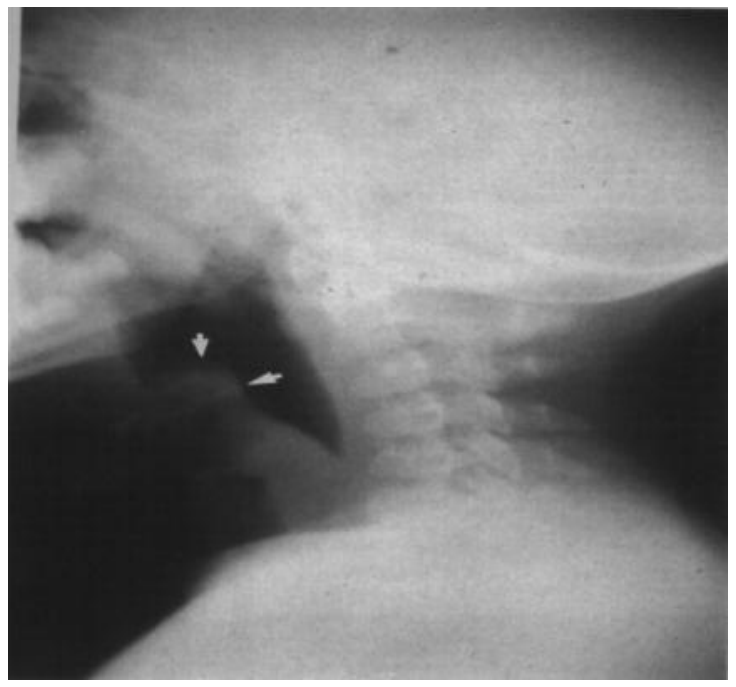

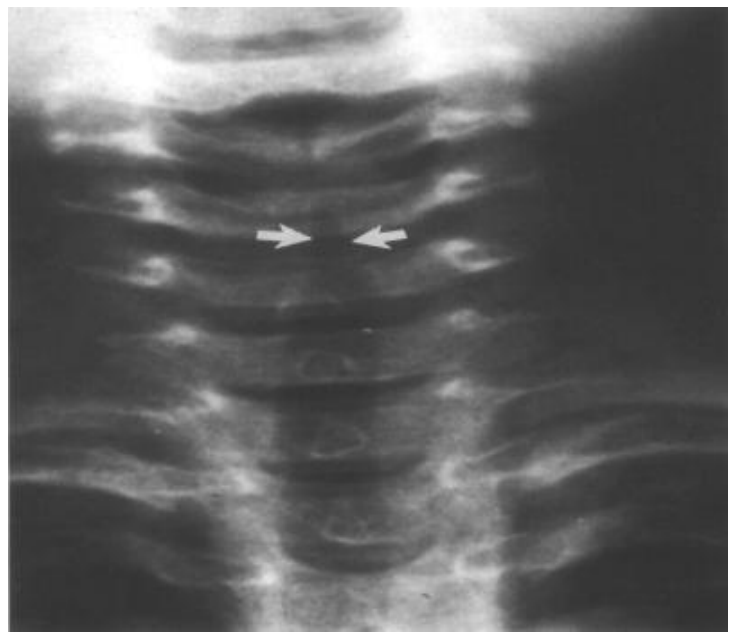

پیړوالی صورت مومي. (Fig 4.119) . د همدې مخاطي التواتو پیړوالی د هوائی لیارو د بندښت سبب ګرځي. د Croup زیاتره پېښې د وایرل له سببه منځ ته راځي د ورمېږ قدامي رادیوګرافي کې د ګلوت څخه ښکته د وچې غاړې په جنبي قوس کې کمښت پیداکېږي. په قدامې منظره کې په هوائی طرقو کې نریوالی منځ ته راځي چې د سر چپه v بڼه غوره کوي دې ته Steeple نښه وایې (Fig 4.120) .

# په نوو زیږیدلو کې بې نظمۍ یا
# (Disorders of Newborns)

یو شمېر حالات په نوو پیدا شوو ماشومانو کې خاصتاً چې بې مودي زیږیدلي وي او یا کم وزن لرونکی وي منځ ته راځي چې عبارت دي د بې مودي د سږي ناروغي، تنفسي فشاري سندورم یا (RDS) ، قصبي ریبوي دیسپلازیا ، د لامده سږي ناروغي او میکونیوم انشاق.

د بې مودي د سږي ناروغي په هغه نوې پیدا شوي کوچنیانو کې منځ ته راځي چې وزن یې د 1500g څخه کم وي. پدې ناروغانو کې اعراض او علایم نه ښکاره کېږي تر څو چې د دې عمر د 4 یا 7 ورځو ته ورسیږي. د رادیوګرافي د پاڼې پر مخ په دواړو سږو کې په خپاره ډول ګرانولاریتي لیدل کېږي.

د هوایي لیکو خیال د کتنې وړ نه دی. د هغه نوې پیدا شوي ماشوم وزن چې د 1000g څخه کم وي. کیدای شي چې د تنفسي سیستم ناروغي د داخل قحفي هیموراژ د اختلاط له کبله تنخُري التهاب په کولون کې او د قصبي ریبوي دیسپلازیا منځ ته راشي. په غیر اختلاطي پېښو کې 80% ناروغان روغ پاتې کېږي.

RDS د هیالین د غشا ناروغي ده (HMD) ، پدې صورت کې د تهوئی لږوالي او ریبوي نیمګړتیا یا نقیصه موجود وي. دا په هغه نوو پیدا شوو ماشومانو کې منځ ته راځي چې عمر یې د 36 څخه 38 اونیو پورې وي او وزن یې د 2500g څخه کم وي او هم د مړینې سبب ګرځي.

د رادیوګرافي د پاڼې پر مخ په خپاره ډول ګرانولر سږنخي منظره ښکاري چې د Ground glass یا تراشل شوي ښیښې منظره غوره کوي (Fig 4.121) . د هوائی لیکو خیال پدې پېښه کې د RDS څخه بشپړ توپیر لري لکه چې مخکې ترې یادونه وشوه. د RDS اختلاط عبارت دی د نوموتوراکس، په منصف کې د

هوا شته والی، بین الخلالي ایمفیزیما ، په زیاتره پښتو کې قصبي ریوي ډیسپلازیا منځ ته راځي.
دا پښنه زیاتره په هغه ماشومانو کې هم پیدا کېږي چې بې مودې زیږېدلې وې او د سږو په مزمنو التهابي ناروغیو اخته وي. د څلورو کلینکي او رادیوګرافیك مرحلو څخه یادونه کوو.
اوله مرحله د RDS سره یو شان ده د کلینکي او رادیوګرافیکي له نظره. په دویمه مرحله کې تظاهرات د 4 او 5 ورځو په منځ کې ښکاره کېږي چې په دواړو سږو کې په پرمختللي ډول کثافتونه موجود وي.
دریمه مرحله د 10 او 20 ورځو په موده کې ښکاره کېږي چې د سږو منظره د رادیوګرافي د پاڼې پر مخ د پوکاڼو په څېر وي او ورسره یو ځای په زیاته اندازه د سږو کهفونه موجود وي.
څلورمه مرحله وروسته د یوې میاشتې څخه پیل کېږي چې ورسره په وصفي توګه زیاته هوا موجوده وي خاصتاً د سږو په قاعده کې او هم ورسره د فبروزس خیال لیدل کېږي (Fig 4.122) .

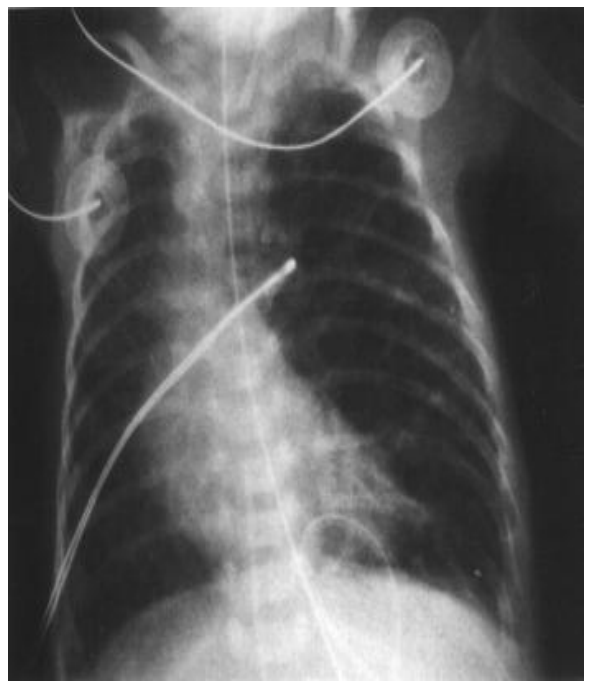

ډېر مؤلفین په دې عقیده دي چې Wilson-mikity Syndrome د BPD سره یوشان دي. د لوند سږي ناروغي (په نوې پیداشوي کوچنې کې تېرېدونکي عسرت تنفسي) د نوې پیداشوي کوچني د سږي د ځنډني جذب او د مایع د پاکي کېدو څخه منځ ته راځي. دا په نوې پیداشوي ماشوم کې زیاتره د تنفسي فشار سبب ګرځي.

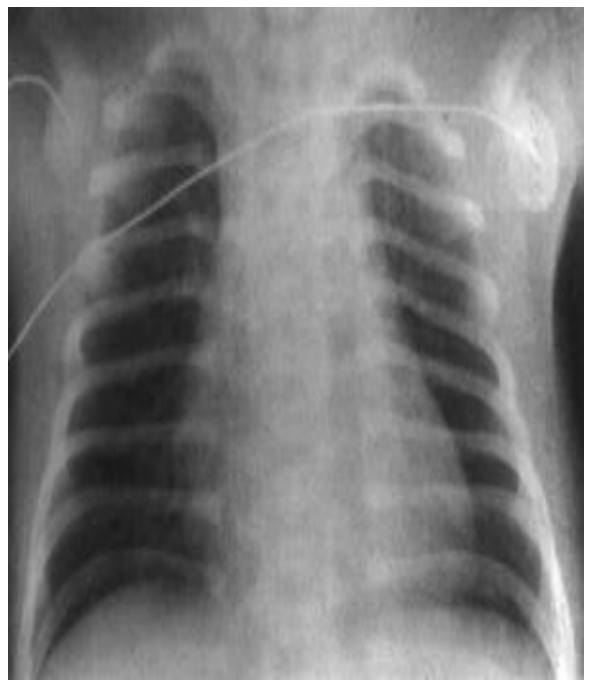

د رادیوګرافي د پاڼې پر مخ د مایع خیال په سږو کې څرګندیږي. ځینې وخت د تراش شوي ښېښې په ډول خیال ښکاره کوي چې د RDS سره ورته والی لري چې دا د زیږېدنې څخه وروسته د 2یا 6 ساعتونو په موده کې

منځ ته راځي (Fig 4.123) او د 10 څخه تر 12 ساعتو پورې له منځه ځي.
د سينې راديوګرافي تر 48 ساعتو پورې نورماله بڼه غوره کوي، چې دا د تشخيص لپاره ډېر اهميت لري.
د ميکونيوم انشاقي سندروم د زېږيدنې پر وخت کې د ميکونيوم موادو انشاق له کبله پيدا کېږي.
دا د کيمياوي نومونايتس سبب ګرځي چې په نتيجه کې په دواړو خواوو کې په غير متناظر ډول کثافتونه ښکاره کوي د نوموتوراکس او يا په منصف کې د هوا شته والی په 25% ناروغانو کې منځ ته راځي. څرنګه چې دا التهابي پېښنه د راديوګرافي د پاڼې پر مخ په ځنډني ډول له منځه ځي نو دا ضروري ده چې د پوره باور لپاره د ميکونيوم د تاريخچې په اړوند معلومات تر لاسه شي.
هغه نومونياوي چې د نورو پېښنو له کبله پيداکېږي راديولوژيك منظره يې د غټو کوچنيانو او کاهلانو په څېر ده.

## Bronchiolitis AND Asthma :

د قصباتو التهاب د کلينکي له نظره د وايروس له سببه منځ ته راځي (معمولاً تنفسي خوښونکی وايرس) او په وصفي توګه په هغه ناروغانو کې ليدل کېږي چې عمر يې د يو کلنۍ څخه زيات وي پدې کوچنيانو کې وصفي سندروم د سوېاري يا Wheezing ، د تنفس زياتوالی او په کمه اندازه د تبې څخه عبارت دي. د راديوګرافي د پاڼې پر مخ زيات پړسوب، د قصيباتو د برخې د پيالې شکل غوره کول، د ثروي برخو کې د ليکو په څېر د کثافت شته والی او نشتوالی (Fig 4.124) موجود وي. کله چې ناروغي له منځه ولاړه شي نو د

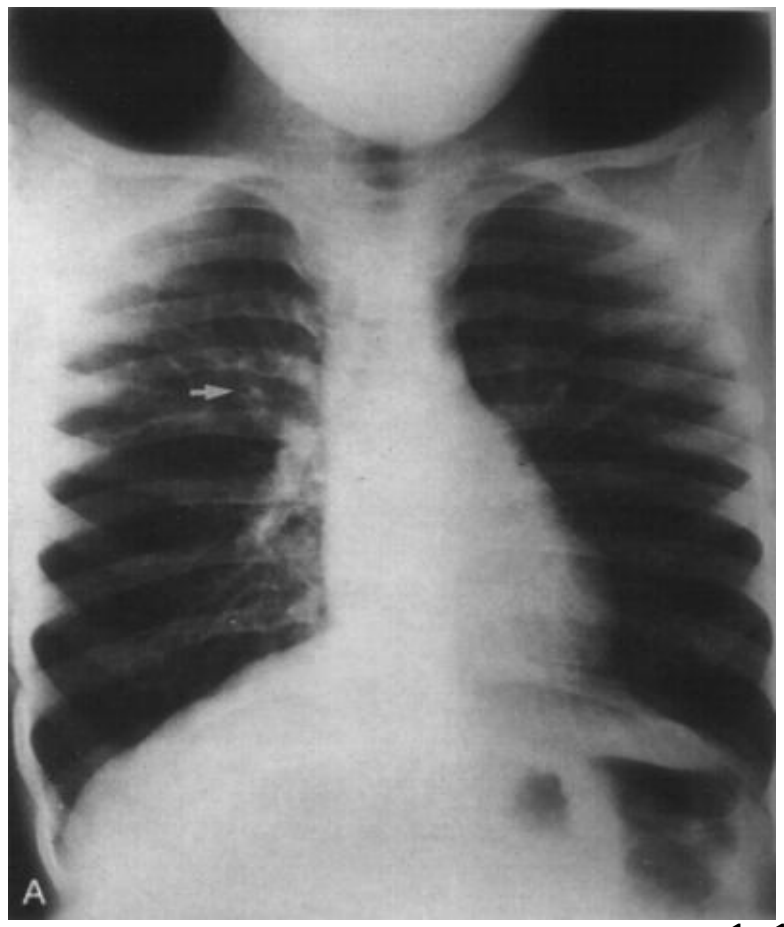

سینې راديوګرافي نورماله بڼه غوره کوي.

Asthma په وصفي توګه په زړو ناروغانو کې موجوده وي. د راديوګرافي د کليشي پر مخ په وصفي توګه د زياتې هوا شته والی او د قصباتو د مقدمې برخې د پيالې شکل غوره کوي. دا نښې د برانکولاتيس په څېر دي. کېدای شي چې د نومونيا کانسوليډيشن ورسره يو ځای وي.

# پنځم څپرکی

## د زړه تصویر

## (Cardiac Imaging)

د قلبي وعائی سیستم رادیولوژي د رادیولوجیست او کاردیالوجیست د دواړو لخوا په شریکه څېړل کېږي. د کلنیك داکتر لخوا هم کېدای شي چې د غټ زړه احتقاني عدم کفایه او یا د زړه ولادي ناروغي یوه اندازه تشخیص شي. لاکن د دې لپاره چې په ناروغانو کې د ناروغۍ په بنسټ او د هغه بدلونونه چې د دې پېښو څخه پیداشویدي، او هم د رېیوي اوعیو او د زړه په وصفي جوفونو باندې پوه شو نو د زړه شکمنې ناروغتیاوي په دوو برخو ویشو. چې عبارت دي د اناتومیك بدلونونو تصویر او د وظیفوي حالت ښکاره کول.

لومړنی مقصد د رادیوګرافي، را دیونوکلنتید مطالعاتو او ایکوکاردیوګرافیك مطالعاتو په واسطه معلومولای شو. دویم مقصد د زړه د کتیترایزیشن او د کثیفه موادو د ذرق په واسطه تر لاسه کېدای شي چې په لاندې ډول ترې یادونه کوو.

### تخنیکي کتنې یا (Technical Consideration) :

په تېرو دوو لسیزو کې تشخیصي تصویري تخنیکونه عبارت دي د رادیوګرافي د زړه سرېږیل، د زړه فلورسکوپي او د زړه کتیترایزیشن چې د 1975 څخه مخکې ترې کار اخستل کېده. اوسني وخت کې د التراسوند تصویر، د زړه رادیونوکلئید مطالعات، CT او د MRI په واسطه حقیقي تشخیصونه ټاکل کیدای شي. رادیولوجیست او کاردیالوجیست کولای شي چې د خپلي ناروغۍ یا ناروغ تشخیص معلوم کړي. او په اوسنیو کلونو کې دا سټېنډرډ مطالعات دي.

د دې تخنیك د کتنو څخه په سینه کې هم کار اخیستلای شو چې په څلورم فصل کې ترې یادونه شوي. د زړه د تصویر لپاره په اساسي توګه د لاندې تخنیکونو څخه کار اخیستل کېږي.

1 – د سینې رادیوګرافي.
2- د زړه فلورسکوپي.
3 – د زړه کتیترایزیشن او د اکلیلي شریانو ارتیریوګرافي.
4 – ایکو کاردیوګرافي.
5 – رادیوایزوتوپ مطالعات
6 – CT
7 – MRI

په اوسني وخت کې د زړه د شکمنو ناروغیو لپاره د ایکوکاردیوګرافي د تخنیك څخه په زیاته اندازه کار اخلي.

## د سینې رادیوګرافي:

هغه ناروغان چې د زړه د ناروغیو شك پرې موجود وي نو د سینې رادیوګرافي ډېره غوره او په زړه پورې ازموینه ده. په ډېرو پېښو کې د (PA) خلفي قدامي رادیوګرافي په واسطه د نورمالې اناتومي په نظر کې نیولو سره د شریانو او وریدونو او یو شمېر نورو ناروغیو تشخیص کیدای شي. په عمومي توګه د سینې او زړه د تناسب په خلفي قدامي رادیوګرافي کې د زړه د اندازې لپاره کار اخیستل کېږي (CTR) . پدې توګه چې د عرضانې قطر اعظمي اندازه، د سینې د عرضانې محیطي قطر سره تناسب ورکوي. په دې میتود باندې هم انتقاد شته دا ځکه چې د زړه اندازه باید په دواړو خلفي قدامي او اړخیز ډول کې هم معلومه کړل شي.

## د زړه فلورسکوپي یا (Cardia Fluoroscopy) :

د زړه فلور سکوپیك ازموینې یوازې کله کله د زړه او ریېوي د حرکت د معلومولو، قوسونه او د حرکي قوه (د زړه د انیوریزمونو لپاره)، د زړه د دننیو کلسفیکشونو (د سامي، اکلیلي شریانو او یا پریکارد) او په هغه ناروغانو کې استعمالوي چې په شکمن ډول په کې د پریکارد انصباب موجود وي (بنضانونه کم او د پریکارد د لاندې شحمي کتله بېځایه شوي وي).

## د زړه کتیترایزیشن او د اکلیلي شریانونو ارتیویوګرافي
## (Cardiac Catheterization and Coronary Arteriogroaphy)

د زړه کتیترایزیشن او د اکلیلي شریانونو ارتیریوګرافي هغه تهاجمي طرزالعملونه دي چې د کاردیالوجیست یا د قلبي وعائی رادیولوجیست په واسطه سرته رسیږي. د دې ازموینې په واسطه په حقیقي توګه د زړه د جوفونو، لویو اوعیو او د اکلیلي شریانو په هکله معلومات ترلاسه کیږي. همدارنګه د هغه ناروغانو په هکله هم معلومات ورکوي چې شکمن شنټونه پکې موجود وي. د ایکوکاردیوګرافي شته والی د جوفونو په برخه کې د کتیترایزیشن اندازه راکمه کړیده یعنې دا چې اوس د دې مقصد لپاره په زیاته اندازه د ایکوکاردیوګرافي څخه کار اخستل کېږي.

### :Echocardiography

ایکو کاردیوګرافي د زړه او لویو اوعیو تلویزیوني ازموینه ده چې په درې تخیکونو سره سرته رسول کېږي.

حرکي طریقه (M-mode) ، عرضاني مقطع (د وه وجهي یا Two-dimensional) تصویر یا Doppler تخنیك. دوه نور میتودونه چې عبارت د سپورتي یا Exercise ایکوکاردیوګرفي او د مرۍ څخه شا یا Trsnsesophageal ایکوکاردیوګرافي د خاصو مقصدونو لپاره استعمالېږي.

د زړه تلویزیوني ازموینې په کوچنیانو او غټانو کې د زړه غیر نورمال حالات ښکاره کوي.

ترسیمي یا Conventional د جامدو اجسامو لپاره استعمالېږي چې په دې صورت کې د صوت سرعت د مربوطه برخې څخه تېرېږي او د انساجو څخه بېرته منعکس او Transduucer ته رارسیږي. د داخلي کمپیوټر په واسطه یې محاسبه صورت نیسي او تصویر یې څرګندیږي.

د زړه د التراسوند ټولې طریقې د تحرکیت یا motion یا M ایکوکاردیوګرافي په واسطه ښکاره کېږي. د M التراسوند طریقه د زړه حرکت په یوه خوا یا یو Dimentional کې ښکاره کوي او هم یې ریکارد په

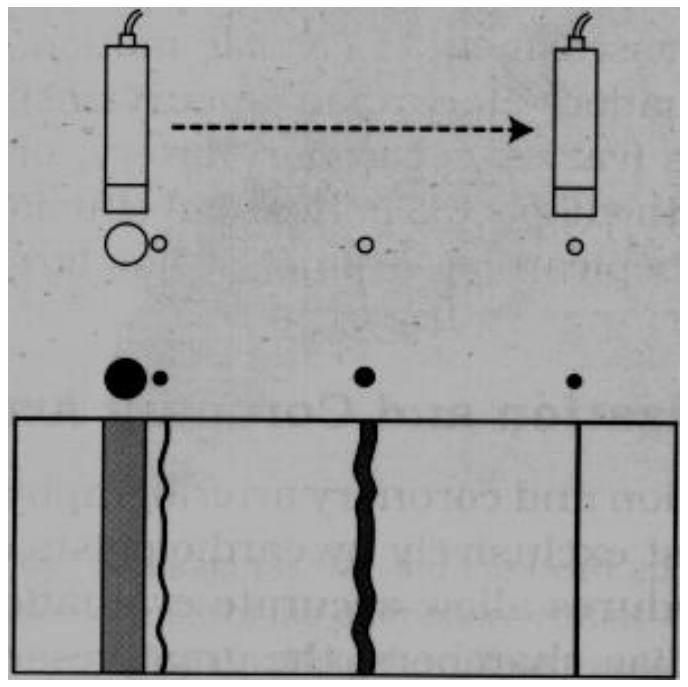

همدې وخت کې صورت مومي: په همدې شان يې هر يو د کتود شعاع تيوب (CRT) يا مانيتور پاڼه باندې ترسيم کوي (Fig 5.3) . پدې اساس د هر ساختمان ژوروالی يا عمق او د هر هغه بيځايه شوي حرکي حالت ښکاره کېږي

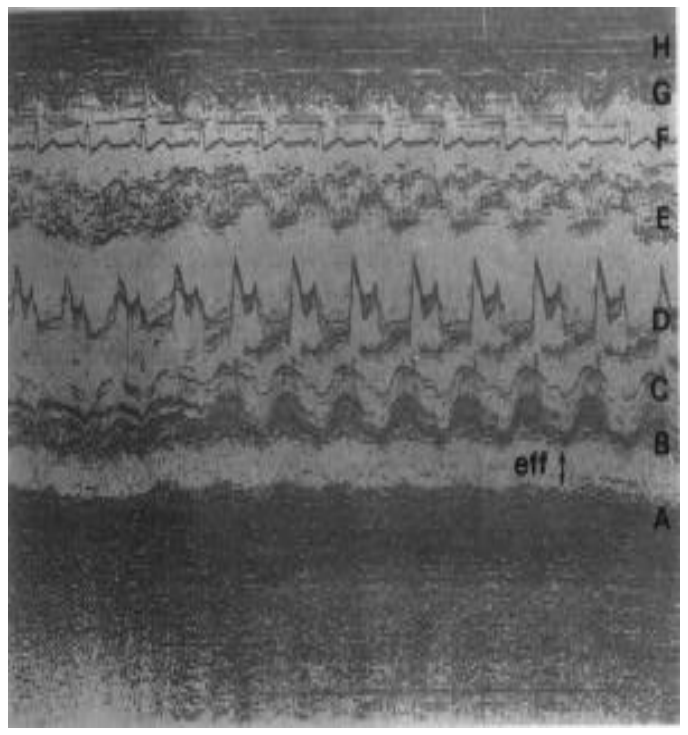


(Fig 5.4) هغه عرضانې ايکوکارديوګرافي چې په دوه وجهي يا Two-dimensional ډول مقطع اخستل شوي وي په حقيقي توګه د زړه د جوفونو تصوير ښکاره کوي.
د Transducer د تغير يا بدلون سره د التراسوند د شعاع نفوذيه خاصيت د عمق خوا ته بدلون مومي چې په دې وسيله کيدای شي د زړه توموګرافيك تصوير او د هغې جوفونو باندې ښه متيقين شو.
Dopplerechocardiography په واسطه د رنګه او يا بې رنګه تکنالوژي څخه کولای شو چې د وينې جريان قطع او يا انسداد مطالعه کړو. همدارنګه کيدای شي چې د وينې خط السير او سرعت هم په زړه او لويو اوعيو کې تشخيص کړو. په خاصه توګه دا په هغه ناروغانو کې ډېر ارزښت لري چې په Carodtid اوعيو کې تېرېدونکي يا ګذري د اسکيميا حملي پيدا شوي وي (Fig 5.5) . همدرانګه د زړه د رسامو حرکات او نقيصي هم څرګندوي.

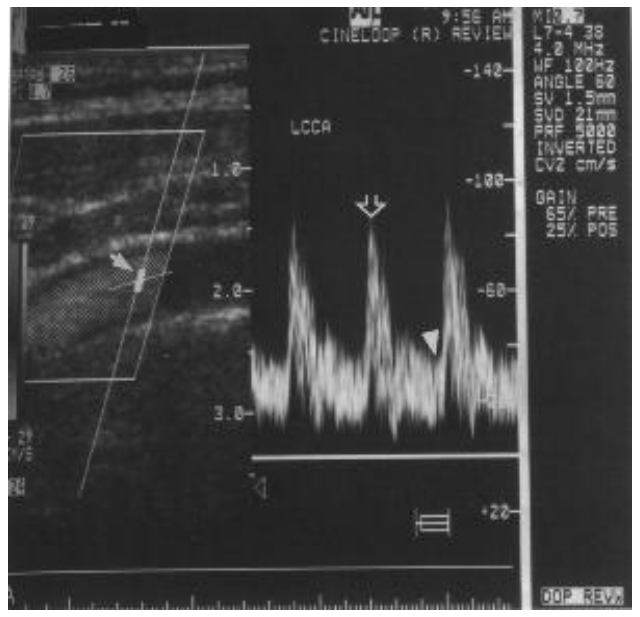

رنګه جريان Doppler د حقيقي وخت د

پاسه اضافه او د وينې د جريان سرعت او
خط السير په دوو جهتونو کې تصوير ښکاره
کوي. په پای کې دا ويلای شو چې رنګه
حالت په توپيري مطالعه کې مرسته کوي.
د ايکوکارديوګرافي په وخت کې
Transducer په ورميږ، سينه او ګيډه باندې
اينښودل کېږي تر څو چې د قص شاته په اوږد
او لنډ محور، زړ وه ئی ، تحت الضلعې او
فوق القصي تصويرونه څرګند شي. (50.7 او

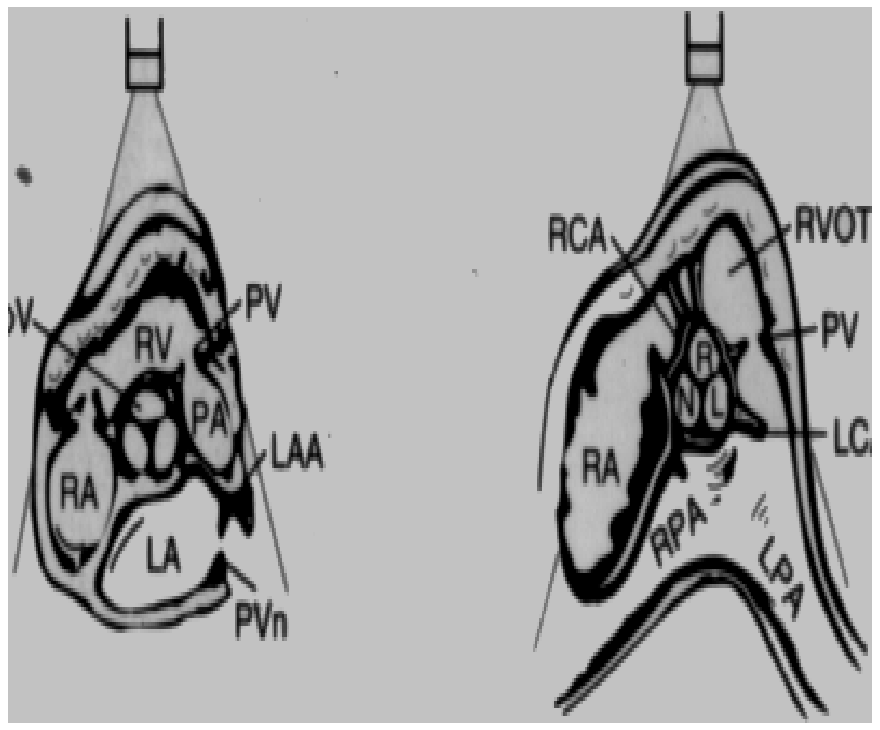


Figs 5.6) . د 8-5 په واسطه ځينې نورمال
اناتوميك ساختمانو ﻩ د دې تخنيك په
واسطه ښکاره کېږي.

په عمومي توګه ويلای شو چې د
ايکوکارديوګرافي استطباب عبارت دی له:
د جوف شکمن غټوالی د زړه ولادي
ناروغتياوي، د زړه د غير نورمال حالت،
غير نومال تقلصات، او د پريکارد شکمن
انص باب. دا مطالعات بايد د
کارديالوجيست لخوا سر ته ورسيږي.

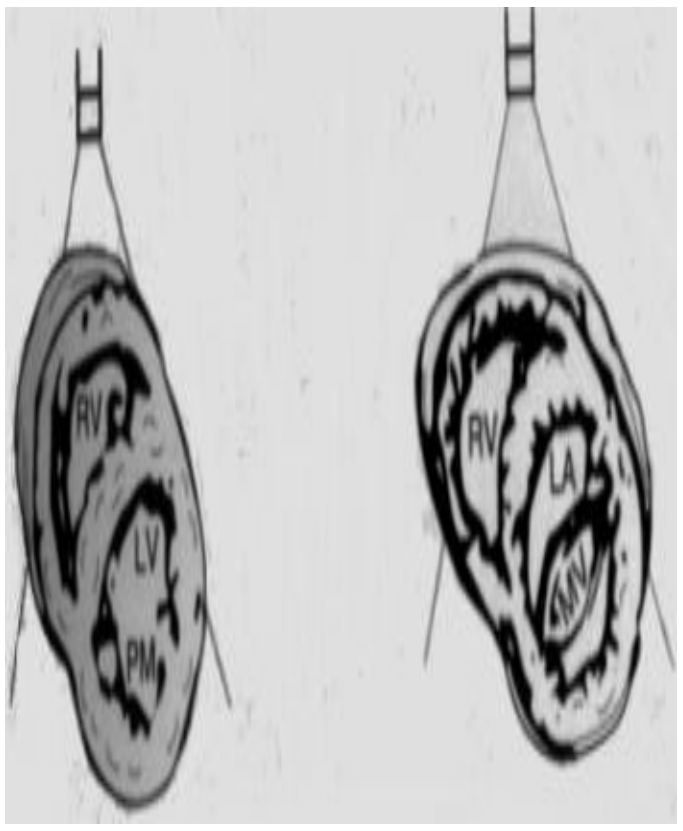


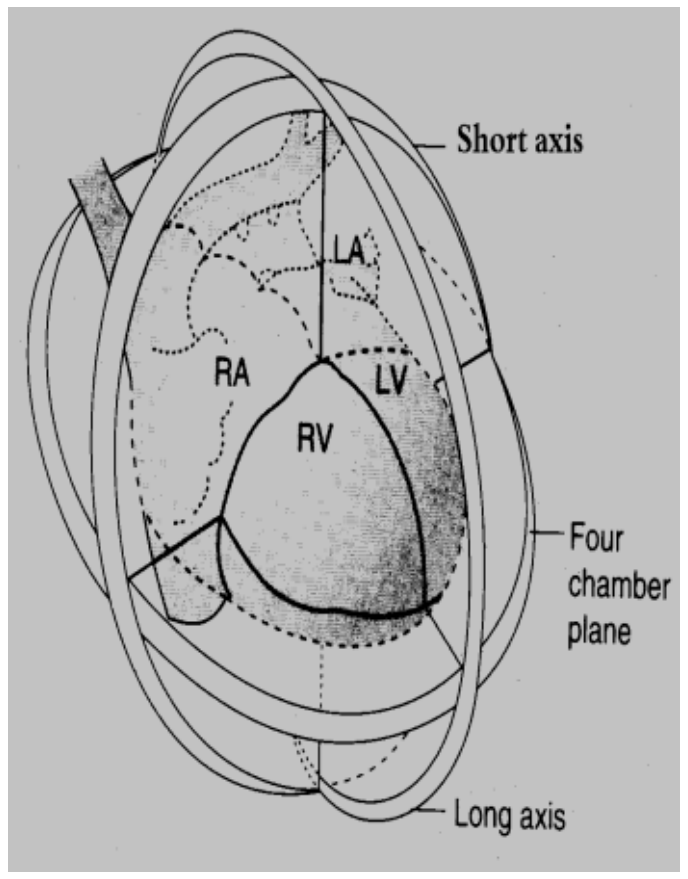

# رادیوایزوتوپ مطالعات

## (Radioistope studies)

د رادیوایزتوپ موادو لومړی استعمال د دې لپاره سر ته رسېږي تر څو د زړه (Perfusion) () ښکاره شي thallium-201 او یا Techetiumgam ایزوتوپونه په ورید کې ذرق کېږي او د میوکارد د ویني جریان په ناروغ کې د استراحت او فعالیت په وخت کې ریکارد کیدای شي (thallium stresstest) {Fig 5.9} . دا تخنیك په هغه ناروغانو کې ډېر په زړه پورې وي چې د سینې درد لرونکي وي چې منشا یې د زړه پورې وي او که د بل غړي پورې.

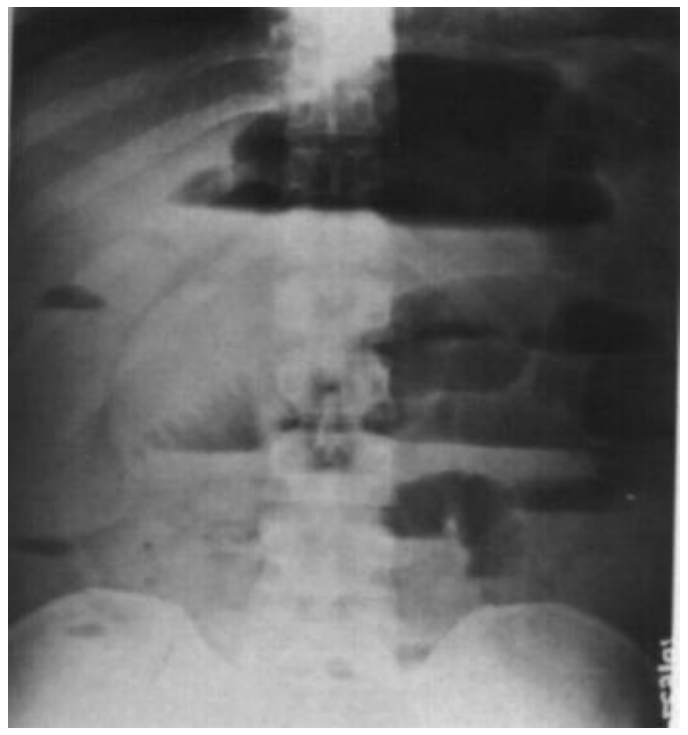

## Computed tomagrophy :

CT د الکترو کاردیوګرافیك CT سره اجرا کېږي. په زیاترو پېښو کې د کثیفه موادو څخه کار اخیستل کېږي. پدې تخنیك کې د حرکي سکن په واسطه د یوې مقطع څخه زیات شمېر تصویرونه اخیستل شوي تر څو چې په خاص جوف یا اوعیه کې جریان څرګند شي. د دې سره یو ځای CT استعمالېږي تر څو چې د اکلیلي شریان Bypass برخه معلومه شي دا بیا د زړه د احتشا د اندازې څرګندونه کوي.
همدارنګه د کیڼ بطین د انیوریزم د موقعیت په اړوند معلومات ورکوي. د صدري ابهرانیوزمونه هم ښکاره کیدای شي. په همدې شان د ابهر تشعب

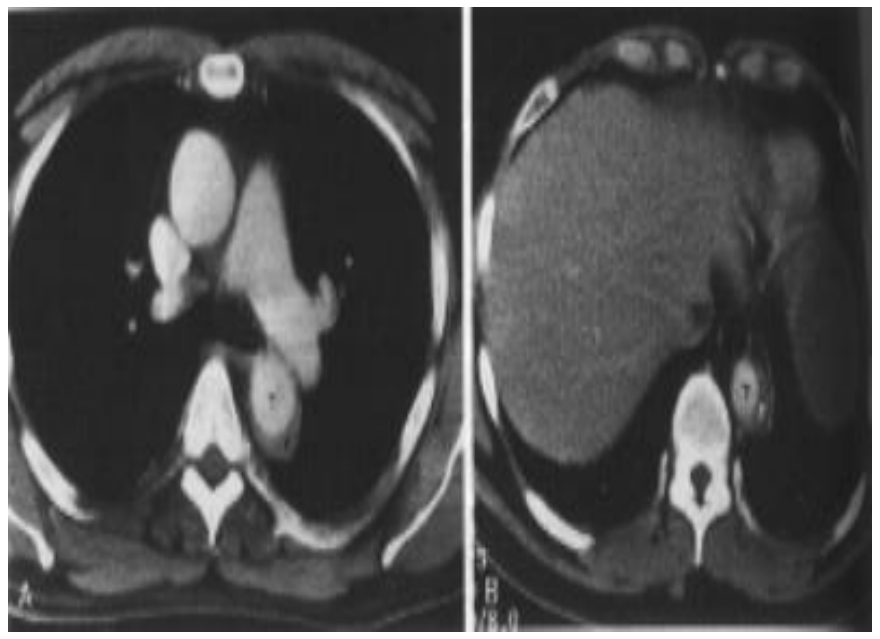



هم ليدل كيداى شي (fig 5.11) .

د دې ازموينې په واسطه زيات شمېر ولادي انومالي هم تشخيص كېږي لكه د ابهر Coarctation او يا هغه انومالي چې وريدي سيستم

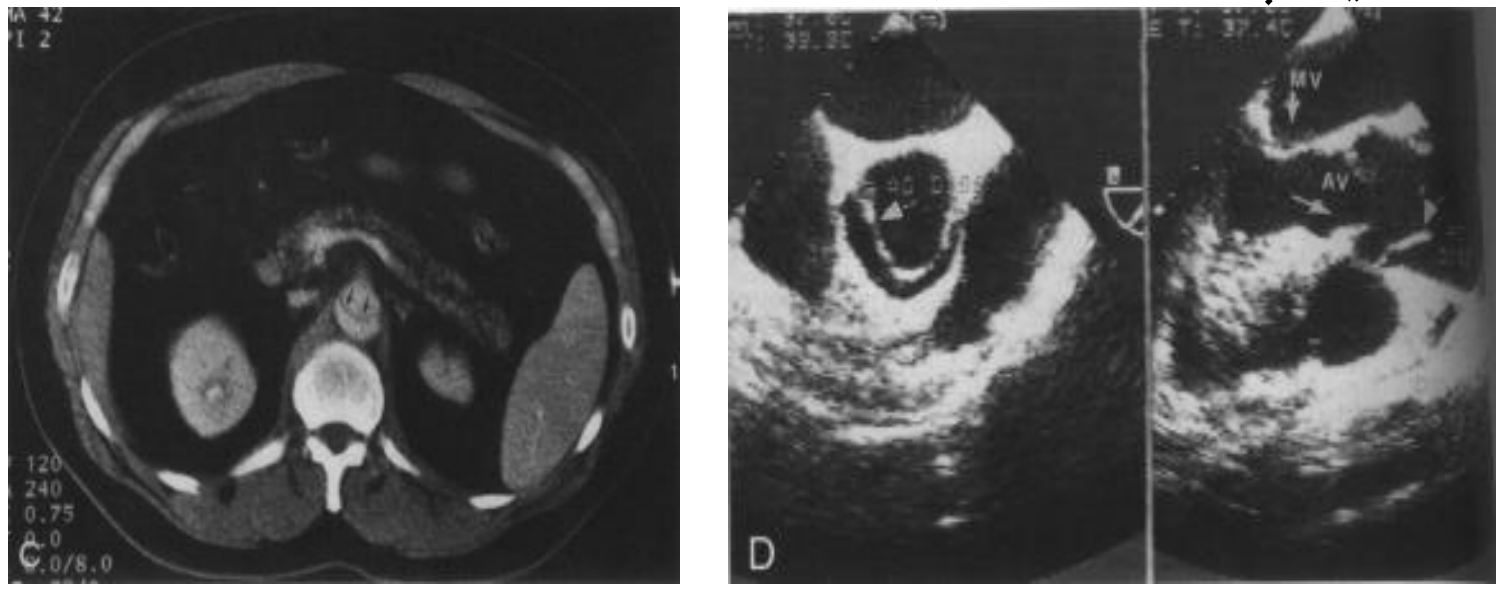



په ارتباطاتو كې موجود وي. د پريكارد انصباب هم د دې ازموينې په واسطه پيژندل كيداى شي. حركي CT د ميوكارديال د جدار د پيړوالي لپاره استعمالېږي Spiral CT ځكه غوره ازموينه ده چې په مطلوبه برخه كې يې چټكتيا او اړتيا ډېره زياته ده د الكترون شعاع CT په واسطه د اكليلي شريانو د كلسفيكشونو د كيفيت څخه معلومات تر لاسه كيداى شي. دا لومړنۍ ډول د سكرين ازموينه ده چې د زړه د احتشايي ناروغۍ د خطر څخه پته وركوي.

## Magnetic Resonance Imaging:

MRI هم د هغه زيات شمېر غير نورمالو حالا تو څخه تشخيص كولاى چې د CT په واسطه اجرا كېږي، الكتروكارديوګرافيك طريقه په زړه او لويو اوعيو كې هغه وخت استعمال لري چې عمل موجود نه وي او تصويرونه اجرا شي MRI ښه والى دا دى چې د وينې جريان د جامدو (solid) كتلو څخه توپير كوي. همدارنګه MRI ډېره غوره او بهتره ازموينه ده چې په ناروغانو كې د ابهر قطع او د ابهر Coarctation په اړوند معلومات وركوي.

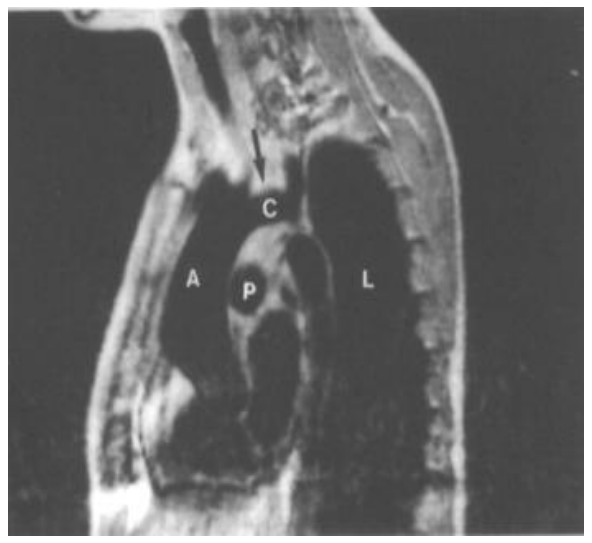


(fig 5.12) . همدارنګه د جوفونو غیر نورمال حالت هم ښکاره کولای شي (MRA) magnetic resonance Angiography غیر تهاجمي طريقه ده چې د اوعيو ستونزي حل کوي (Fig 5.13) .

## اناتوميك تظاهرات يا (Anatomic Considerations) :

د زړه د اناتوميك ارتباطاتو او د هغې د جوفونو پيژندنه ضروري ده د ريو خواوو (Three dimensional terms) څخه څيړل کېږي. د زړه د جوفونو موقعيت لوي اوعيى او د مترال او ابهر د سامونه په څلورو منظرو کې کتل کېږي (Fig 5.14) .

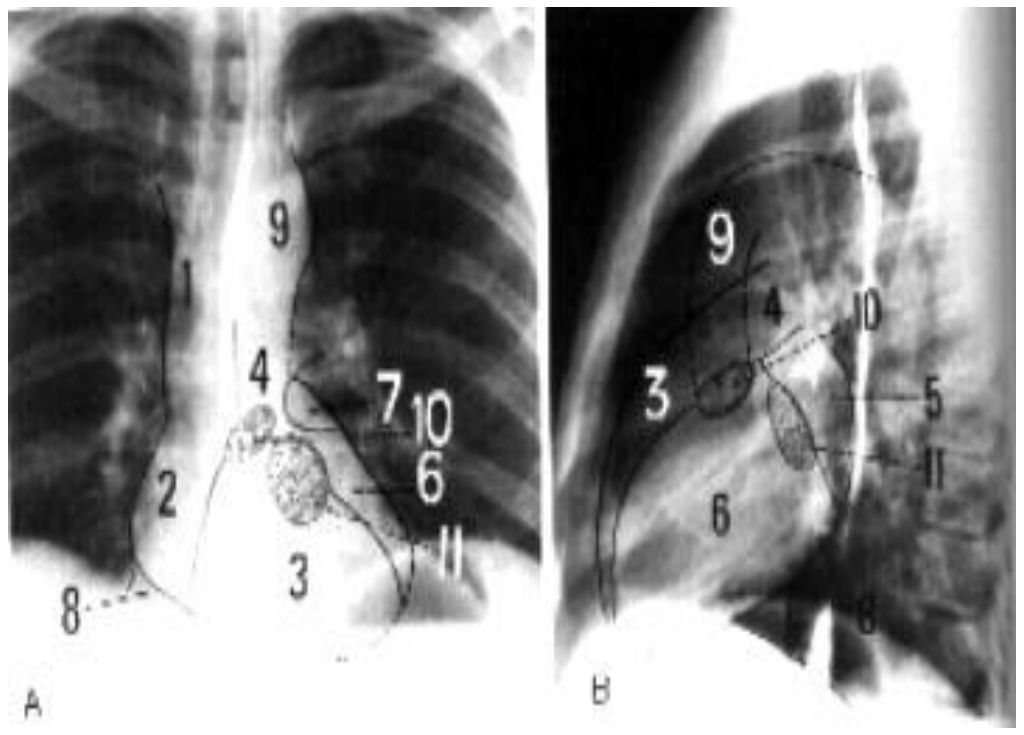


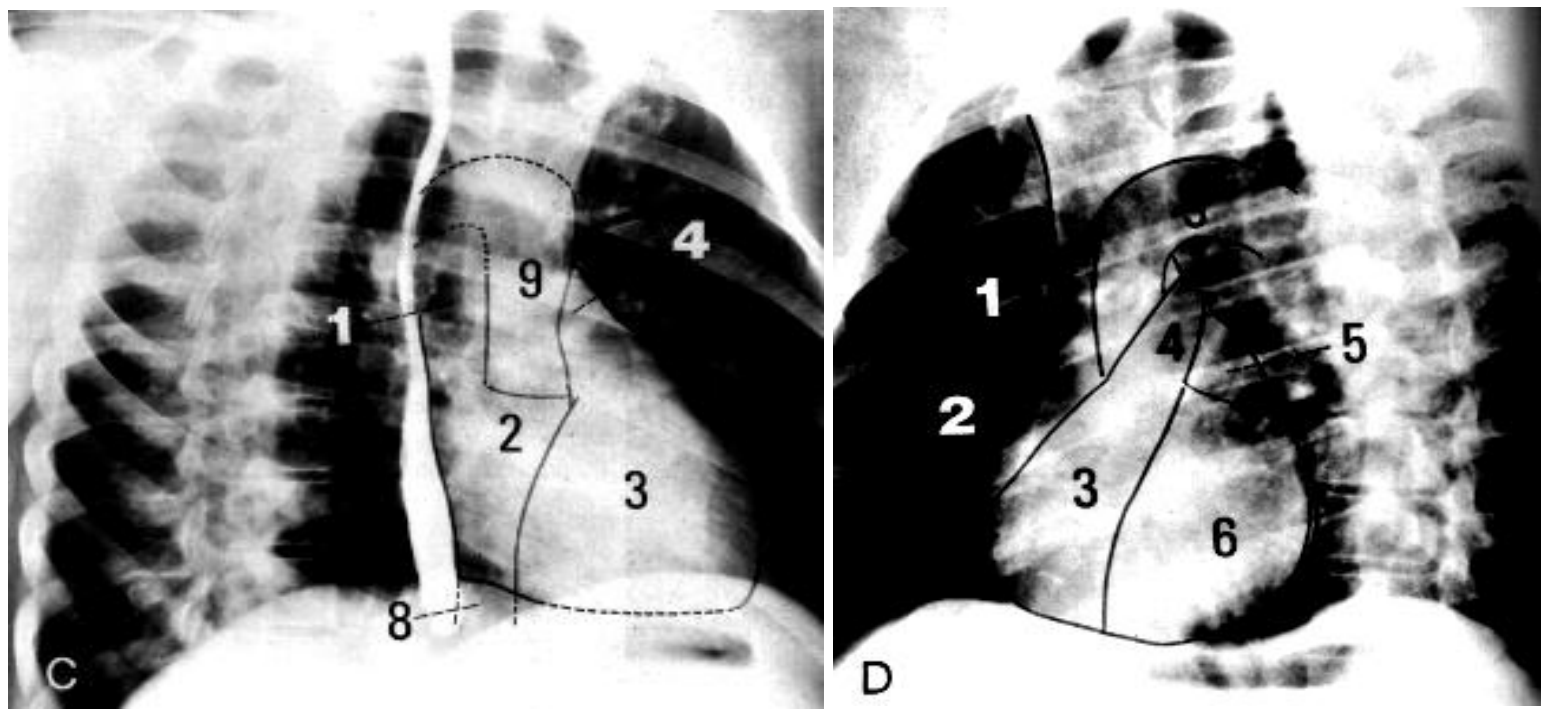

## د زړه جوفونه یا (Cardiac chambers) :

په PA منظره کې (Fig 5.14A) د زړه حدود ښکاري چې د زړه په ښې خوا دلالت کوي. چپ بطین د زړه کیڼ سرحد جوړېدی د قدامي او بین البطیني Sulcus موقعیت ښايې د انجیو کاردیوګرام په واسطه معلوم شي چې د قدامي نزولي ابهر شعبه د چپ اکلیلي شریان قدام ته ځای لري د ښې ازین برخې د زړه ښي سرحد جوړکړی دی. د ورید اجوف علوي خیال د کتنې وړ ندی لاکن ازین په نورمال حالت کې پدې منظره کې نه لیدل کېږي. خو کوچنۍ برخه د چپ زړه د ریېوي تنې سره خیال ښکاره کوي چې په چپ ازیني برخه دلالت کوي.

پدې منظره کې د ابهر د دسام موقعیت په مایل ډول وي، ښکتنی موقعیت لري او زیاتره ښي خوا منځنی لیکه کې ځای لري او د قلبي وعائی کمربند یې جوړ کړیدی. پدې منظره کې د مترال د سام هم په همدې پلان کې خیال ښکاره کوي او په کیڼ خوا د ابهر د سام لاندې ځای لري. کله کله د دسامو کلسفیکشن په همدې منظره کې د کتني وړ وي (Fig 5.15) .

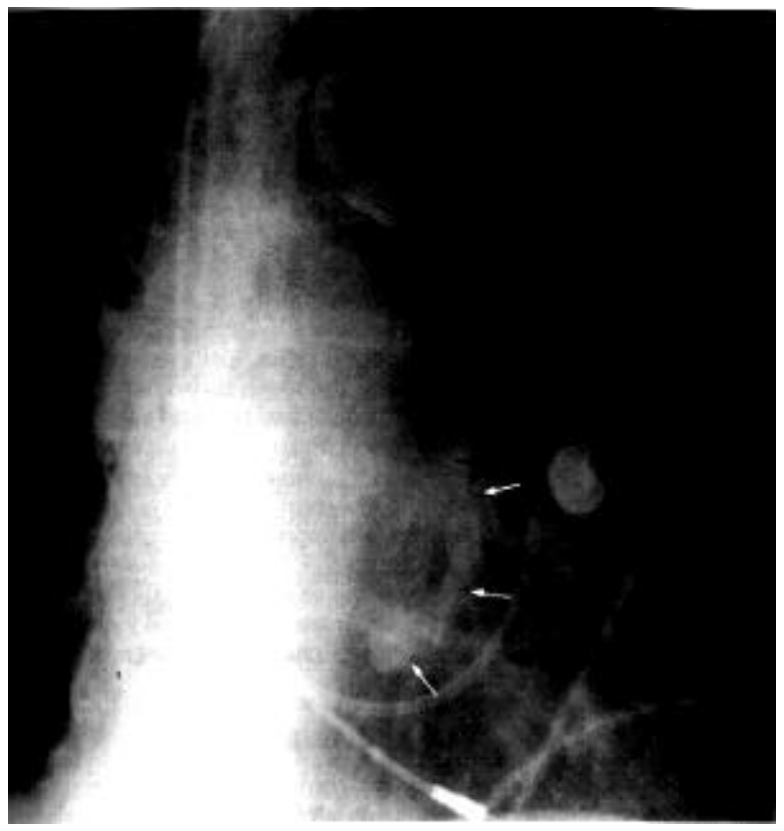

په نورماله جنبي منظره کې (Fig 5.14B) دې وکتل شي ) د زړه په قدامي سرحد کې ښی بطین ځای لري. خلفي او سفلي سرحد د زړه کیڼ بطین څرګندوي. د ورید اجوف سفلي تصویر په خلفي قدامي سرحد کې د چپ بطین د پاسه واقع شوی. کله کله خلفي برخې ته غځیږي او د کیڼ بطین سرحد ته ځان رسوي. کیڼ ازین خلفي علوي سرحد د زړه جوړ کړي. په هغه صورت کې چې مرۍ د باریوم څخه ډکه شوي وي نو د زړه خلف کې خیال څرګندوي په نورمالو حالاتو کې یې د زړه شاه ته کتلای نه شو. کله کله د ریېوي شریان خیال د کتنې وړ وي

چې د ښۍ بطین سره یې قوس جوړ کړی وي او د ابهر د قوس څخه لاندې تېرېږي چې همیشه یې په اړخیزه فلم کې کتلای شو. پدې منظره کې د ابهر د سام افقي خیال غوره کوي او د قلبي وعایې کمربند څخه ښکته لیدل کېږي. د مترال د سام حلقه په مایل پلان کې لیدل کېږي او په (Fig 5.14B) د کتنې وړ وي. په سفلي او خلف کې یې د سام موقعیت لري. د سامي کلسفیکشن هم پدې منظره کې د کتنې وړ وي.

په ښې قدامي مایله منظره (RAO) کې (Fig 5.14c) د زړه خیال موجود دي چې د ښي بطین څخه عبارت دی، کیڼ بطین کوچنۍ برخه د زړه څرګندوي چې په قدام کې د ذروې د پاسه ځای لري. د زړه ښي سرحد سفلي برخه کې ښي ازین او په علوي کې چپ ازین واقع دي. پدې وضعیت کې مری، چې د باریوم سلفیت د محلول څخه ډکه ده کوم راوتلی حالت نه ښکاره کوي. او که چېرې ښکاره شي نو د کیڼ ازین په غټوالی دلالت کوي.

چپه قدامي مایله منظره (LAO) . (Fig 5.14D) د زړه ټولو جوفونو په واسطه د زړه خیال ښکاره کېږي. یوازې د وړوکي سګمنټ د زړه په ښې پورتني سرحد کې په ښي ازیني برخې دلالت کوي. قاعده یې د ښي بطین پواسطه ادامه مومي. په کیڼه خوا کې ښکتني سرحد په چپ بطین دلالت کوي. چپ ازین د زړه د سرحد پورتنۍ برخه تشکل کړیده.

په نورمال حالت کې د چپ بطین خیال د صدري فقراتو د پاسه موجود نه وي.

باید یادونه وکړو چې قصبات هم اناتومیك ارتباط د زړه سره لري. د وچې غاړې تشعب د ابهر د قوس څخه لاندې دی. او قصبات د دې برخې څخه ښکته پلو دوام مومي، چپه لویه قصبه نژدې ارتباط د چپ ازین سره لري. د کیڼ ازین غټوالی په چپې قصبي باندې پوره اغیزه لري او د لوړوالی سبب یې ګرځي. په کاهلانو کې د Carina زاوییوي حالت $70^{\circ}$ دی. په نوو پیدا شوو او کوچنیانو کې زاوییوي حالت زیات وي. د ایکو کاردیوګرام په واسطه نورماله اناتومي په 5.7 او 5.8 شکلونه کې ښودل شویدي.

## ريیوي اوعيوي يا (Pulmonary Vasculature) :

د ریيوي شريانو او وريدونو خيال د سينې د راديوګرافي پر مخ د كتنې وړ وي. كله كله دا مشكله وي چې د شريانو او وريدونو توپير د اكسري له مخې وټاكل شي. غوره لیار يې دا ده چې د خط السير له مخې وڅيړل شي چې شريان دی او كه وريد. په نورمال حالت كې ريیوي شريانونه د ټروي برخې څخه پیيل او په متناظر ډول د پكې منظره غوره كوي (Fig 5.16A) . وريدونه توپيري بڼه لري ځكه چې د چپ ازين موقعيت ښكته ځای لري او په دې ځای كې پاتي كيږي. د علوي فص وريدونه په مايل ډول مخكته وي او په ځينو پيښو كې عمودي بڼه لري. او كينې ازين كې غوپه، يعنې (Dive) شوي دي. د ښكتينی فص وريدونه زياتره افقي خط السير لري او د چپ ازين د موقعيت په مخالفه برخه كې ځای لري، (Fig.5.16B). دا ډېره مهمه ده چې شريانونه د وريدونو څخه توپير كړو. په نورمال حالت كې د ښكتنيو فصونو اوعيی په زياته اندازه د پورتنيو فصونو څخه برجسته دي. په روغو خلكو كې دا حالت د كړوپيدو (scoleiso) په وضعيت كې بدلون مومي. دا ځكه چې مايع د سر خوا ته ځي.

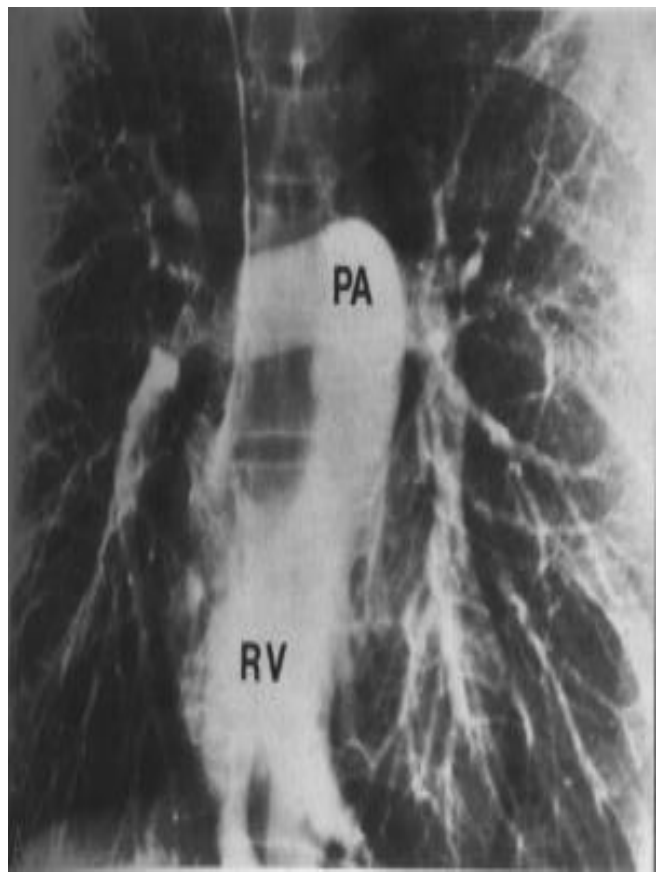


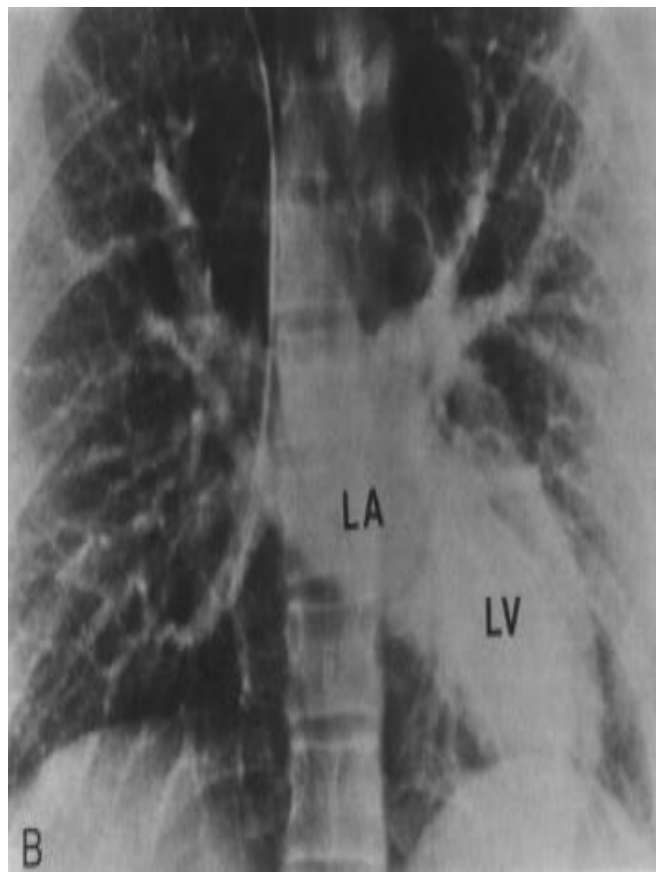

## د ابهر قوس یا (Aortic Arch) :

دا ممکنه ده چې د ابهر د قوس په هکله معلومات ولرو او موقعیت يې وټاکل شي. په نورمال حالت کې د ابهر قوس په کینه خوا کې ځای لري. او په هغه صورت کې چې غیر نورمال بڼه ولري په ښي خوا کې يې خیال د کتني وړ وي (Fig 5.17) . د معدي هوائی کڅوړه په کینه خوا کې په نورمال

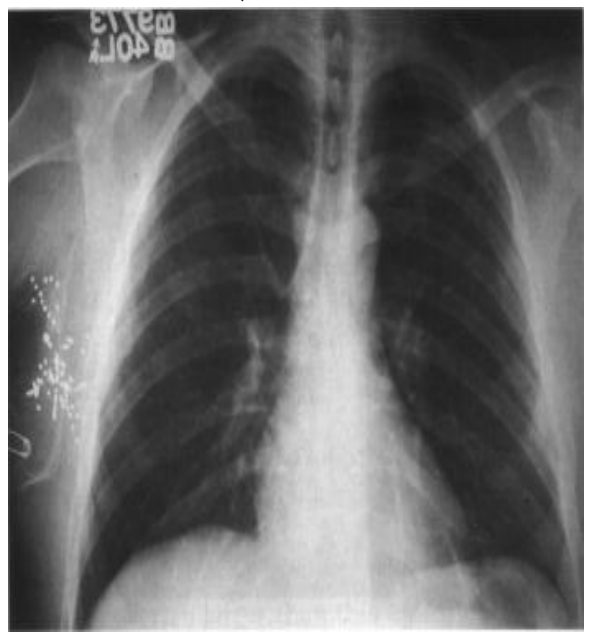

حالت کې ځای لري. لیکن هغه ناروغان چې په Situs Inversus او Dextro cardia اخته وي (Fig. 5.18) په ښي خوا کې موقعیت غوره کوي. دا ډېره ضروري ده چې همیشه نښې ولټول شي او د ضرورت په وخت کې دویم ځلې نظر پرې واچول شي.

## پتالوژیک تظاهرات یا (pathalogic Considerations) :

د دې لپاره ډېرې لیارې شته چې د زړه د ناروغیو تصنیف بندي وکړو. عمومې تصنیف بندي په دوو ډولو ده چې یو يې ولادي او بل يې کسبي ډول ناروغۍ ده. کسبي ډول ناروغتیاوي بیا په دوو برخو ویشل شوي دي چې یو يې سیانوتیك او بل يې د غیر سیانوتیك څخه عبارت ده، د کاردیالوژي زیاتره کتابونه دې میتود ته ارزښت ورکوي. هغه څوك چې کاردیالوجیست نه دی د فزیالوژیکي بنسټونو په اساس ولادي او کسبي د زړه ناروغتیاوي غوره ګڼې او په ناروغانو کې د زړه ناورغي د عمر سره اړیکې ورکوي. د رادیوګرافیك څېړنې او مناقشي له مخې څرنګه چې تصویري ازموینې لومړنی ځای لري نو په دې اساس د تصویري طریقو څخه استفاده کېږي لکه ایکوکاردیوګرافي انجیوګرافي یا MRI چې غوره تشخیص ټاکي.

## غټان ناروغان یا (Adult Patients) :

د فزیولوژي له نظره د زړه ټولې، ناروغتیاوي په لاندې ډول ویشل کېږي:

1 – انسداد.

2 – د حجم زیاتوالی.

A – شنټ (د ښي څخه چپ ته، د کیڼ څخه ښي خوا ته)

B – مخلوط

C – د سامي نیمګړتیا.

III – د تقلص او یا رخاوت بې نظمي.

A – د میوکار د ناروغي.

B – ارتباطي بې نظمي (اریتمیا)

IV – د ژر تلو او راتلو (Preceding) یوځای والی.

دا د بحث وړ نده چې سبب یې څه دی خو د زړه ټولې ناروغتیاوي یو یا زیات د دې نمونو څخه لري. د سږو د اوعیو څېړل په ډېرو ناروغیو کې مهم دي. د فزیولوژیك ډول ناروغتیاو کې د ریبوي وینې د جریان منظره ډېره ارزښت لري. کېدای شي چې د سږو اوعیی نورمالي، کمي او یا زیاتي شوي وي 19. 5 شکل په مختلفو ډولونو د ریبوي وینې جریان ښکاره کوي چې د دې منظري په یو شمېر ناروغیو کې اهمیت لري. نورمالي ریبوي اوعیی په هماغه اندازه وي په کومه اندازه چې هوائی طرق وي. هر یو تفاوت یا توپیر چې په اندازه کې څرګند شو غیر نورمال حالت دی (Fig 5.20) . کله چې د سږو په نورمالو اوعیو کې تعجب او رحالت ولیدل شو ناروغ ښایې د زړه ناروغي ولري. په داسې ناروغانو کې زړه معا وضوي بڼه لري او وروسته غټېږي. ریبوي اوعیی هغه وخت نورمال حالت غوره کوي چې زړه غیر معاوضوي صفحي ته داخل شي. هغه ناروغتیاوي چې د زړه جوفونه پکې غټ

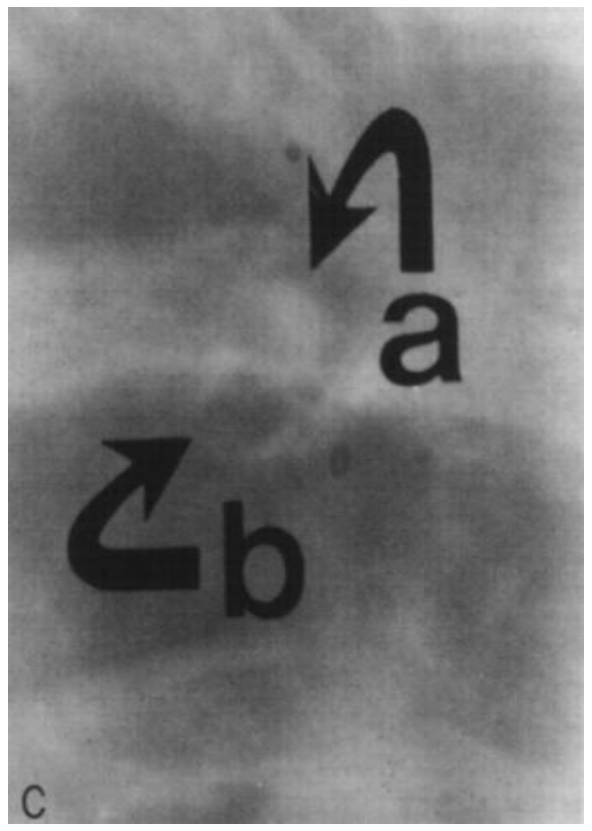

شوي او په ريیوي اوعیو کې بدلون موجود نه وي عبارت د Cordiomyopathy ، اکلیلي شریاني ناروغي، فشاري قلبي وعائی ناروغي، د ابهر تنګښت او د ابهر Coarctation . ټولې دا ناروغي غیر Coarctatic او د ابهر تضیق څخه کسبي دي.

د اوعیو د خیال کموالی پر مختللي بندښت د هغه وینې په جریان کې ښکاره کوي چې د ښي بطین څخه راځي. معمولاً د انسداد د پول مونیك د سام او یا د سام څخه ښکته برخه کې وي. هغه ناروغانو کې چې دا منظره وکتل شي نو سیانوتیك وتیره موجوده وي. په هغه وخت کې چې د اوعیو کموالی په خپاره یا منتشر ډول وي نو زیا تره د ولادي انومالي خوا ته فکر کېږي. دا منظره په غټانو کې په نادر ډول لیدل کېږي دا ځکه چې په کوچنیوالې کې مخکې لدې چې د جراحي عملیه صورت ومومي د مړینې سبب ګرځي.

کیدای شي چې د اوعیو د خیال کموالی په موضعي ډول یا یوه خوا کې وي. چې دا وتیره کیدای شي د ریيوي امبولیزم له کبله پیداشي (Wester mark sign) ، همدارنګه د ایمفزیما، (Fig 5.21) او یا ندبي نسج له کبله په سږي کې صورت ومومي. په یوه خوا کې د اوعیو خیال کموالی په داسې حال کې چې د زړه په اندازه کې بدلون موجود نه وي د سږي د هایپوپلازیا او یا Swyer James syndrome له کبله پیدا کېږي. په نادر ډول د قصباتو التهاب په خپاره ډول یوه خوا کې دا پېښه منځ ته راوړلای شي (Fig 5.22) .

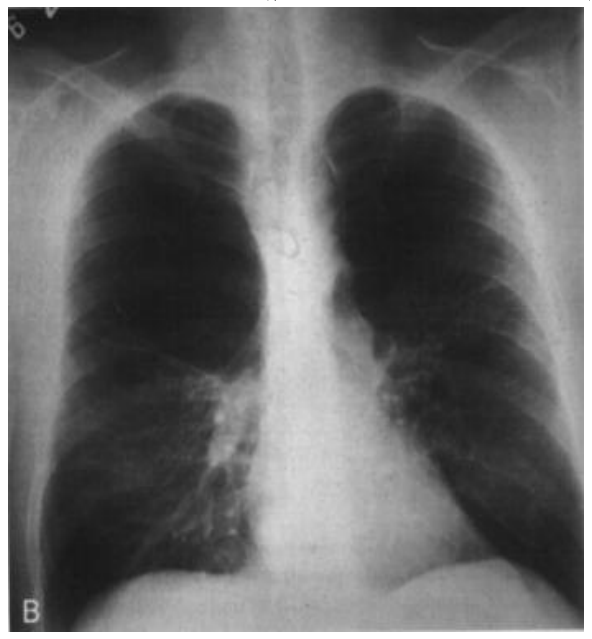

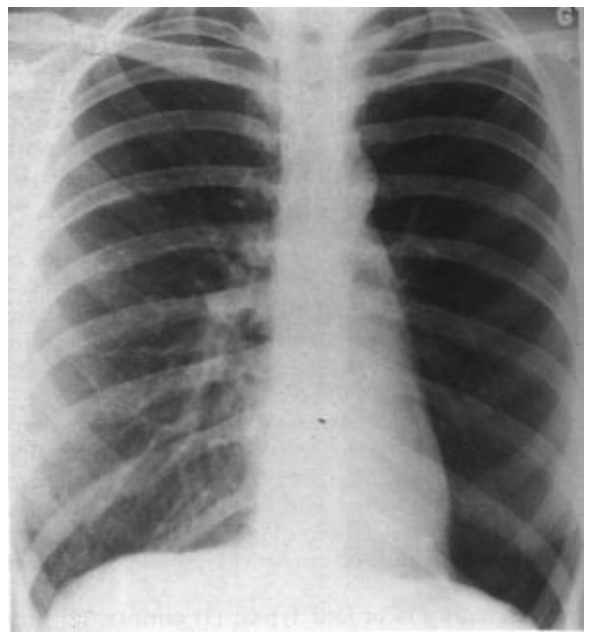

د اوعیو زیاتوالی په څلورو ډولو دی 1 – شنټ 2 – ریيوي وریدي بندښت (pvo) 3 – د کپلاریو څخه مخکې لوړ فشار او 4 - (High-output state).

په هغه صورت کې چې شنټ موجود وي نو په رييوي بستر کې يا رييوي برخه کې جريان زيات وي. په وصفي توګه لوی اوعيې په علوي او سفلي فصونو کې موجود وي. همدا شان منظره ښايې په لوړ بهرني جريان کې هم موجوده وي. هغه ناروغانو کې چې شنټ موجود ي وي او د زړه احتقانې عدم کفايه په کې نه وي، نو د وينې دوباره تقيسمات يې په نورمال ډول وي. د سږو په قاعدو کې د علوي فصونو په نسبت يوه اندازه غټ وي. دا منظره زياتره وخت په هغوپېښو کې ليدل کېږي چې شنټ د چپي خوا ځخه ښې خوا ته وي. د زړه اولويو اوعيو د سطحي سره وي [جداري نقيصه يا Patentductus arteriosus ]. دا منظره په غټانو کې د کوچنيوالی په موده کې تشخيص او درملنه کېږي. (Fig 5.23) . هغه ناروغانو کې چې رييوي

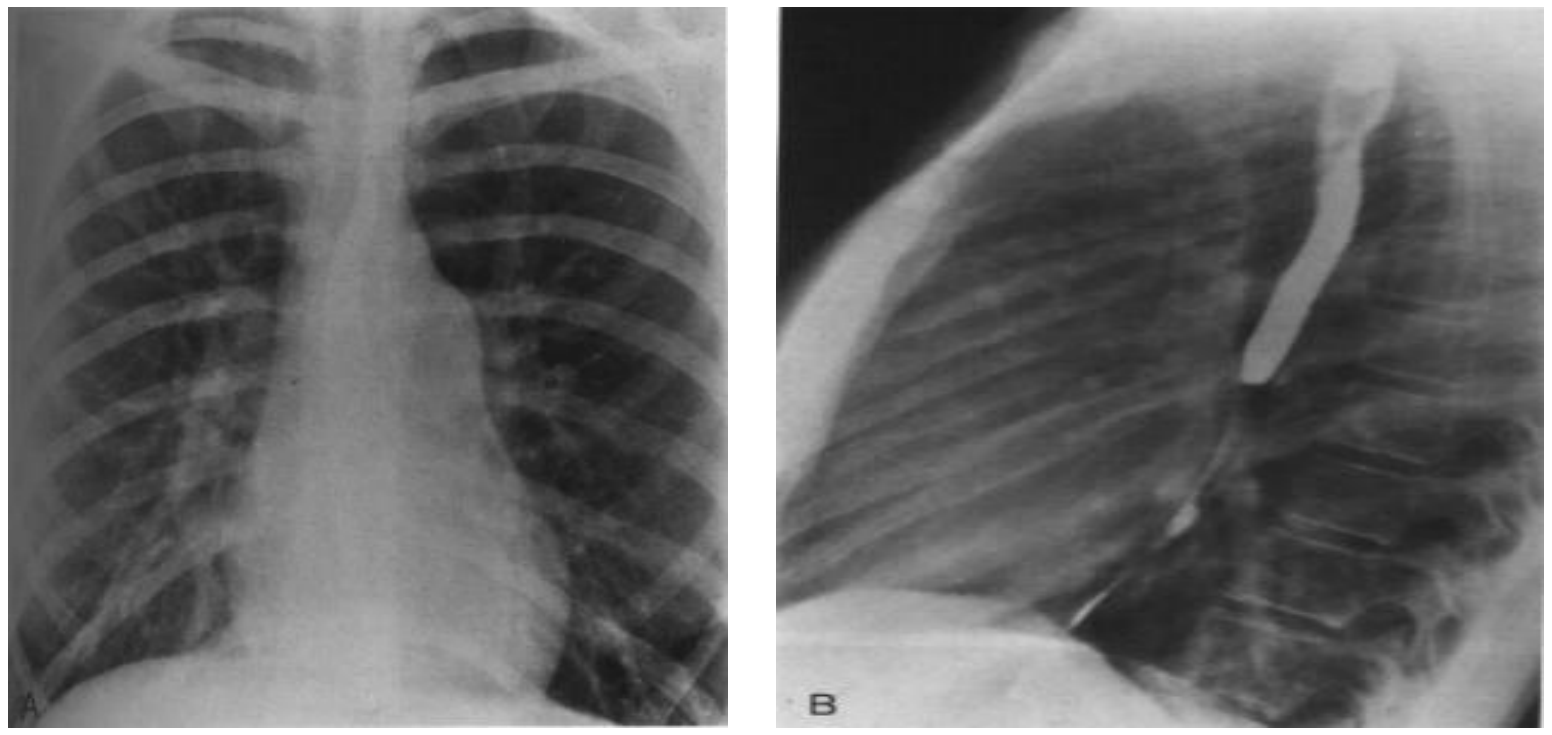

وريدي بندښت موجود وي په پورتني فص کې غټ وريدونه ليدل کېږي چې

بيرته دنورمال جريان منظرې ته راګرځي. داپدې دلالت کوي چې د کيڼ ازين فشار لوړ شويدی. پرمختللي رييوي وريدي انسداد د سږو د ازيما په څېر ښکاره کېږي او بين الفصي درزونه په برجسته ډول وي (kerley) ليکي( 5.25 او

Figs 5.24) هغه ناروغان چې د کپیلاریو څخه مخکې یې لوړ فشار

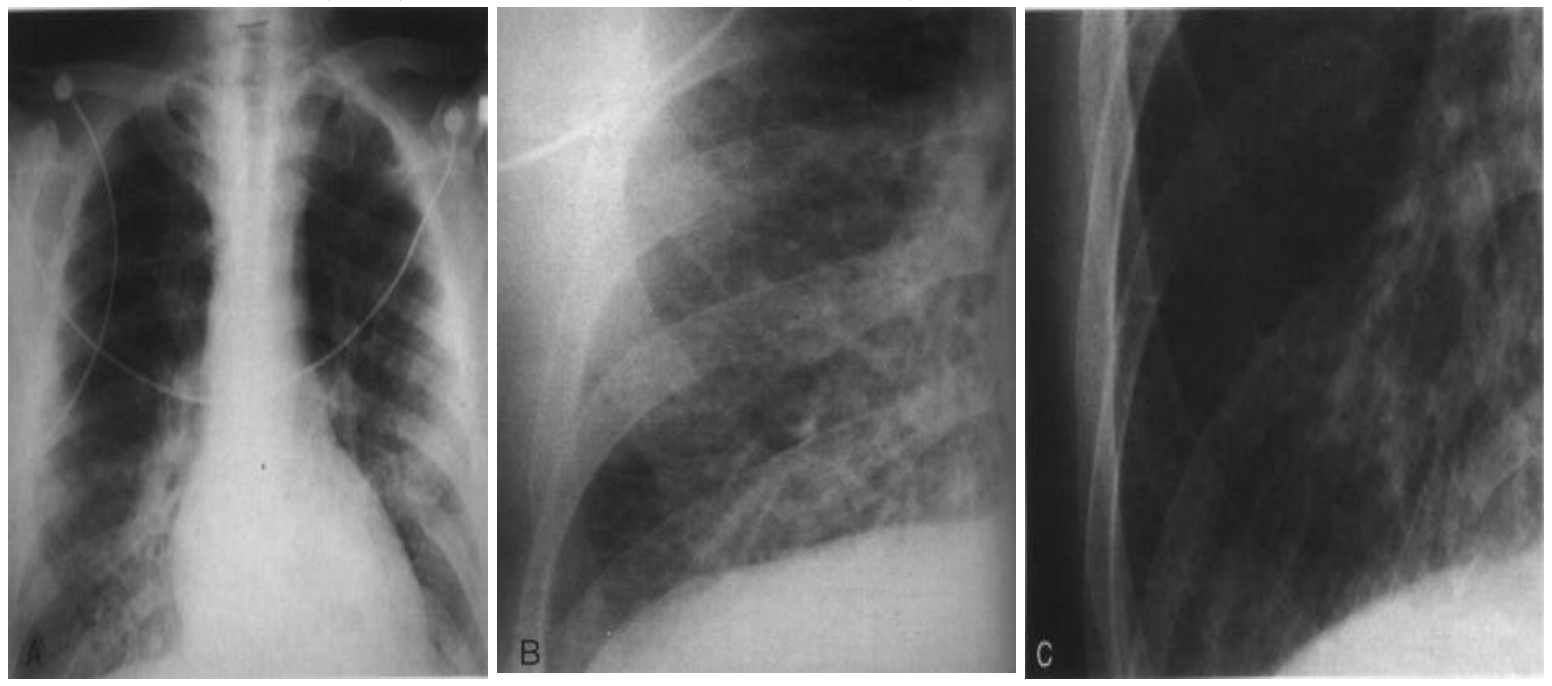


(رییوي شریاني لوړ فشار) موجود وي په مرکزي برخه کې د غټو اوعیو لرونکي او د شمعي په څېر وي او په محیطي برخه کې په کوچنیو اوعیو بدلېږي دا پدې دلالت کوي چې په نارغانو کې مرکزي جریان د پرمختللو رییوي ناروغیو له کبله منځ ته راځي.

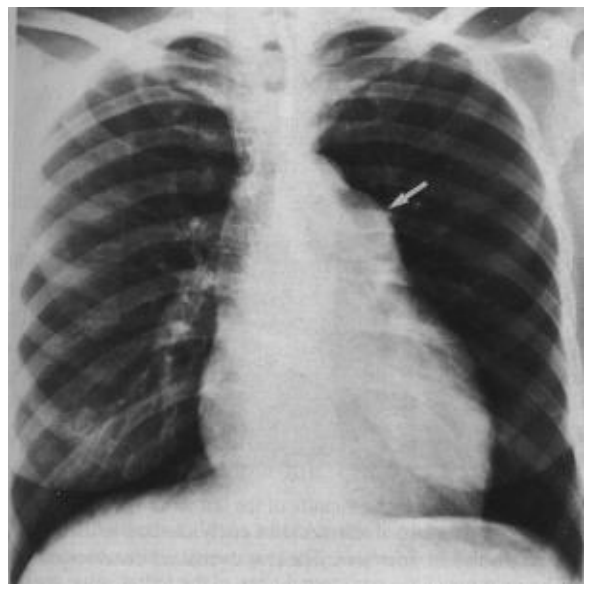

همدارنګه د متکررو رییوي امبولیزم (Fig 5.26) او Eisenmenger فزیولوژي له سببه هم پیداکېږي.

کله چې رییوي اوعیوي منظره موجوده وي نو زړه ته دې پاملرنه وشي کېدای شي چې څوجوفونه په وصفي توګه غټ شوي وي چې دا د کیڼ ازین د غټوالی (رییوي وریدي انسداد موجود وي او یا نه وي) د

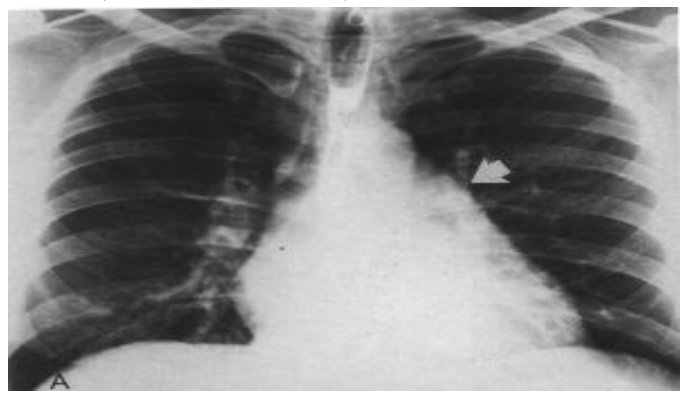


زړه د روماتیك ناروغۍ (مترال تنګوالی) او د مترال د دسام د لومړني برخې د انسداد څخه پیداکېږي (Fig 5.27) . په هغه صورتکې چې د کیڼ بطین غټوالی د غټ رییوي شریان د

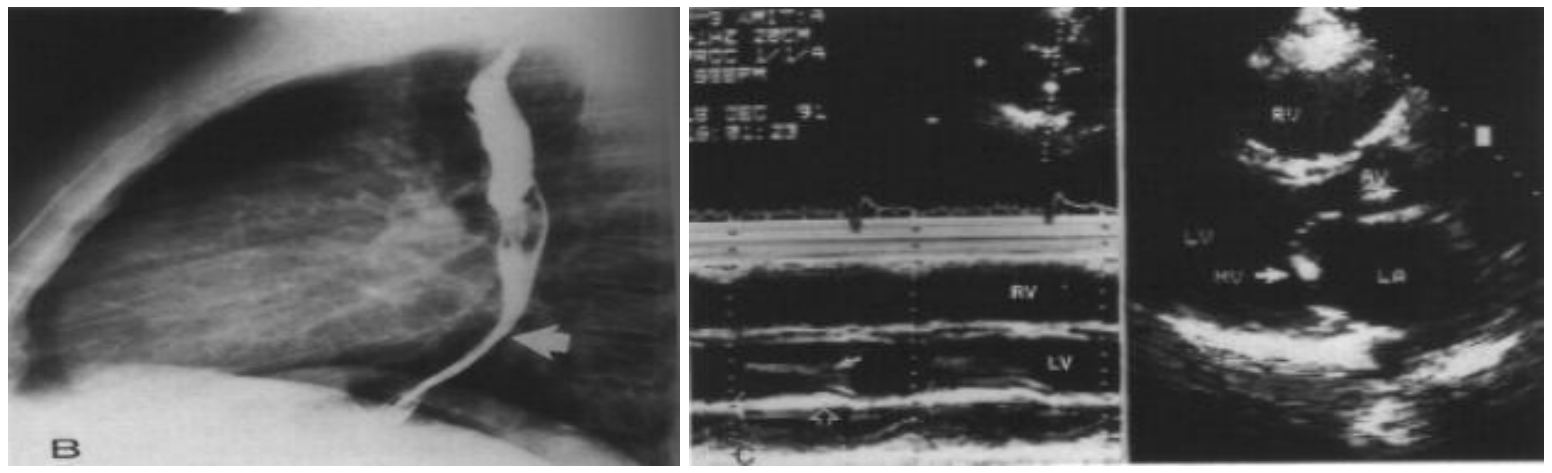

محدبیت سره یو ځای موجود وي نو دا د قلبي وعائی برخي د لوړ فشار له کبله منځ ته راځي (Fig 5.28) . او هم کېدای شي چې د اکلیلي شریان د ناروغۍ، ابهر تنګښت، او یا د ابهر Coarctation څخه پیداشي.

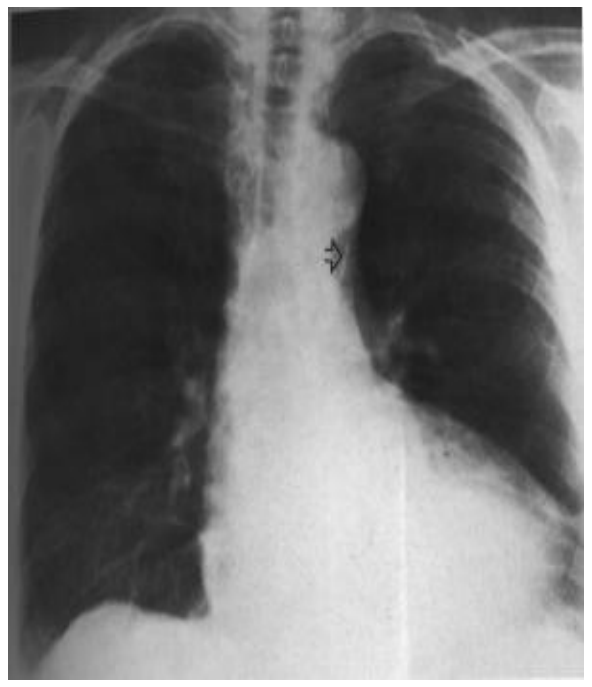

کله چې رییوي وریدي بندښت یوځای د کیڼ بطین د محدبیت سره (LVC) موجود وي نو دا د چپ بطین په فشار او عدم کفایه دلالت کوي، ټول مخکني حالتونه پدې منظره کې پیداکېدای شي. که چېرې د Scaning ازموینه اجرا شي د دې امکان شته چې د اسبابو په هکله ښه او ژر پوه شو او د فلم پر مخ د Rib Notching او یا د ابهر د قوس د اندازي کموالی، د ابهر Coarctation (Fig 5.29) د ابهر د دسام کلسفیکشن

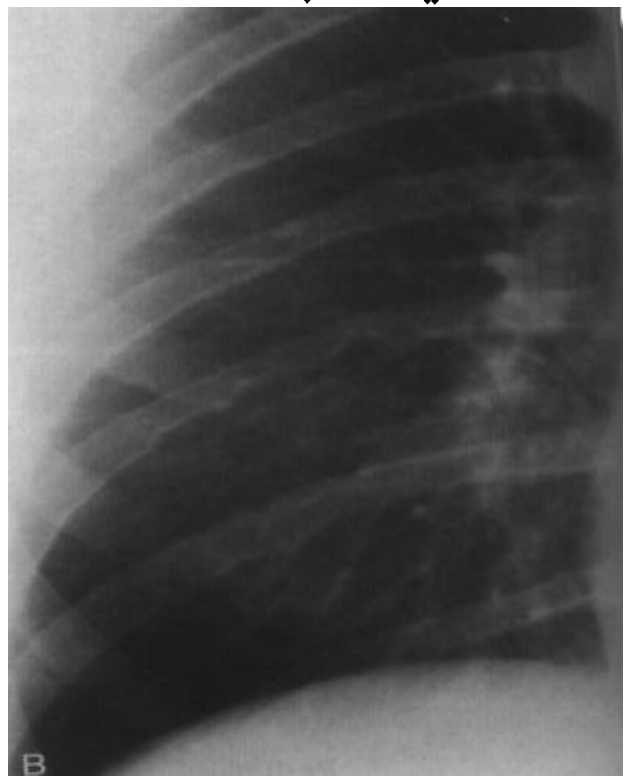

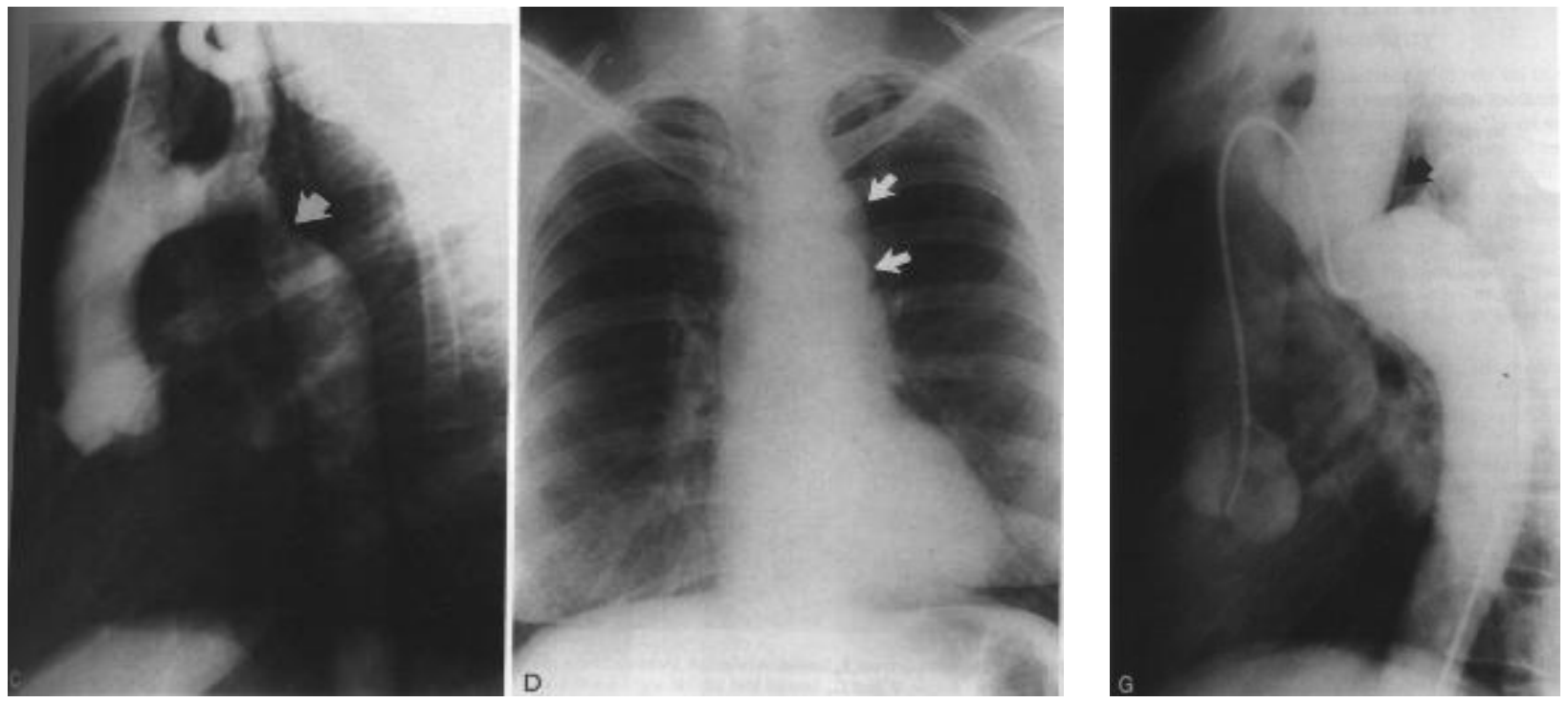

(Fig 5.30) وکتل شي.

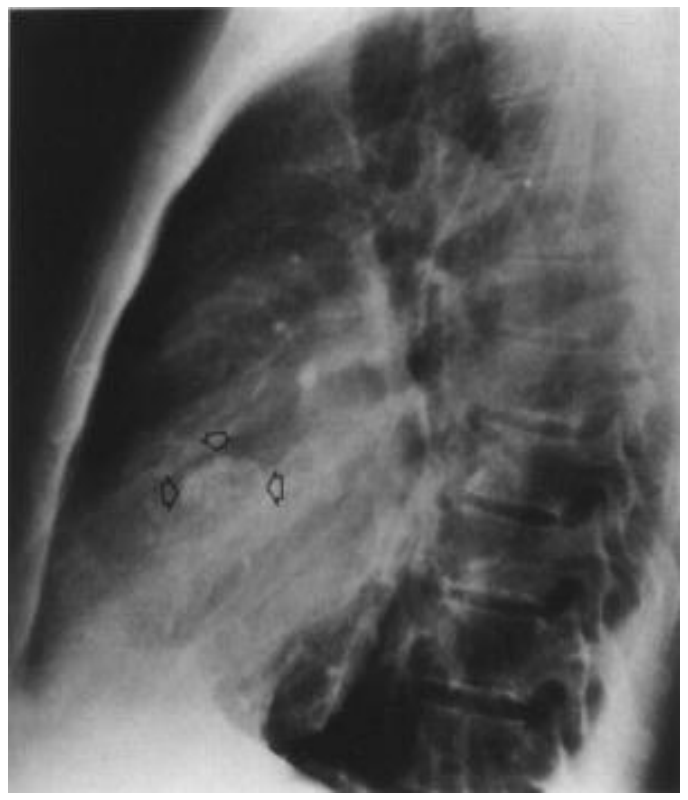

په هغه صورت کې چې پرمختللي انیمیا یا Thyrotoxicos's موجود وي نو پدې صورت کې د اوعیو په اندازه کې د نورمال حالت په نسبت زیاتوالی راځي چې حجم یې زیاتېږي چې په نتیجه کې زیاته وینه زړه ته پمپ کېږي نو پدې حالت کې کېدای شي چې د زړه اندازه نورماله اوپا په کمه اندازه غټه شوي وي چې د دې سبب د فعالیت زیاتوالی وي.

## کوچني ناروغان یا (Pediatric Patients) :

په کوچنیانو کې د زړه ناروغي زیاتره ولادي بڼه لري، لاکن د زړه روماتیك ناروغي د کسبي ناروغیو په نسبت پدې عمر کې په زیاته اندازه پیداکېږي. د ریيوي اوعیوي ناروغیو څېړنه په ماشومانو کې مهمه ده او دا باید څرګنده شي چې سیانوتیك وتیره شته او که نه. دسیانوز شته والی په یو شمېر ناروغیو دلالت کوي. او دا هم باید ښکاره شي چې سیانوزس د زېږېدنې په وخت کې (د لویو اوعیو د بېځایه موقعیت له کبله) موجود و او که وروسته منځ ته راغلی دی (Fallot tetralogy) . رادیوګرافیك مطالعه به یې سیانوتیك ناروغیو کې ترسره شي.

5.31 شکل کې به د زړه د ولادي ناروغیو د تشخیص په اړوند لاربښونه وشي.

# غیرسیانوتیک ناروغان
## (Acyanotic Patients)

### نورمالي اوعيي:

کله چې اوعيي نورمالي وي نو دا ضروري ده چې په حقيقي توګه د زړه اندازه او شکل او د لويو اوعيو خيال ته او د زړه شکمنو ناروغيو ته پاملرنه وشي. که چېرې د زړه اندازه نورماله وي نو پدې صورت کې د زړه د ناروغۍ شته والی نه شي ردیدای په منځني اندازه معاوضوي افت ښائی د Hypertrophy سبب شي. لاکن د راديوګرافي د کلشي پر مخ د زړه غټوالی نه ښکاره کېږي. د کينې يابنی بطين د هايپرتروفي تشخيص د ECG يا التراسونيك معايناتو پواسطه کېدای شي. د راديوګرافي په واسطه تشخيص نه ټاکل کېږي. دا ځکه چې راديوګرافي د جوفونو غټوالی ښکاره کوي او د هايپرتروپي په هکله معلومات نه شي ورکولای.

د کينې بطين غټوالی په کوچنې کې د چپي خوا انسداد د افت ښکاره کوي لکه د ابهر تنګښت (Fig 5.32) يا د ابهر Coarctation . د چپ بطين راوتلی حالت ښائی په غټانو کې په نورمال حالت دلالت وکړي. لاکن په کوچنيانو کې دا هميشه غير نورماله وتيره ده. د غټ ريبوي شريان يا د چپه ريبوي شريان د لومړي برخې راوتلي حالت د ښي خوا په انسدادي وتيري دلالت کوي لکه د ريبوي دسامي بندښت او وروسته د تضيق څخه پراختيا (Fig 5.33) . که چېرې محيطي اوعيي نورماله ښه ولري نو تنګه شوي برخه په زياته اندازه نه وي.

په هغه ناروغانو کې چې زړونه يې غټ شوي وي او اوعيی په نورمال ډول وي نو دا بدلون په دسامي نيمګړتيا دلالت کوي،

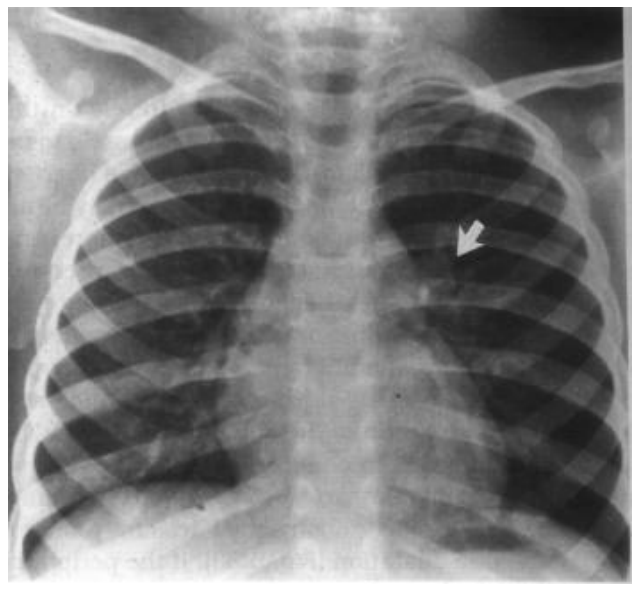

کله چې حجم زيات شي نو د زړه جوفونه اخته کوي او فشار تر هغه وخته نه لوړيږي تر څو چې د زړه عدم کفايه منځ ته نه وي راغلي.
که چېرې په کينه خوا کې پراخيتا موجوده وي نو زياتره د چپ بطين خوا ته

فکر کوو او د ابهر يا مترال د دسام د عدم کفايې څخه منځ ته راځي (Fig 5.34) ، په هغه وخت کې چې د مترال په دسام کې نيمګړتيا موجوده وي، نو په چپ ازين د مايع حجم زياتېږي. کولای شو چې د ساده راديوګرافيو پر مخ دا بدلون په کينه خوا کې ووينو د خلفي قدامي فلم پر مخ ډبل خيال يا Double density کتلای شو. چې د چپ ازين کې په غټ شوي شکل دلالت

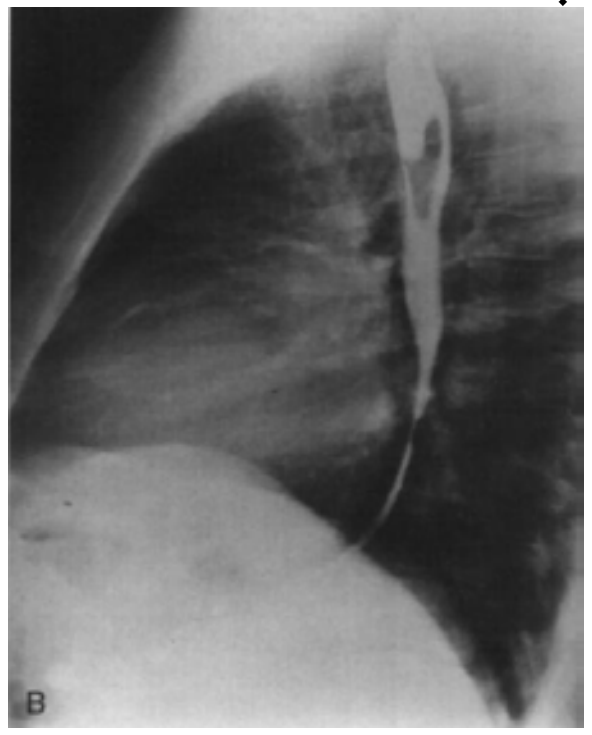

کوي. د Carina زاويه د 75 درجو څخه زياته شوي وي،کله چې مرئ د باريوم سلفيت څخه ډکه شي هم بدلون پکې ښکاره کېږي. په 35. 5 شکل کې ناروغ د مترال په تنګښت او نيمګړتيا اخته دی او دا نښې په کې ځرګندي دي مخکنۍ نښې چې د نورمالو اوعيو لپاره موجودي دي په لاندې ډول خلاصه کوو.

1. Normal vascularity + Normal heart size = Normal or Mild any thing
2. Norml vascularity + Lvc (overall heart siz Normal) = left ventricular obstructive lesin without heart filure
3. Normal vascularity + Prominent main Pulmonary artery = right ventricular obstructive lesion
4. Normal vascularity + big heart = volume overload lesion = volvular insufficieney type

: Shunt vascularity

لکه چې مخکې ترې يادونه وشوه په عمومي توګه دريېوي شريانونو په اندازه کې زياتوالی راځي او سږو کې د کتني وړ وي دا پدې دلالت کوي چې شنټ د چپ څخه ښي خوا ته موجودوي او زيات وظيفوي حالت د Thyrotoxicosis په څېر ليدل کېږي اويا داچې غټه اندازه شرياني وريدي (A-V) فستول موجود وي.

د کوچنيوالی په عمر کې دا ډول منظره د شنټ په پېښو کې ښکاره کېږي. ځيني وخت کېدای شي چې شنټ د چپ ازين دسطحي سره يو ځای‌وي. د چپ ازين غټوالی دا ښکاره کوي چې Septum تړلی دی. پدې حالت کې شنټ ښائی د ابهر دسام په اخرينې برخه کې وي او د بطينی پردې نقصيه (VSD) (Fig 5.36) او يا PDA وي.

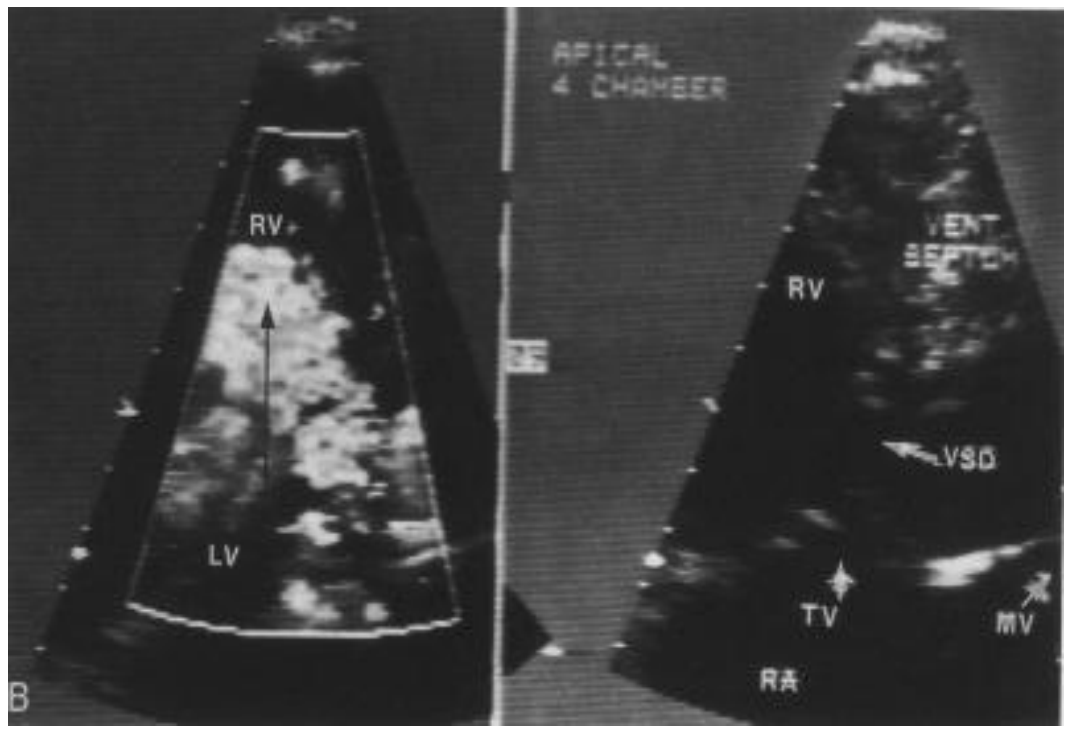


د شنټ اوعيوي حالت بې د ازين د غټيدو څخه په ASD دلالت کوي (see fig 5.32) . پدې وخت کې د وينې جريان په ښي ازين کې زيات وي چې په چپ ازين کې خالص حجم زيات نه وي. په هغه ناروغ کې چې په خالص دول ASD موجوده وي کېدای شي چې د زړه اندازه نورماله يا په منځنی اندازه غټ شوي وي. د شنټ اوعيوي حالت د غټ زړه سره يو ځای وي چې دا په اختلاطي ASD دلالت کوي.

د شنټ اوعيوي نښې په لاندې دول خلاصه کېږي.

1. Shunt vascularity + LAE = shunt distal to AV valves
2. Shunt vascularity + Narmal – sized left Atrium = ASD
3. Shunt vascularity + Normal – sized left atrium + big heart = complicated.

## رييوي وريدي بندښت

## (Pulmonary venous obstruction)

پرمختللي رييوي وريدي انسداد په نوو پيداشوو ماشومانو کې معمولاً په هغه ناروغانو کې پيدا کېږي چې د زړه په سيانوتيك ولادي ناروغتياوو اخته وي، د زړه عدم کفايه ښائی په ځوانو کوچنيانو کې منځ ته راشي او هم ورسره يو ځای په زياته اندازه شرياني وريدي فستول موجود وي. نوې پيدا شوي ماشومان زيات ساعتونه په کړوپ (Recumbent) وضعيت کې تيروي دا ځکه چې وينه په مساوي اندازه په سږو کې خپره شي. د غټانو په شکل کې دا وضعيت نه لېدل کېږي.

د غټانو په PVO دول کې بايد زياته پاملرنه د زړه شکل ته وکړل شي تر څو چې د بندښت سطح وپيژندل شي. که چېرې د زړه اندازه د مثلث په څېر وه نو په چپه خوا کې د راوتلي حالت لرونکي وي او د کينې ازين غټوالی موجود وي. او بندښت به د مترال د دسام په لومړنۍ برخه کې وي. د دې پېښې مهمترين سبب د زړه روماتيك ناورغي ده. دا هم بايد په ياد ولرو چې عدم کفايه په هغه ناروغانو کې هم منځ ته راځي چې دمترال او د ابهر د دسامونو په نيمګړيتا اخته وي. په ناروغانو کې د چپ بطين غټوالی موجود وي. په هغه صورت کې چې په ناروغانو کې د چپ بطين غټوالی موجود وي او د کينې ازين غټوالی موجود نه وي نو دا په دې دلالت کوي چې په کينې بطين باندې لومړنی فشاري حالت موجود دی.

د رييوي وريدي انسداد نښې په لاندې دول خلاصه کېږي:

1. Pvo + LAE = obstruction at or Proximal to the mitral valve (usually rheumatic)
2. PVO + LVC = Primary left ventricular stress (of any cause) with failure.

## سیانوتیك ناروغان یا (CYANOTIC PATIENTS):

په سیانوتیك ناروغانو کې هیڅکله اوعیوي بڼه نوماله نه وي. کېدای شي چې په دواړو خواوو کې کمه وي یا زیاته وي. پدې بحث کې د زړه وصفي ناروغیو ته پاملرنه کېږي، فزیولوژیك بدلونونه د هغه افتونو له کبله ښکاره کېږي چې په وعائی برخه کې یې اغیزه کړیده.

سیانوزس په هغه وخت کې موجود وي چې په اوعیو کې کموالی پیدا شوي وي. په عمومي توګه دا پېښه د پولمونیك د پرمختللي تنګښت له کبله منځ ته راځي، کله چې سیانوز وکتل شي او د اوعیو خیال کم وي نو دا باید وویل شي چې د زړه اندازه نورماله ده او که څنګه. که چېرې د زړه ټوله اندازه نورماله وي نو کېدای شي چې یو خاص یا ځانګړی جوف غټ شوي وي. مهم غیر نومال حالت عبارت د پولمونیك د پرمختللي تضیق ورسره یو ځای VSD (tetralogy of Fallot){fig 5.37} .

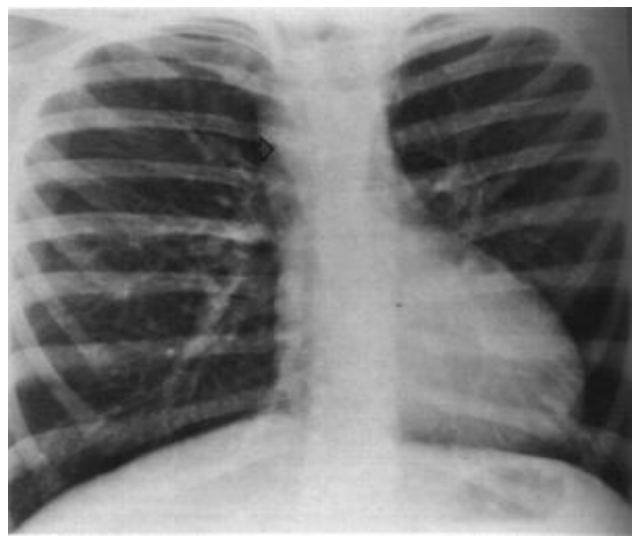

کله چې په ناروغ کې سیانز موجود وي، اوعیی کمي شوي او زړه غټ شوي وي نو دا بدلونونه د زړه په اختلاطي غیر نورمالحالت دلالت کوي.معمولاً د پولمونیك دسام زیات تنګ شوی ډول او د بین البطینی پرده تړلی وي، شنټ ښائی موجود وي چې اکسیجني وینه دوران تهداخلېږ تر څو ژوند وساتي.

که چېرې سیانوزس د اوعیوي شنټ سره یوځای موجود وي نو پدې صورت کې شریاني او وریدي وینه سره یوځای کېږي نو د ابهر وینه کې داکسجن غلظت کم وي. دا پېښه په Persistent truncus arteriosus او د غټو اوعیو په پوره بېځایه موقعیت کې پیداکېږي.

سیانوتیك ناروغ کې چې د PVO پېښه موجوده وي، خاصتاً په نوې پیداشوي ماشوم کې نو عاجلي طبي مرستي ته اړتیا لري. په چټکۍ سره د ناروغ د التراسوند معاینه اجرا او د زړه کتیترایزیشن اجرا شي تر څو د افت په شته والی پوه شو.

سیانوتیك ناروغي په لاندې ډول خلاصه کېږي:

1. Cyanosis + decreased vascularity + normal heart size =severe pulmonic stenosis + VSD (tetralogy of fallot)
2. cyanosis + Decreased vascularity + enlarged heart = sever Pulmonic stenosis + intact ventricular septum.
3. Cyanosis + shunt vescularity = admixture lesion.
4. Cynosis + sever PVO = sever complex abnormality Patient should be rafered for emergency sonogrophy and catheterization.

## د غټو اوعیو او د جوفونو پراختیایا (Chamber and Great vessel enlargement):

په مخکنیو فصلونو کې مو د اوعیو د منظرو، د ولادي او کسبي ناروغیو په اړوند یادونه وکړه اوس دا ضروري ده چې د وصفي د جوف پراختیاو څخه د رادیوګرافي له مخې لنډه یادونه وکړو.
د کیڼ بطین غټوالی د قدامي رادیوګرافي په وسیله ښکاره کېږ چې په چپه خوا کې مخ ښکته پلو د زړه په ذروه کې راوتلي بڼه غوره کوي. د اړخیزي رادیوګرافي د کلیشي پر مخ د چپ بطین غټوالی د ورید اجوف سفلي په خلفي برخه کې د کتني وړ وي. دا حالاتونه په خالصه توګه د کیڼ بطین په غټوالی دلالت کوي چې مخکې ترې یادونه شوي ده (15-26 او Fig 5.28) همدارنګه مو د چپ ازین د غټوالی څخه هم یادونه کړیده (5.35 او Fig 5.27, 5.3.34) د ښي بطین غټوالی که په زیاته اندازه وي د چپ بطین ذروه پورته خوا ته بیځایه کوي او د boot shaped منظره غوره کوي، (see Fig 5.37) . په اړخیزه رادیوګرافي کې د قص خلف ته برخه پراخه ښکاره کېږي.
د ښي ازین غټوالی په ځانګړي ډول نادره پېښه ده. دا معمولاً د ښي بطین او ریېوي شریانو د غټوالی سره یوځای وي، کله چې ښي ازین غټ شي نو د زړه ښي سرحد کې راوتلی حالت د کتني وړ وي، او د زړه منظره د Box په څېر وي، Ebstein-anomaly (Fig 5.38) د لوي ریېوي شریان غټوالی د

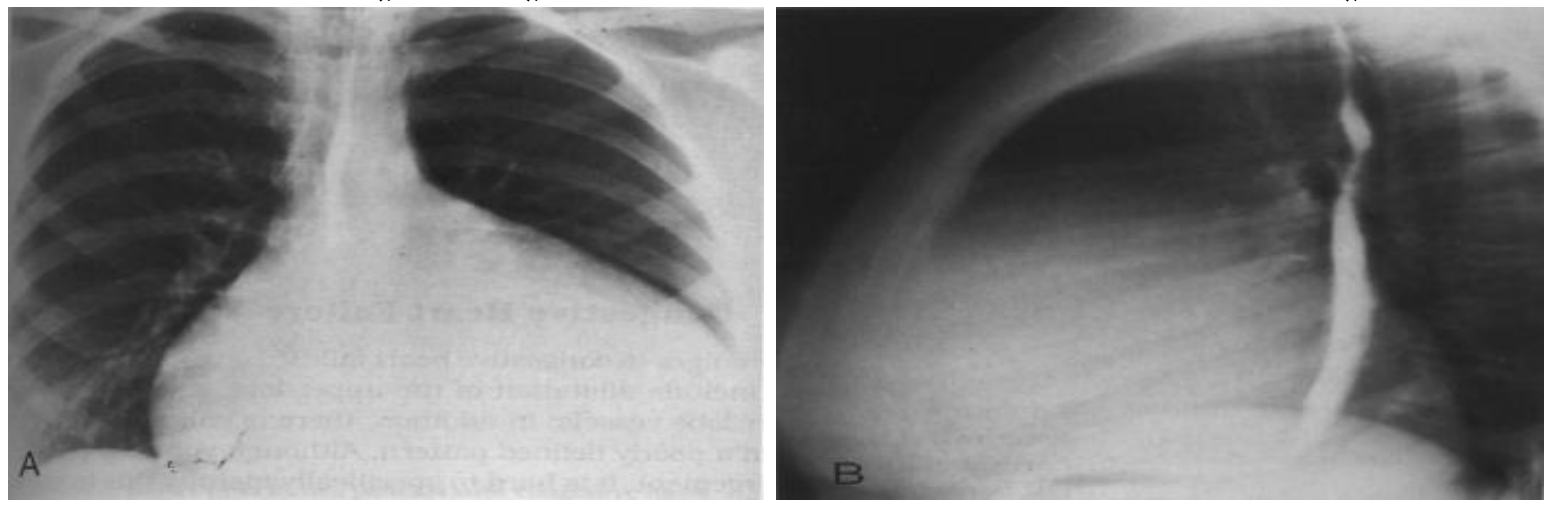

دې شریان په سګمنټ کې د زړه په کینه خوا کې راوتلی حالت ښکاره کوي

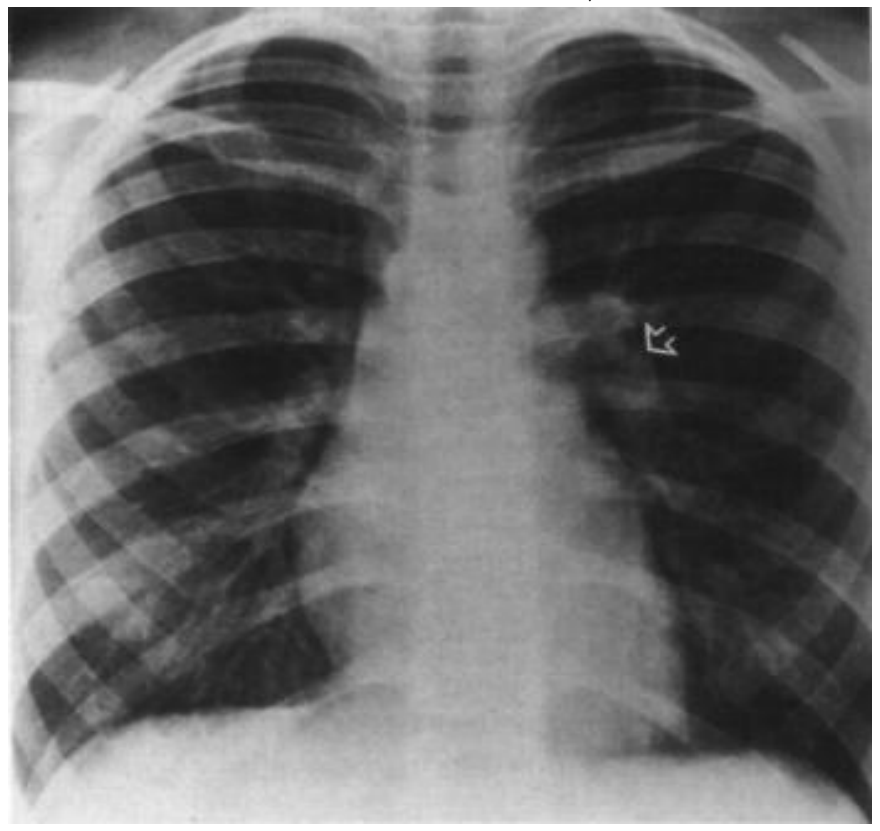

(Fig 5.39) . همدارنګه کېدای شي چې د ښي او چپ لوی ریيوي شریان غټوالی هم ووینو،
د ابهر مختلفي برخې ښائی غټې شي چې په ځانګړو برخو کې کټلای شو او د نازله ابهر په برخه کې معوج حالت د کتني وړ وي

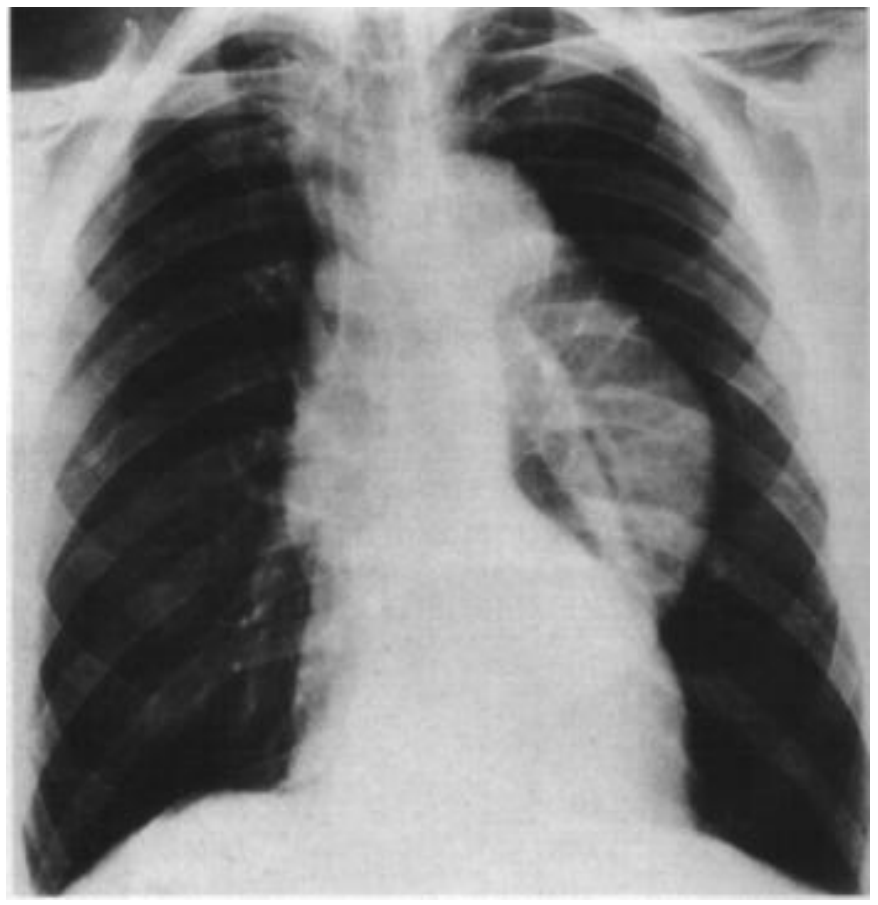

(Fig ، 5.40)

# د زړه احتقاني عدم کفايه

## (Congestive Heart Failure)

د زړه د احتقاني عدم کفايې په هکله مو مخکې يادونه کړيده چې د پورتني فص په اوعيو کې پراخيتا او د ښکتني فص په اوعيو کې تقلصي حالت موجود وي. د زړه اندازه غټه شوي وي چې په ښه توګه د کتني وړ نه وي، همدارنګه کېدای شي چې د چپ بطين په غټوالی شکمن شو. په قلبي عضلاتو کې ضعيفه تقلصي حالت موجود وي.

د زړه د عدم کفائی له کبله په بين الخلالی او بين السنخي برخو کې ازيما منځ ته راځي. بين الخلالي ازيما هغه وخت پيداکېږي چې په کيڼ ازين کې فشار زيات شي او ترانسودات مايع بين الخلالي نسج کې ځای ونيسي. چې په نتيجه کې د بين الفصي پردو د پيړوالي سبب ګرځي د Kerley زيات شمېر ليکي کثافتونه ښکاره کوي او د ليکو په څېر وي

Kerley A.1 ليکي په ټروي برخه کې وي. اوږده او نري کثافتونه څرګند وي.

Kerley B.2 خطونه په غوره توګه د کتني وړ وي. نري، لنډ او په مستعرض ډول دسږو په قاعدو کې ځای نيسي او د حجاب حاجزي زاويو په جنبي برخو کې ښکاري (Fig 5.41) .

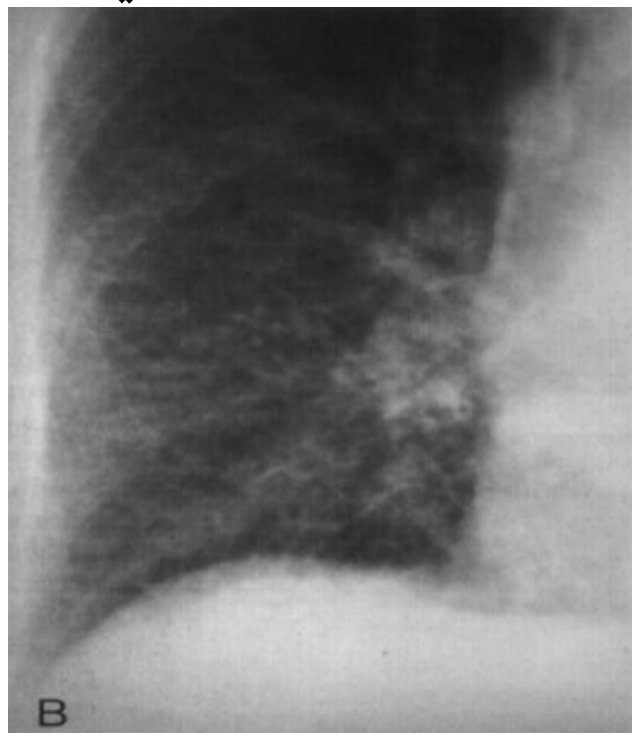

Kerley C.3 د A او B ليکو د يوځای څخه عبارت دي چې د قدامي خلفي کليشي په مخ کتل کيږي او د نريو شبکوي، جال مانند منظري لرونکي وي.

په دې درې واړو ډولونو ليکو کې په بين الفصي برخو کې پيړوالی پيداکېږي او لمفاتيك اوعي پراخه شوي نه وي.

بين السنخي ريوي ازيما د ترانسودات مايع د ځای نيولو څخه عبارت ده چې د سږو په هوائی برخو کې منځ ته راځي چې په نتيجه کې نقطوي کوچني کثافتونه چې په ښه توګه نه ښکاره کېږي د ټروي برخې څخه بهر

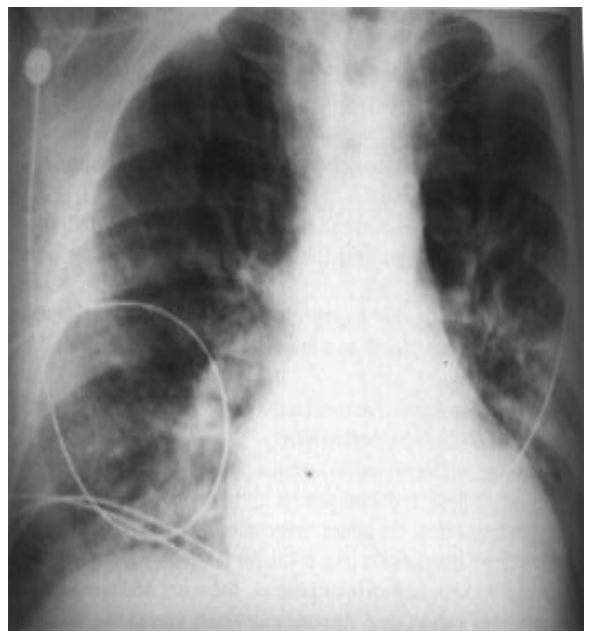

منځ ته راځي، چې ځينې وخت د شب پرك په
څېر منظره غوره كوي (Fig 5.42) ، د دې
منظري سره د هوائی ليكو خيال د كتني وړ
وي. هر كله چې په منځني برخه كې داسې
پېښې منځ ته راشي پيل او له منځه تلل يې
په دراماتيك ډول د كمي مودي په وخت كې
وي، كه چېرې سنخی ازيما منځ ته راغلي
وي او ناروغ د فلم د اخستلو څخه مخكې په يوه طرف پروت وي نو منظره
به يې په غير متناظر ډول وي، دا ډول ازيما ښايې غلطه كړو او په منځنۍ
برخه كې چې كثافت پيداشوي وي نو د نومونيا او هيمورژ سره يې توپير نه
شو كولای، د دې لپاره چې ريبوي منځني ازيما وپيژندل شي نو دا ضروري
ده چې داوعيو خيال او د زړه اندازي ته ډېره پاملرنه وشي او تشخيص په
غور سره وټاكل شي. كېدای شي چې ازيما د نورو سببونو څخه (غير قلبي)
لكه د Herion تسمم، د غير تسممي موادو انشاق، يا ډوبيدو څخه
پيداشوي وي چې پدې حالاتو كې د زړه اندازه په نورمال ډول وي.
د پلورا انصباب يوه غير وصفي پېښه ده چې ښايې هغه ناروغانو كې
وليدل شي چې د زړه په احتقاني عدم كفايې اخته وي. كه چېرې مايع د
فيسور سره ځای نيولای وي نو د كاذب تومور په څېر خيال غوره كوي Fig)
(5.43 . د اړخيزي راديوګرافي په واسطه دا ډول مايع تشخيص كېږي او په
كوږ يا مايل ډول منظره غوره كوي. د غوره تداوي په واسطه دا ډول
كثافتونه له منځه ځي.

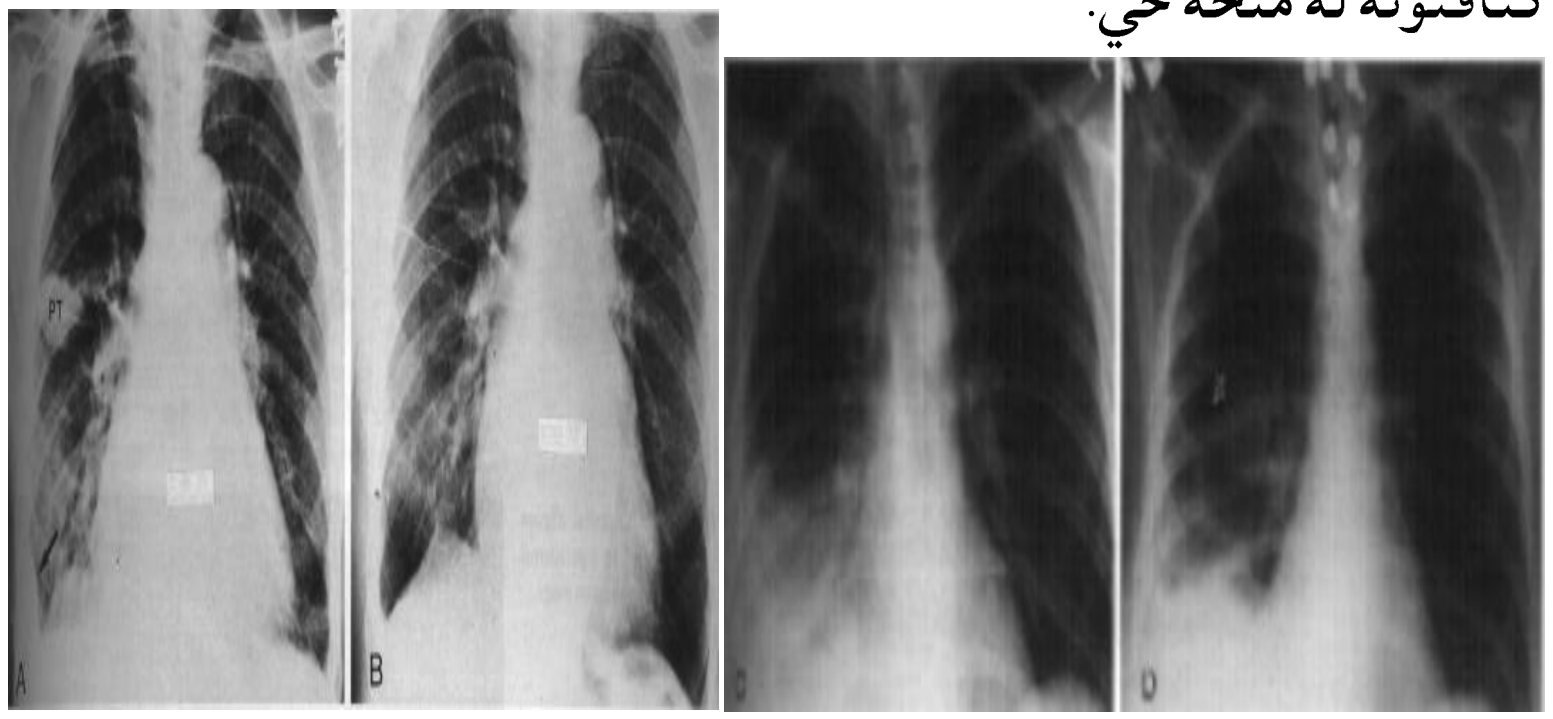

## د پریکارد انصباب یا (Pericardial Effusion) :

هر کله چې په ناروغ کې د کلیشي پر مخ د غټ زړه خیال څرګند شي نو لازمه ده چې د پریکارد د مایع په هکله فکر وشي، تشخیص ښایې د یو یا څو نښو یا تصویرونو د مطالعې څخه وروسته وټاکل شي، په عمومي توګه غټ زړه چې د غیر وصفي منظري لرونکي وي خاصتاً چې د رییوي وریدونو برجسته حالت موجود نه وي نو د پریکارد د انصباب خوا ته فکر کېدای شي.

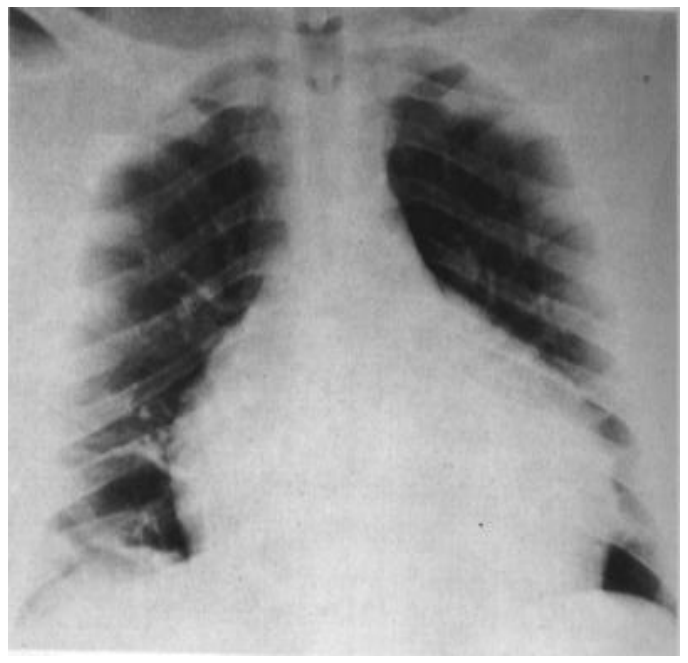

(Fig 5.44) . کله کله د پریکاردیوم خیال په نورمالو ناروغانو کې د کتني وړ وي چې د یوې نري کثیفي لیکي Epicardial او منصفي شحمي لیکو په واسطه جلا شوي وي او په هغه ناروغانو کې چې د پریکارد انصباب موجود وي اندازه کېدای شي.

ایکوکاردیو ګرافي غوره ازموینه ده چې د پریکارد انصباب تشخیص کړي او د ناروغ لپاره هم خطر نلري. دا التراسونیك خیالونو په واسطه د پریکارد او میوکارد سطحي په ډېره ښه توګه ښکاره کېږي اوهغه غیر نورماله مایع

چې د پریکارد په جوف کې راټوله شویده هم د کتني وړ وي (Fig 5.45:see Fig 5.4) .

د فلورسکوپي څخه کله کله د پریکارد د انصباب لپاره کار اخلي لاکن دا میتود ډېر قیمتي دی د زړه د ضربان کمښت په غټ شوي زړه دلالت کوي. لاکن د زړه د احتقاني عدم کفایې په هکله معلومات نه ورکوي. لاکن دا هم وصفي نښه ده ځکه چې د تقلصاتو کموالی په هغه

نارغانو کې هم لیدل کېږي چې په اریتمیا ، په میوکاردیوم کې ندبي نسج او ارتشاحي میوکاردیوم کې هم د زړه ضربان په خفیفه اندازه وي، په هغه صورت کې چې د ایپي کارد څخه لاندې شحمي لیکه کې تحرکیت موجود وي نو دا د غیر متحرکي مایع د تشخیص سره مرسته کوي.
CT هم د پریکارد د مایع په تشخیص کې ارزښت لري. د دې په واسطه هم د مایع کثافت چې د زړه څخه راتاوه شویده ښکاره کېدای شي.

## ترضیض یا (Trauma) :

هغه ناروغان چې د سینې د قوي ټکر یا ترضیض سره مخامخ شي نو کېدای شي چې،په زړه او لویو اوعیو کې یې زخم منځ ته راشي. دا پېښه زیاتره په هغه موټروانانو کې صورت مومي چې ناپوه وي او د ټکر پر وخت کې د اشترنګ په واسطه زخمي کېږي، د رادیوګرافي د کلیشې پر مخ په علوي منصف کې یو خیال موجود وي چې د پښې یا پشمي منظري لرونکی وي،دا وتیره په هغه ناروغانو کې خیال وزکوي چې رادیوګرافي یې د ملاستې په وضعیت کې اجرا شي تر څو د دې غلطې مخنیوی وشي.
همدارنګه ضروري ده چې د کلنیکي کتنې تر څنګ د ابهر خیال ته پاملرنه وشي او د ابهر زخم (Fig 5.40) ولټول شي. د دې لپاره چې په شکمنو جرحو او د لویو اوعیو زخمونو دموادو او په منصف کې هیمورژ تشخیص شي نو د سینې د CT څخه کار اخیستل کېږي

(Fig 5.47) د دې مقصد لپاره د کثیفه موادو څخه هم استفاده کېږي او

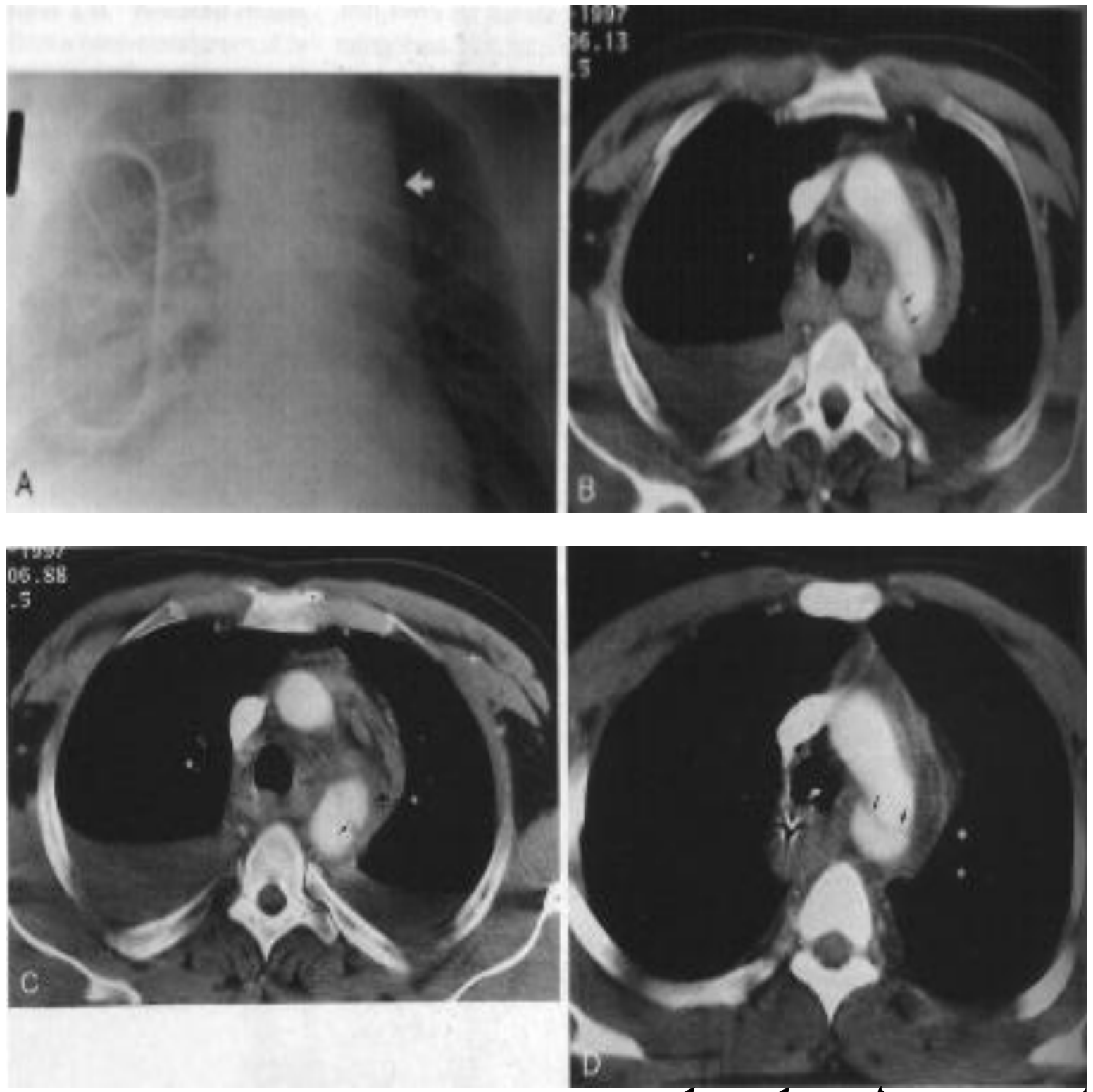


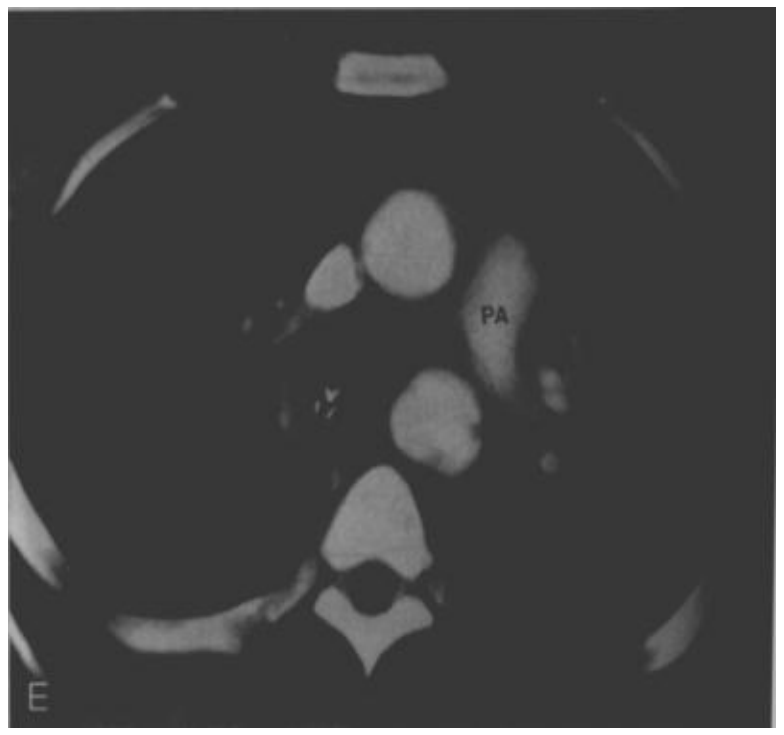


اوس په ډېرو طبي مرکزونو کې مؤلفین د CT استعمال ته ارزښت ورکوي.

## هغه بدلونونه چې وروسته د زړه د جراحي څخه ليدل کېږي يا (changs following cardiac surgery) :

مخکې مو د يو شمېر بدلونونو څخه يادونه وکړه چې درادیوګرافي د کليشې پر مخ وروسته د سينې عملياتو څخه منځ ته راتلل. اوس دا ضروري ده چې د هغه بدلونونو څخه يادونه وکړو چې د زړه د جراحي عملي څخه وروسته د راديوګرافي د پاڼې پر مخ موجود وي.

د ټولو څخه مخکې د اکليلي شريانو د باى پاز (CABQ) جراحي ته پاملرنه کوو چې پدې عمليه کې د مختلفو تخنيکونو څخه کار اخلي اود Saphenous ( ) وريدونه په تنګک شوي يا علقه شوي اکليلي شريانو کې استعمالوي. دا د يووير (wire) په واسطه چې ګنډل شوي وي اوجراحي کليپونه هم ورسره وي په قدامي منصف او يا د زړه د پاسه د کتنې وړ وي (Fig 5.48) ، ځينې جراحان دميتاليك حلقو څخه کار اخلي تر څو چې د ګرافت ځاى په نښه شي. دا د دې لپاره ګټور دى چې په راتلونکي کې د اکليلي شريانو انجيو ګرام ته اسانتيا منځ ته راوړي. دا ځکه چې د ګرافت شوي برخه د فلوروسکوپيك ازموينې په واسطه په اسانى سره کتل کېږي. دنوي عمليي يا کړن لارې څخه اوس کار اخلي تر څو د اکليلي شريان باى پاز جراحي سرته ورسېږي. دا عبارت د Thoracoscope د استعمال څخه دي چې د سينې په جدار کې يو کوچنى ځاى څېرې کېږي (Keyhole procedur) پدې صورت کې غلطونکي وايرونه د قص په برخه کې نه وي، لاکن جراحي کليپونه د راديوګرافي د پاڼې پر مخ په ګرافت شوي برخه کې ښکاره کېږي يو ډېر نوى ميتود چې په کارديالوژي کې ترې

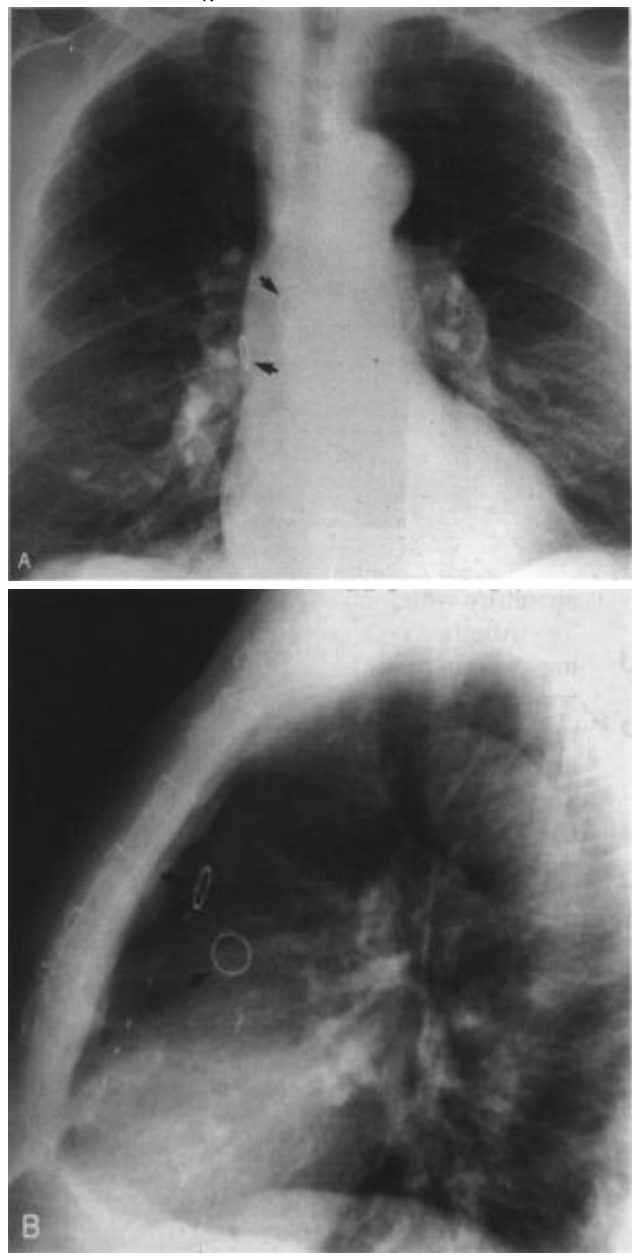

کار اخلي او جراحي عمليه نده  عبارت د د داخل اوعيوي Stents څخه دي چې د راديوګرافي د پاڼې پر مخ د يو تيوب په څېر ښکاري.
بله نوې عمليه يا پروسيچر عبارت دي د Latissismusdorsi عضلي په واسطه د هغه برخې چې مخکې د ميوکار په احتشا اخته شوي وه دپوښ يا پټولو څخه عبارت دی.
چې دا بدلون د راديوګرافي د کليشي پر مخ کثافت ځرګندوي او د چپي يا ښي ابطی برخي څخه د زړه پلو ته غځيدلي وي (Fig 5.49) . په نورمال حالت کې دا خيال نه کتل کېږي.

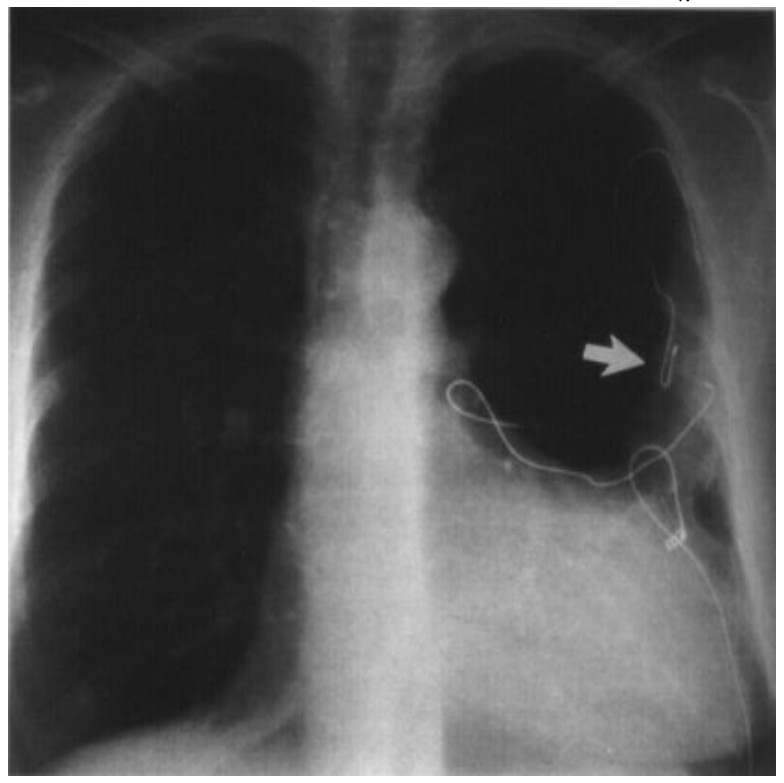

هغه ناروغان چې د زړه په ناروغۍ اخته وي په مختلفو اندازو Pacemakers لري.
(Fig 5.50) د زړه په دننه کې په دوو ډولو دي د يو پول لرونکي وي چې ځانګړي ليډ په ښي بطين کې اينښودل شوي وي او يا bipolar يا د دوو پول لرونکي وي چې يو يې په ښي بطين کې او بل يې د ښي ازين په اکليلي سينوس کې اينښودل شوي وي

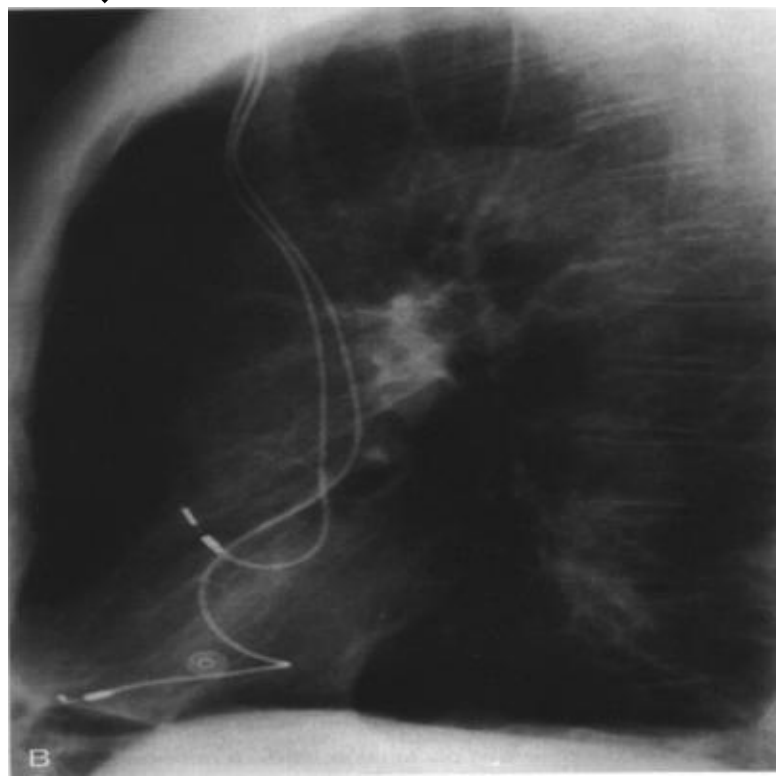

کیدای شي چې په زړه کې اتوماتیك defibrillator موجود وي (AICD)(Fig 5.51) .

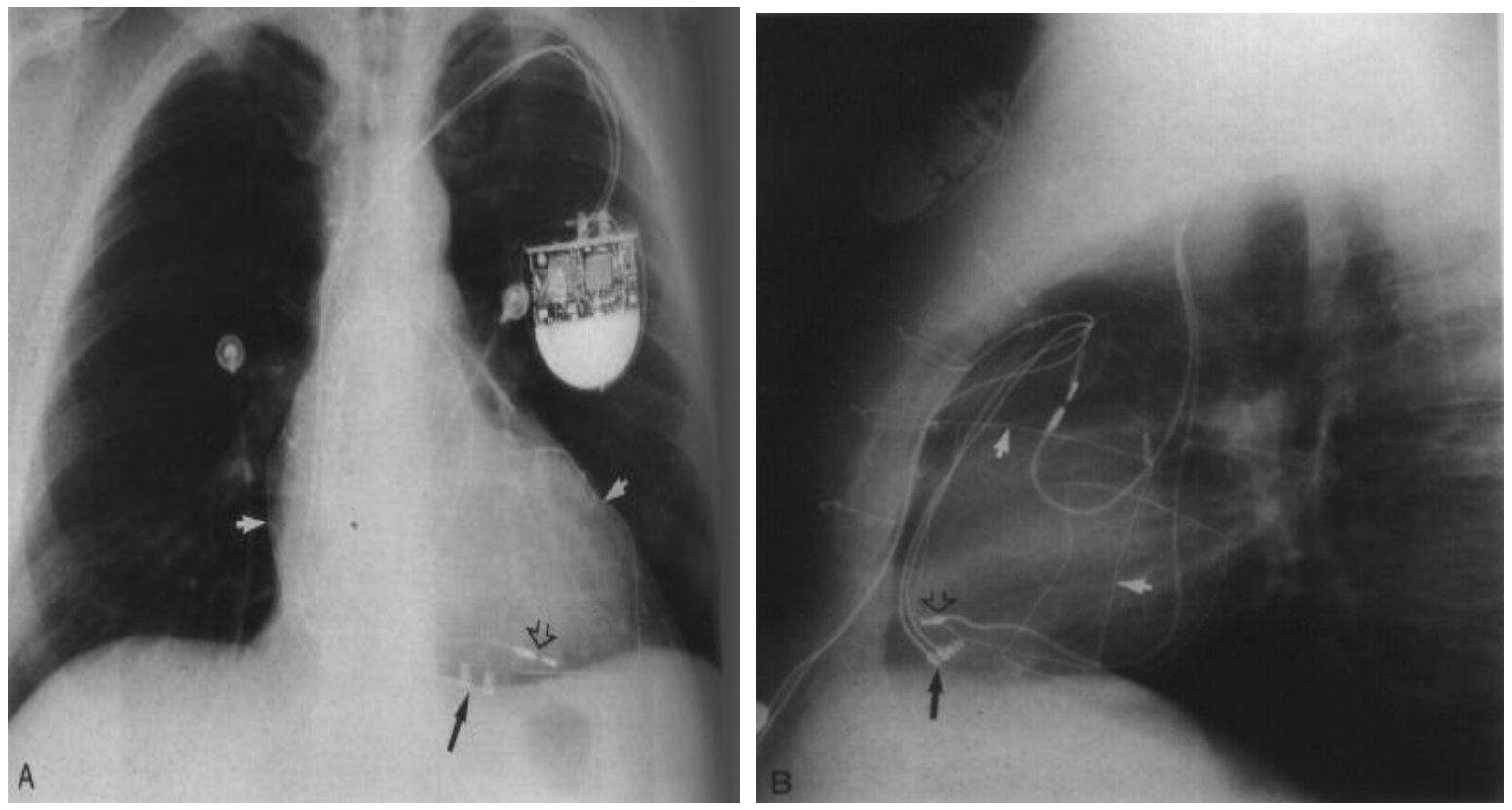

په اوسني وخت کې د زړه Transplantation عملیه منځ ته راغلي ده او ورسته د عملیاتو څخه تظاهرات نه لیدل کیږي.

## په سینه کې د عمر په تېرېدو سره بدلونونه
(changes in theAging):

په نورمال حالت کې دعمر د تېرېدو سره د سینې په رادیوګرافي کې یو شمېر بدلونونه منځ ته راځي چې عبارت دي د زړه د عمودي بڼې غوره کول چې د ځوانۍ څخه تر کهولت پورې وي، په ابهر او رقبي رائسي اوعیو کې معوج حالت، د ابهر په قوس کې کلسفیکشن او کله کله په ساعده ابهر کې د کوږوالی زیاتېدل دا ټول په 5.52 شکل کې ښکاره شویدي.

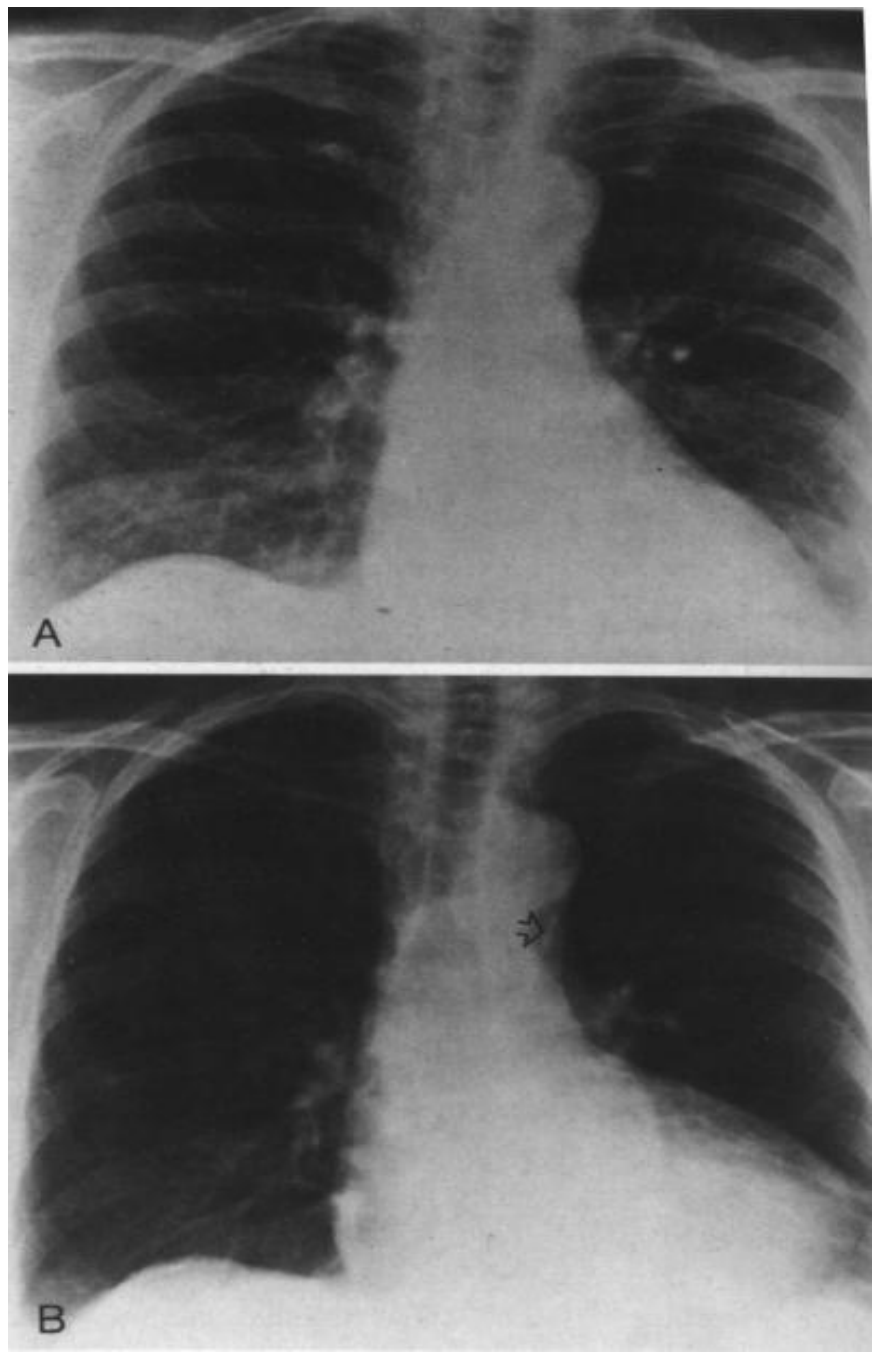


په ډېرو زړو ناروغانو کې په اکلیلي شریانو کې د جنبي رادیوګرافي په واسطه کلسفیکشن لیدل کېږي خاصتاً په هغه ناروغانو کې چې د شکري په ناروغۍ اخته وي. همدارنګه په صدري فقراتو کې استحالوي بدلونونه هم لیدل کېدای شي، هغه ښځې چې د Menopaus مرحلې ته رسیدلي وي په صدري فقراتو کې یې ضعیفوالی پیداکېږي او کله کله د یوې یا زیاتو صدري فقراتو کولاپس منځ ته راځي. همدارنګه په سږو کې هم د عمر د تېرېدو سره بدلونونه پیداکېږي چې عبارت د زیات توراوالی څخه دی چې دې بدلون ته شیخی ایمفزیما هم وایې.
ندبي نښې د هغه انتاني پېښو څخه پیداکېږي چې کلنیکي نښې نه لري او زیاتره په دواړو ذروو کې د کتنې وړ وي.

## کوچني ناروغان یا (Pediatric Patients) :

په کوچنیانو کې د زړه ناروغي زیاتره ولادي بڼه لري، لاکن د زړه روماتیك ناروغي د کسبي ناروغیو په نسبت پدې عمر کې په زیاته اندازه پیداکېږي.

د ریيوي اوعیوي ناروغیو څېړنه په ماشومانو کې مهمه ده او دا باید څرګنده شي چې سیانوتیك وتیره شته او که نه. دسیانوز شته والی په یو شمېر ناروغیو دلالت کوي. او دا هم باید ښکاره شي چې سیانوزس د زیږیدنې په وخت کې (د لویو اوعیو د بیځایه موقعیت له کبله) موجود و او که وروسته منځ ته راغلی دی (Fallot tetralogy) . رادیوګرافیك مطالعه به یې سیانوتیك ناروغ کې ترسره شي.

5.31 شکل کې به د زړه د ولادي ناروغیو د تشخیص په اړوند لاربښونه وشي.

# اووم فصل

## د ګیډې راديوګرافي

## (Abdominal Radiography)

د ګېډې راديوګرافي په هغه ناروغانو کې چې د ګېډې شکمني ناروغتياوي ولري ډېر د اهميت لرونکي ده. د بطني احشاو ترمنځ د کثافت د نشتوالی له کبله د يو شمېر ناروغيو په تشخيص کې ستونزې او مشکلات شته، د دېلپاره چې د ګېډې د ځانګړي او يا زيات شمېر افتونو د تشخيص په هکله معلومات تر لاسه شي نو د سرمايې يا پيسو مصرف ته اړتيا شته تر څو د پتوفزيالوژي په اړوند پوه شو. په ګېډه کې دا ازموينې د نورو برخو په نسبت ارزانه دي.

پدې برخه کې څو مختلف پرنسپونه يا لياري شته تر څو په هغه ناروغ کې چې د ګېډې په شکمنه ناروغۍ اخت وي پوه شو. د هر تصوير يا خيال د مطالعي لپاره موږ بايد د تشخيص امکانات د راديوګرافي د اجرا څخه مخکې ولټوو د مثال په ډول په ناروغانو کې زيات شمېر د ګيډې راديوګرافي هغه وخت اجرا کېږي چې شکمنه وينه د مرۍ د وريسونو او يا د Peptic قرحی له کبله پيدا شوي وي. پدې پېښو کې راديوګرافيك غير نورمال حالت په نادر ډول وي. د اندسکوپيك او کثيفه موادو د ازموينې په واسطه کېداې چې تشخيص وټاکل شي. د ګېډې ساده راديوګرافي د صفرا د کڅوړې، د پښتورګو د تيږو ياډېرو د اپندکس ډبري او ابسو په اړوند معلومات ورکولای شي.

### تخنيکي کتني يا (TECHNICAL CONSIDRATIONS) :

د ګيډې راديوګرافيك ازموينه او د هغې ډول په هر ناورغ کې په ځانګړي توګه اجرا کېږي د مثال په ډول که چېرې د عمليات په وخت کې دګاز يوه ټوټه سهواً په ګېډه کې پاتې شوي وي نو د هغې لپاره د ملاستي په وضعيت کې يو فلم اخستل کېږي همدارنګه د ساده فلم څخه د ګېډې په اجنبي اجسامو، داخلي کلسفيکشنونو او داسې نورو کې کار اخلي.

په ستېنډورډ ډول د ګېډې راديوګرافي يا "KUB" (هغه فلم چې پښتورګې، حالبونه او مثانه ښکاره کوي) د ملاستي په وضعيت کې اجرا کوي. په

همدې شان دې منظري ته د اوار پیشقاب (Flat plate) اصطلاح هم استعمالوي.

زیاتره وخت په هغه ناروغانو کې چې د ګېډې په شکمنو ناروغیواخته وي د ولاړې په وضعیت کې فلم اخیستل کېږي دا منظره د دو مقصدونو لپاره استعمالیږي لومړی دا چې د پریتوان په کڅوړه کې د ازادي هوا خیال څرګند کړي او دویم دا چې په کولمو کې د ګاز او هوا سویه معلومه کړي،کېدای شي چې دا ډول ازموینه د ولاړې اویا ناستې په وضعیت کې هم اجرا کړو: کولای شوي چې د افقي ډول شعاع څخه هم کار واخلو دا ډول عملیه هغه وخت اجرا کوو چې ناروغ کیناستلای او دریدلای نه شي.

افقي ډول شعاع پدې دول تطبیق کېږي چې ناروغ په چپه اړخیزه دملاستې په وضعیت کې وي (کینه خوا یې ښکته اوښې خوا پورته). د دې ډول ازموینې څخه خاصتاً په هغه وخت کې کار اخیستل کېږي چې ناروغ کې پرمختللی دول ناروغي موجوده وي او د پریتوان په کڅوړه کې د هوا په شته والی شك پیدا شي وي. داډېره ضروري ده چې ناروغ د څو دقیقو لپاره په کینې طرف څملول شي تر څو چې ټوله ازاده هوا د ینې برخې ته ځان ورسوي، کیدای چې پدې وضعیت کې د کولمو د هوا او مایع سویه هم وکتل شي. په ( 1. 7) شکل کې په هغه ناروغ کې د پریتوان په برخه کې هوا ښکاره کېږي چې د ملاستې په حالت کې په چپ اړخیز ډول پروت وي.

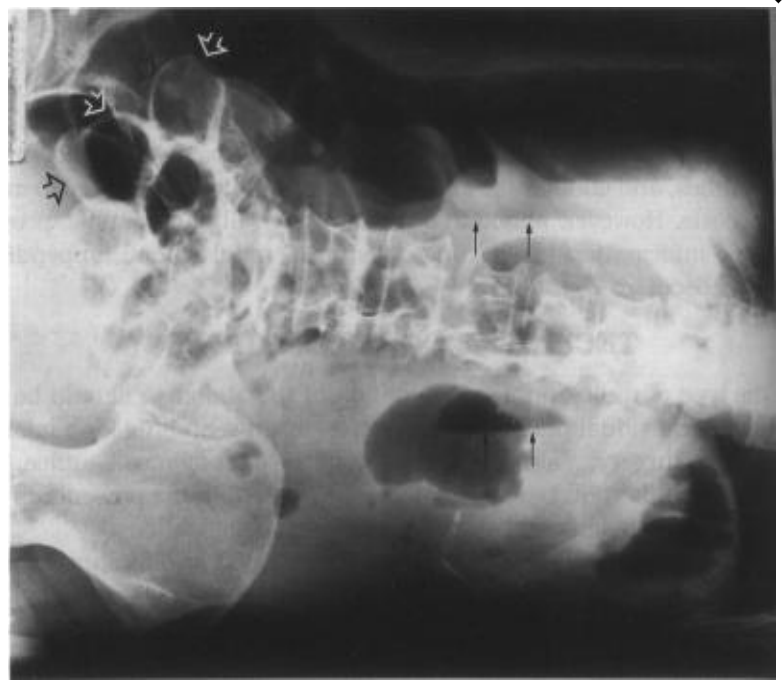

هغه ناروغان چې د ګېډې په حادو ناروغیو اخته وي زیاتره په روغتون کې بستر کېږي. نود دې لپاره ضروري ده چې د سینې رادیوګرافي په PA وضعیت کې اجرا شي. چې پدې حالت کې دحجاب حاجز لاندې د ازادې هوا خیال د کتنې وړ وي او ناروغ باید د ولاړې په وضعیت کې وي.

دهرې راديوګرافي په مطالعه کې د ټولو څخه لومړی دا ضروري ده چې د فلم کيفيت ولټول شي هغه فلم چې ډېر روښانه وي او يا ډېر تور وي تشخيصي ارزښت يې کم وي. خوځېدل يا حرکت د رخوه اقسامو تصويرونه له منځه وړي او په کولمو کې د ګاز حدود ، او د کلسفيکشنونو او داسې نورو خيال ښه څرګند نه وي. د يوه قانون په توګه قبوله شويده چې Portable راديوګرافي په هغه پېښنو کې چې د ګېډې په دننه کې غير نورمال حالت موجود وي ډېره مرسته کولای شي. د ګېډې CT د ګېډې د دننيو برخو د ناروغيو د تشخيص لپاره ډېره غوره ازموينه ده. د Spiral ډول CT تخنيك ډېر په زړه پورې دي ځکه چې دا ډول ازموينه په ډېرې چټکۍ سره سرته رسېږي، لکه چې مخکې يادونه وشوه چې د ګېډې د دننيو غړيو توپير په ښه توګه د راديوګرافي له مخې کېدای نه شي نو د دې مقصد لپاره CT scan غوره لياره ده چې د مختلفو غړيو کثافتونه سره توپير کوي او ښه نتيجه ترې په لاس راځي. د دې تخنيك په واسطه کولای شو چې هر غړی او د هغې غير نورمال حالات وپيژنو. پدې صورت کې د ګېډې دراديوګرافي د تشخيص څخه صرف نظر کېږي (7.3 او

(Figs 7.2) په پای کې بايد ووايو چې الټراسونو ګرافي د ګېډې د ناروغيو په تشخيص کې ډېره مهمه دنده لري. ډېر ارزښت يې د کټلو او د ابهر په انيوريزمونو

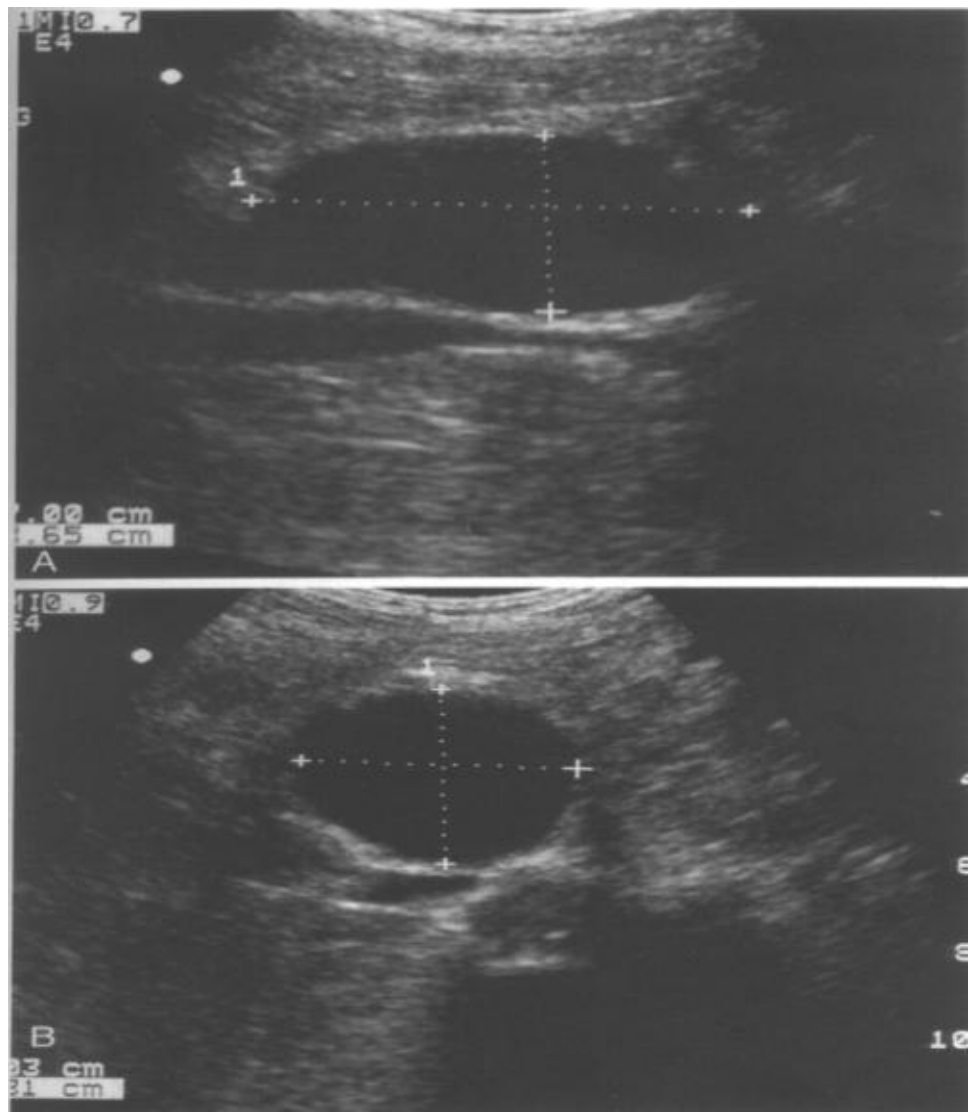


(Fig 7.4) ، د صفراوي ليارو او پښتورګو په ناروغيو کې دي.

## اناتوميك كتني يا (ANATOMIC CONSIDRATIONS):

په4 .7 شكل كې د يوې ځوانې نجلۍ د ګېډې نورماله راديوګرافي ښكاره كېږي چې د ملاستې په وضعيت كې اجرا شويده. د ګېډې د ګاز منظره نورماله بڼه لري، په كمه اندازه ګاز په معده، د وړو كولمو په يوه برخه او كولون كې ښكاره كېږي. د دې لوپونو جدارونه هم نورمال وي. په مخاطي غشا كې پيړوالى هم نه ليدل كېږي، په وړو كولمو كې نورماله التوات او د كولون Haustra د 3mm څخه زيات پيړوالى نه لري هوا ورسره ليدل كېږي.
د دې لوپونو حقيقي اناتومي د مخاطي منظرې په واسطه په (Fig 7.6) كې ښودل شويده.
د ګېډې په ټولو راديوګرافيو كې د پښتورګو، توري، ينې او د psoas د عضلې خيالونه بايد ولټول شي

(See Fig 7.5) ، دا ټول غړي د کتنې وړ دي دا ځکه چې په کمه اندازه

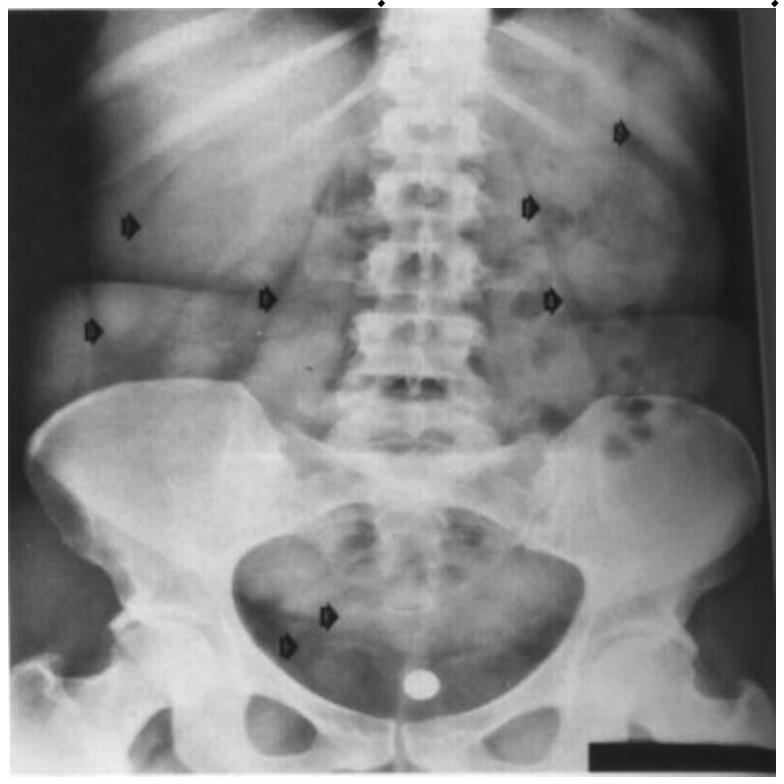

محيطي برخو کې د شحمي طبقو لرونکي دي. د ينې اوتوري اندازو په هکله بايد ووايو چې د دې غړيو خلفي برخې د کتنې وړ دي دا ځکه چې ددوی سره جوخت يا نژدې د پريتوان څخه بهر شحمي طبقه ځای لري.

د شحمي ليکويوه د ګېډې په اړخيزو برخوکې د ساعده او نازله کولون په جدارونو کې ځای‌لري چې د دې ليکود شته والی له کبله پوستکی رخوه اقسام د ګېډې د جوف څخه جلا کېږي دا ليکې زياتره وخت په التهابي وتيرو کې له منځه ځي (د اپندکس التهاب، پريتونايتيس اوداسې نور).

په نورمالو پېښو کې د ګاز منظري په څو د قيقو کې بدلون مومي او دا د هغه فلمونو پر مخ کتلای شو چې کله اجرا شي. دا وتيره نورمال پرستالتيك فعاليت ښکاره کوي. د دې فعاليت نشتوالی که په کولمو کې څرګند شو نو دا په مطلق ډول د امعاوو په احتشا دلالت کوي. د ګېډې په راديوګرافي کې د عضمي ساختمانو خيال هم ښکاره کېږي چې دا عبارت دي له ښکتني صدري، قطني او عجزي فقراتو څخه او هم کېدای شي چې ښکتنې پښتۍ، حوصله او د حرقفي فخذی مفصلونه ووينو. کېدای شي چې په زړو خلکو کې استحالوي بدلونونه هم څرګند شي په پای کې ويلای شو چې د ګيډې په راديوګرافي کې د سږو د ښکتنيو فصونو خيال هم ښکاره کېدلای شي دا د نومونيا لپاره غير معمول ندي چې په ښکتنيو فصونو کې پيدا شوي وي

(Fig 7.7) او د حاد بطن دردونه ورسره موجود وي خاصتاً په کوچنيانو کې برسيره پر دېتومورونه هم کېداى شي چې د ګېډې درادیوګرافي په واسطه ښکاره شي

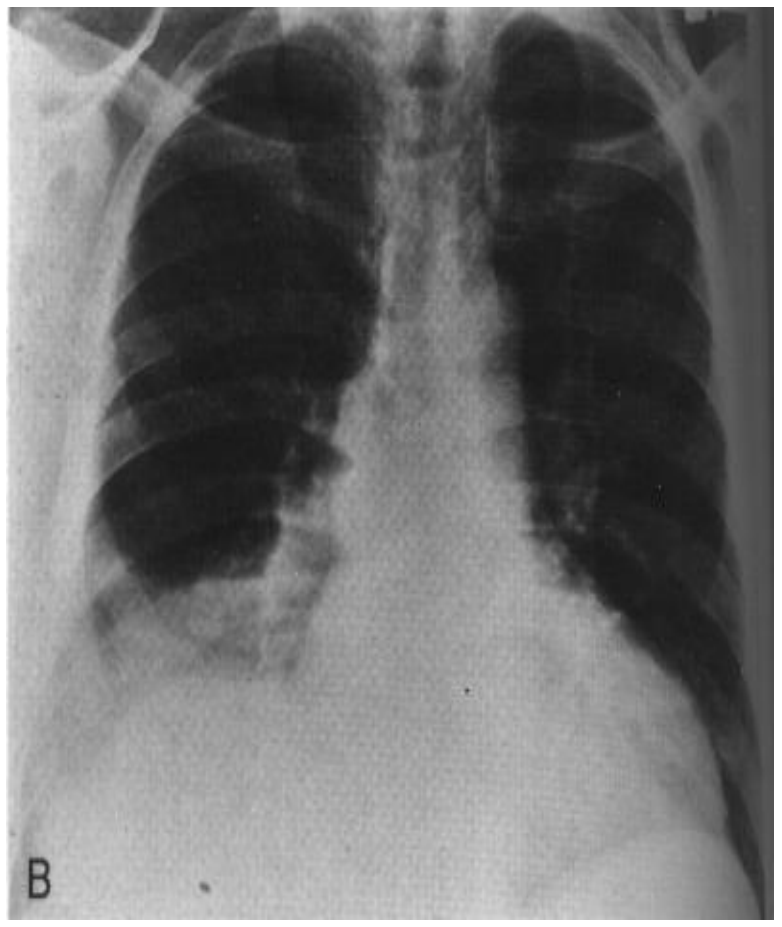


(Fig 7.8) .

## پتالوژيك كتنې يا (PATHOLOGIC CONSIDRATIONS) :

د ګېډې په ساده راديوګرافي کې د پتالوژيك بدلونونو څخه په لاندې ډول يادونه کوو:

1 ـ غير نومال ګاز او د مخاطي غشا منظره.

2 ـ د رخوه اقسامو په خيال کې غير نورمال حالتونه

3 ـ غير نورمال کلسفيکشنونه.

4 ـ غير نوماله مايع Ascites .

5 ـ د هډوکې او مفصل غير نورمال حالتونه.

6 ـ وروسته د عملياتو څخه بدلونونه.

# غیر نورمال ګاز او د مخاطي غشا منظري یا
# (Abnormal Gas and Mucosal Patterns)

## د لومن دننه هوا یا (Intraluminal Gas) :

کېدای شي چې د رادیوګرافي د پاڼې پر مخ د لومن په دننه او بهر کې د هوا خیال ښکاره شي هغه غیر نورمال حالت چې د لومن د دننی هوا په واسطه پیداکېږي عبارت د کولمي د یوه او یا زیاتو لوپونو د پراختیا څخه دي، کېدای شي چې د هوا اومایع سویه هم موجوده وي (Fig 7.9) . همدارنګه په مخاطي غشا کې پیړوالی هم پیداکېدای شي (Fig 7.10) .

د لومن دننه هوا که چېرې د غایطه موادو سره یوځای شوي وي نو د پوکانیو په څېر منظره غوره کوي خاصتاً په کولون کې ـ په نو پیداشوو ماشومانو او کوچنیانو کې دا د "کاهل غایطي منظره" هیڅکله نورماله وتیره نه ده نو د دې لپاره ضروري ده چې د غیر نورمال حالت منبع ولټول شي څنګه پوهېدای شو چې دکولمو یو یا څو لوپونه پراخه شویدي؟ پدې اړوند صحیح

ځوابونه نشته او نه د شمېرنې کوم حد څرګند دی لاکن څو لیارې یا
اصولونه شته چې د دې مقصد سره مرسته کوي ( 1) په وړو کولمو او یا
کولون کې یو ځانګړې لوپ د هوا په واسطه سره زیات پړسیدلی وي چې د
پرله پسې رادیوګرافیو په واسطه ښکاره کیږي او په نورو برخو کې داسې
خیال د کتنې وړ نه وي او موضعي پراختیا ښکاره کوي. ( 2) د هوا په
واسطه په وړو کولمو او یا کولون کې یو زیات شمېر لوپونه پړسیدلې وي
چې د ګېډې پړسوب یې منځ ته راوړی وې او د هوا د کڅوړې منظره یې
غوره کړې وي. چې دا پېښه زیاتره وخت په ایلیوس (ileus) او یا بندښت
کې پیدا کېږي. په ډېرو پېښو کې تاسو د خپل قضاوت او تجربې څخه کار
اخیستلای شئ تر څو چې د کولمو د پراختیا په اړوند پریکړه وکړې. په هغه
وخت کې چې د شك سره مخامخ شو نو باید د رادیولوجیست نظر ترلاسه
کړو.
پراخه شوي او یا اوږدې شوې کولمې ښایې په مختلفو پېښو کې منځ ته
راشي. چې زیاتره واقعات یې په غیر حرکي ileus ډول کې لیدل کېږي. چې
پرستالتیك یې په زیاته اندازه کم شوي وي. په وصفي ډول د هوا منظره په
وړو کولمو او یا کولون کې د منځني اندازې ستاز (stasis) په ډول وي په
زړه پورې دا ده چې پدېناروغانو کې ښایې د هوا او مایع خیالونه هم وکتل
شي دا پېښه په غټو او وړو کولمو کې پیدکېدای شي چې دې ته یې موازنه
یې (Blance) اصطلاح ورکړې (کله کله په خپاره ډول) منظره ښکاره کوي.
دا منظره زیاتره وخت په هغه ناروغانو کې منځ ته راځي چې په ترضیض
اخته شوي وي (جراحي عملیه)، په پریتونایتیس اخته وي، ځینې دواګانې
استعمال کړې وي اویا په احتشا اخته شوي وي. همدارنګه کېدای شي چې
په هغه ناروغانو کې ولیدل شې چې په مزمنې

ناروغۍ اخته وي. او پا په بسترو پرتو ناورغانو کې منځ ته راځي، په موضعي توګه د ایلیوس پیښه چې په پرله پسې ډول څرګنده شي دمجاوري برخې د التهابي وتیري له کبله پیداکېږي. دا چې د پانقراص په التهاب 7.12)

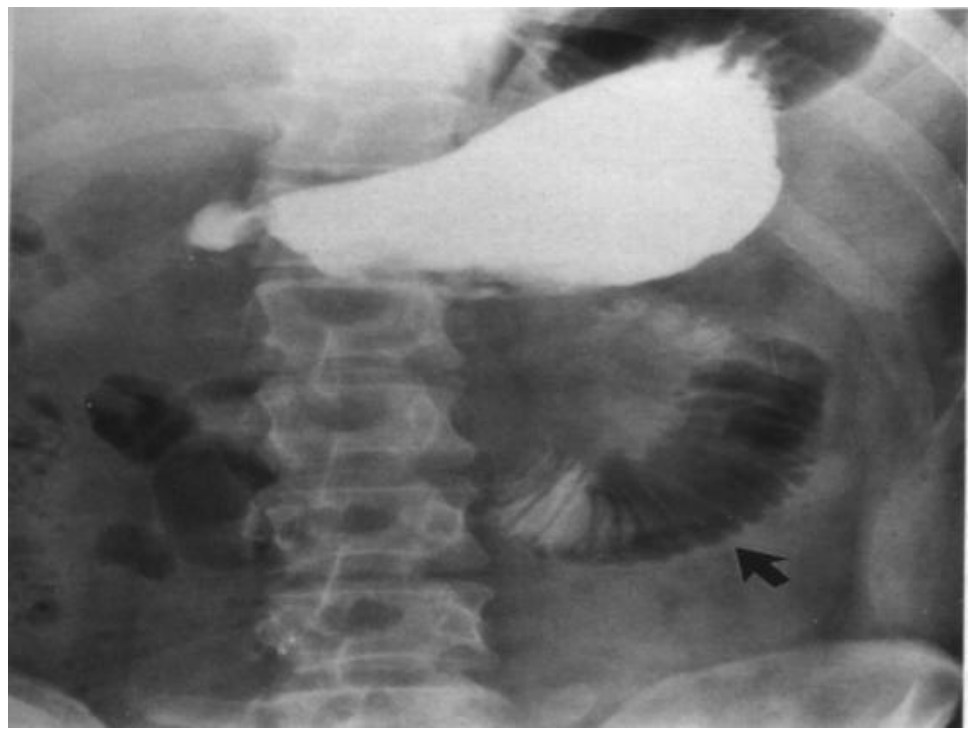

او د اپندکس په حاد التهاب کې منځ ته راځي. چې دې (Figs 7.11 حالت ته Sentinel loop وایې.

په هغه وخت کې چې کولمې پړسیدلي وي او د هوا او د مایع سویې په مختلفو برخو کې ښکاره شي نو دا بدلونونه میخانیکي انسداد دلالت کوي (Fig 7.9) . پراخه شوي لوپونه په وصفي توګه د انسداد په لومړنۍ برخه کې د ابشار یا غونج شوي منظري په ډول ښکاري او د ګېډې په اخیري برخه کې هوا موجوده نه وي.

ګاز شته والی زیاتره په رکتوم کې د کولون په انسدادي وتیري دلالت نه کوي کېدای شي چې د دې برخې د ګاز شته والی د مقعد د لیارې د ګوتي په واسطه، Colonoscopy ، د رکتوم د حرارت د ټاکلو او اینمیا په واسطه تشخیص کړو.

د انسداد په لومړني وخت کې ښایې،وصفي منظره ښکاره نه شي لاکن د پرله پسې ازموینو په وسیله کېدای شي چې عروي یا لوپونه څرګند کړو.

د میخانیکي انسداد اسباب په مختلفو ډولو دي. چې دا د غټانو او کوچنیانو پورې اړه لري. په غټانو کې زیاتره سببونه د التصاقاتو (Fig 7.13) ، چوره (hernia) ، تومور او تغلف یا Volvulus (Fig 7.14) څخه

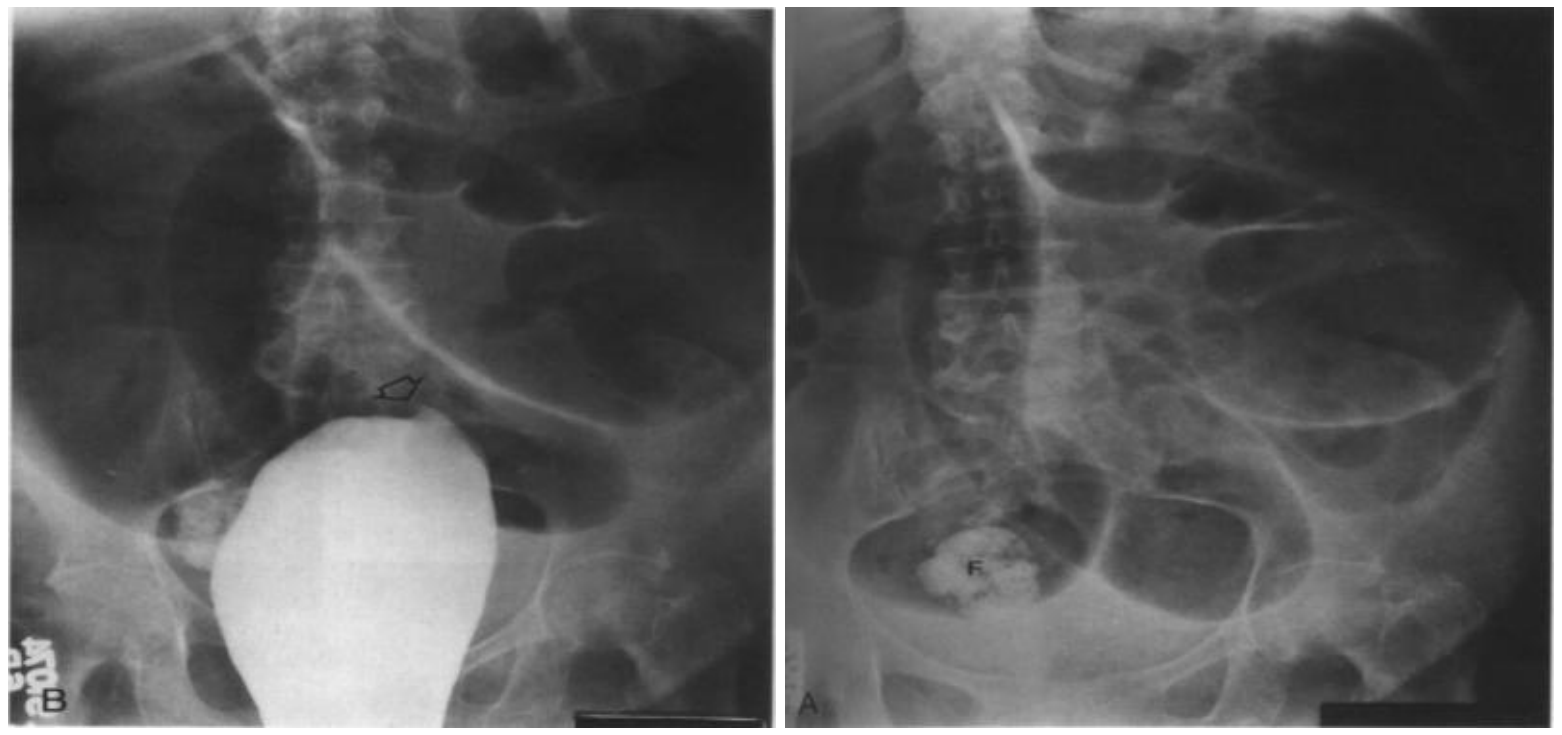

دي. په ماشومانو او کوچنیانو کې Intussuseqotion (Fig 7.15) د انسداد سبب ګڼل

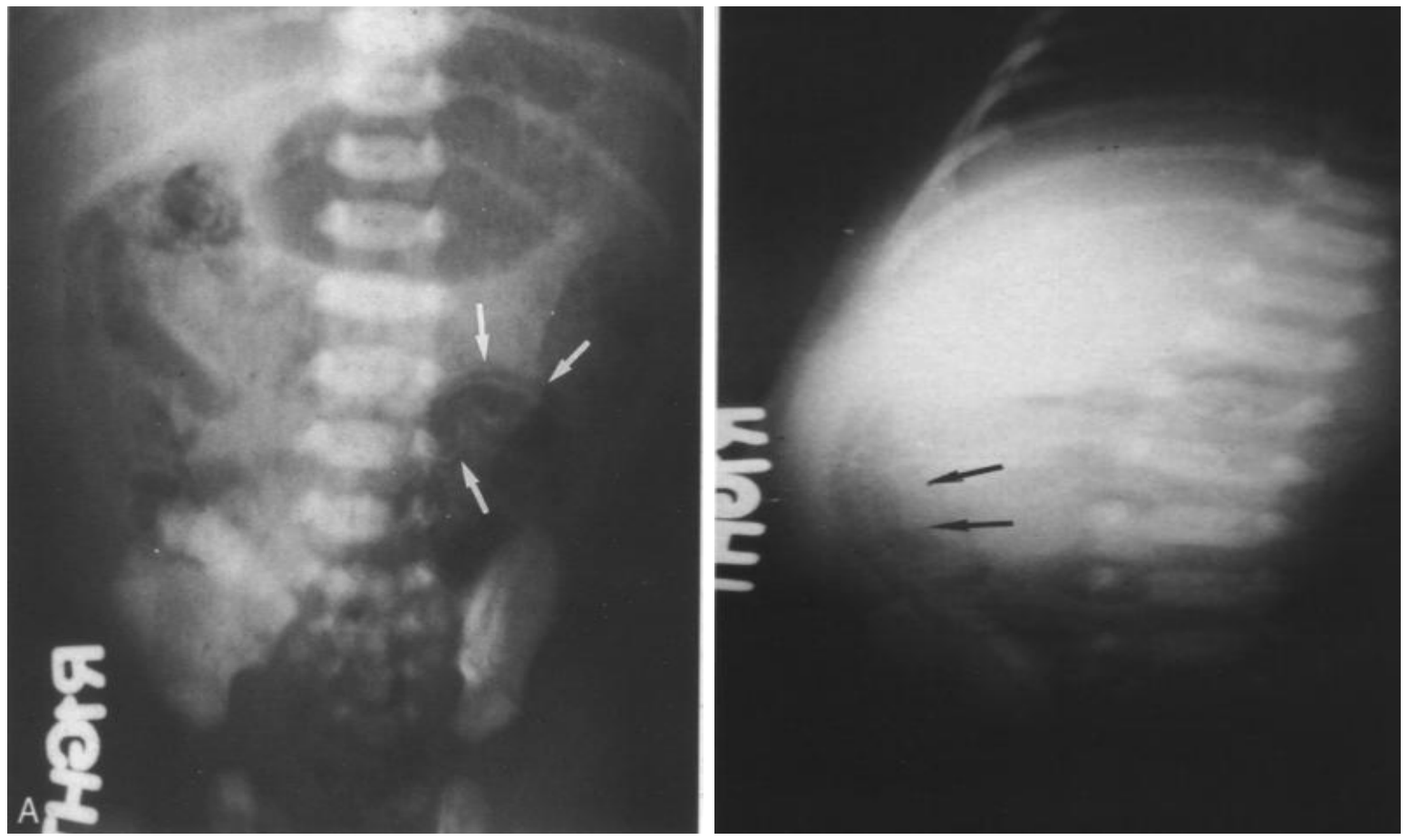

شویدی. په نوې پیداشوي ماشومانو او کوچنیانو کې د دودینوم atresia

(Fig 7.16) ښايې شکمنه وي. هر يو د دې حالاتو څخه چې موجود وي وصفي نښې لري او کېداى شي چې تشخيص وټاکل شي.

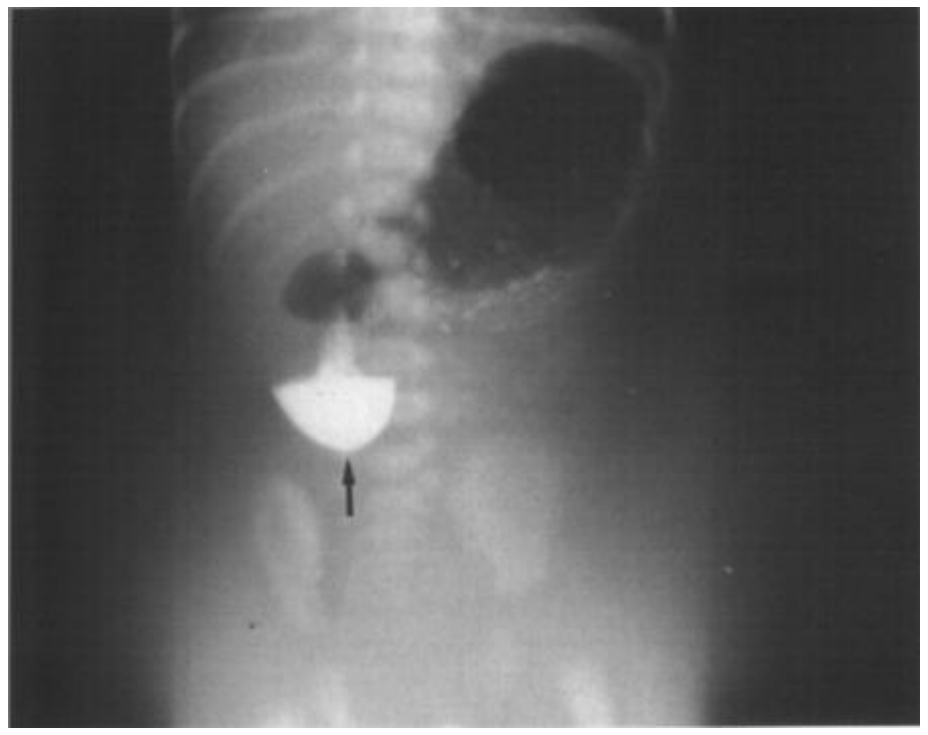

Intussuseption هغه پېښنه ده چې د کولمي يوه برخه يا سګمنټ په نږدي اخريني سګمنټ کې ننوځي، دا د ميخانيکي انسداد سبب ګرځي او که چېرې درملنه اجرا نه شي دا سکيميا وتيره منځ ته راوړي. د Intussusceptic 90% پېښې په Ileocolic برخه کې کتل کېږي.

د راديوګرافي د کليشي پر مخ د کتلې په څېر، او په کتله کې د سپر يا توري په شان تور خيالونه چې د هلال يا د تورو ليکو په شکل په کولمه کې ليدل کېږي (Fig 7.15)، په کولمو کې د atresia زياتي پېښې د اثنا عشر په برخه کې پيدا کېږي او په دوو ډولو ده چې عبارت د غشايې يا membranous او تضيقي څخه دي. د راديوګرافي د کليشي پر مخ په معده او د اثنا عشر کې د ګاز له کبله پراختيا موجوده وي او په اخري برخه کې ګاز موجود نه وي، د ډبلي پوکانې په څير منظره ښکاره کوي (see Fig 7.16) .

لکه چې مخکې يادونه وشوه د پرستالتيك فعاليت په واسطه په هغه ناروغ کې چې د کولمو انسداد په کې موجود وي د لوپونو په منځ کې د ګاز بدلون ليدل کېږي چې دا بدلون د پرله پسي راديوګرافيو په واسطه ليدل کېداى شي. يوه ټکي ته ډېره پاملرنه ضروري ده هغه دا چې کولمي د پرله پسي راديوګرافيو پر مخ خپل شکل او بڼې ته بدلون ورکوي او که چېرې د بدلون وتيره له منځه تللي وه نو دا د مړو کولمو لپاره وصفي نښه ده چې د اسکيميا ناروغيو له سببه پيداکېږي.

مقبني فتق په زياته اندازه په غټانو کې منځ ته راځي او کله کله په کوچنيانو کې هم پيدا کېدای شي. دا د Scrotum په برخه کې په زياته اندازه غټوالی منځ ته راوړي چې د کولمو زياتي عروي په کې موجودي وي (Fig 7.17) .

د فتق فشار ښايې د انسداد سبب شي.

د ګېډې راديوګرافي په زياته اندازه د انسداد په شته والی او نشتوالی په اړوند لارښونه کوي په هغه وخت کې چې انسداد په لومړنۍ مرحله کې وي او راديوګرافي واخيستل شي نو نښې يې د انسداد لپاره مثبتي نه وي دې حالت ته د ګېډې د ګاز غير وصفي منظره وايي. پدې اساس به د راديوګرافي د پاڼې پر مخ مشکوک اوسو. Maglinte پدې اړوند څلور ډوله منظرو څخه يادونه کړيده:

(a) نورمال ډول چې پدې کې په وړو کولمو کې ګاز موجود نه وي او که چېرې موجود وي نو قطر يې د 2،5 سانتي مترو څخه کم وي.

( b ) په منځني اندازه د غايطه موادو ستاز يا ځنډ چې په متعدد ځايونو کې کمه اندازه پراختيا موجوده وي (3cm څخه تر 2,5) ښايې په لوپونو کې د درې او يا له دې څخه په زياتو برخو کې د هوا اومايع سطحي ښکاره شي.

(c) احتمالاً د انسداد منظره موجوده وي. په غير مبهم ډول پراختيا ليدل کېږي چې دا د ګاز او يا مايع په واسطه د امعاوو په لوپونو کې پيداشوي وي. په متعدد ډول د ګاز او مايع سطحي موجودي وي. لاکن د انسداد تشخيص په ډېر ځېر او غور سره سرته رسېږي.

(d) په مطلق ډول د انسداد منظره موجوده وي او تشخيص په ښکاره توګه کېدای شي او پدې پوهېدلای شو چې انسداد په وړو کولمو کې منځ ته

راغلی دی. په غیر متناسب ډول د ګاز پراختیا په وړو کولمو کې موجوده
وي چې د کولون سره نسبت یا ارتباط لري.

## مخاطي منظرې یا (MUCOSAL PATTERNS) :

په کولمو کې د رخوه اقسامو، مخاطي غشا او هوا تر منځ طبعي توپیر
موجود وي د کولمو پیړ شوی جدار غیر نورمال حالت باندې دلالت کوي.د
وړو کولمو او کولون مخاطي غشا کې پیړوالی موجود وي او التوات یې
پټ کړي وي اود کولون هوسترا د 3mm څخه زیاته پیړه وي، که چېرې
کولمې د هوا په واسطه پراخه شوې وي، حقیقي پړسیدلی حالت په جدار
کې د کتنې وړ وي چې دا د هوا په واسطه په یوه خوا کې پیژندل کېږي. او
په بل اړخ کې د رخوه اقسامو کثافت زیات شوې وي. (See Fig 7.10) ،
په کولمو کې ازیما د پروتین د کموالی او د امتصاص دخرابوالی په صورت
کې موجود وي،د مخاط لاندې هیمورژ د هر سبب له کبله پیدا کېدای شي
او همدارنګه اسکیمیا (Fig 7.18) . دا اخیرنې دوه حالاتونه په زړه پورې د

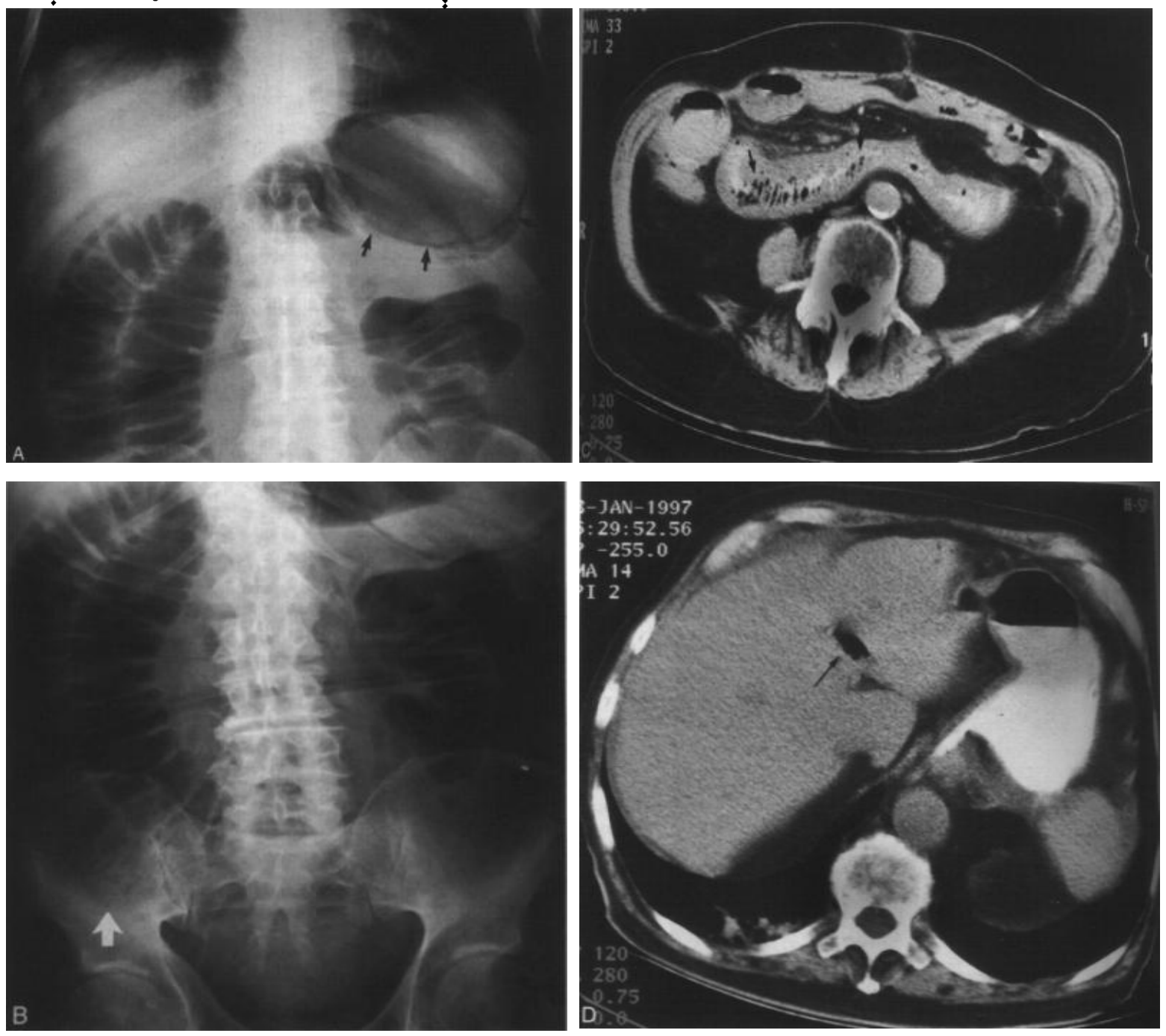

مخاطي پیړوالی منظري ښکاره کوي، همدارنګه د کولمو په هوا یا ګاز کې د ګوتي په څېر ننوتی حالت (د ګوتی چاپ Thumb printing ) او د دستك په څېر منظره د وړو کولمو په جدار کې کتل کېږي چې ځینې وخت یې د نښتي سکی (Stacked Coin) منظره غوره کړې وي.
تاسو نه شي کولای چې د پیړوالی سبب بې له تاریخچې او فزیکي کتنې معلوم کړئ. د مثال په ډول په یوه ناروغ کې چې دفعتاً د ګېډې درد او ورسره یو ځای اسهال چې وینه هم ورسره یو ځای وي او د ساده کلیشي پر مخ پراخه شوي کولمه ووینې نو دا به د کولون دالتهاب (colitis) په څیر وي . (see fig 7.10)

## د جدار څخه بهر ګاز (Extra luminal Gas):

د جدارڅخه بهر ګاز ښایې په ازاد ډول (په پریتوان کې هوا) اویا د ابسې له کبله وي، د پریتوان په خلف کې دهوا شته والی، د امعاوو په جدار کې هوا، په طرق صفراوي یا د ینې په ورید باب سیستمونو کې هوا.
د پریتوان په کځوړه کې د ازادي هوا شته والی په هغه صورت کې منځ ته راځي چې د جراحي عملي څخه مخکې څریکېدل صورت ومومي. عمومي سببونه یې عبارت دې د معدي د قرحي څیرېکېدل او یا د کولون رتج. ترضیض یا ټکر یې بل سبب کېدای شي. که چېرې تثقب د پریتوان په دننه کې وي نو د هوا خیال د دواړو حجاب حاجزونو څخه لاندې خیال ورکوي چې د ولاړې په وضعیت کې یې د ښي حجاب حاجز لاندې خیال کتل کېږي (Fig 7.19A). په اړخیز وضعیت کې هم د پریتوان د دننني هوا خیال لیدل کېدای شي (See Fig 7.1) همدارنګه کېدای شي چې د ملاستي په وضعیت کې هم په پریتوان کې د هوا خیال د فلم پر مخ ووینو.
"double wall sign" (See Fig 7.19B) . په نورمالو پېښو کې د کولمو serosal طبقه د کتني وړ نه وي دا ځکه چې د اوبو په څېر کثافت لري. کله چې د پریتوان په کځوړه کې هوا موجوده وي نو د رادیوګرافي د کلیشي پر مخ د کولمو د جدار په کثافت کې هم بدلون موجود وي. نوې پیدا شوي ماشومان چې معمولاً د ملاستي په وضعیت کې معاینه کیږي نو د پریتون په کځوړه کې ازاده هوا د Falciform وترسره ښایې موجوده وي.

که چېرې په کتلوي ډول هوا په پريتوان کې موجوده وي نو دا (football sign) نښه پيداکوي چې په ټوله ګېډه کې توروالی ښکاره کېږي چې فقري

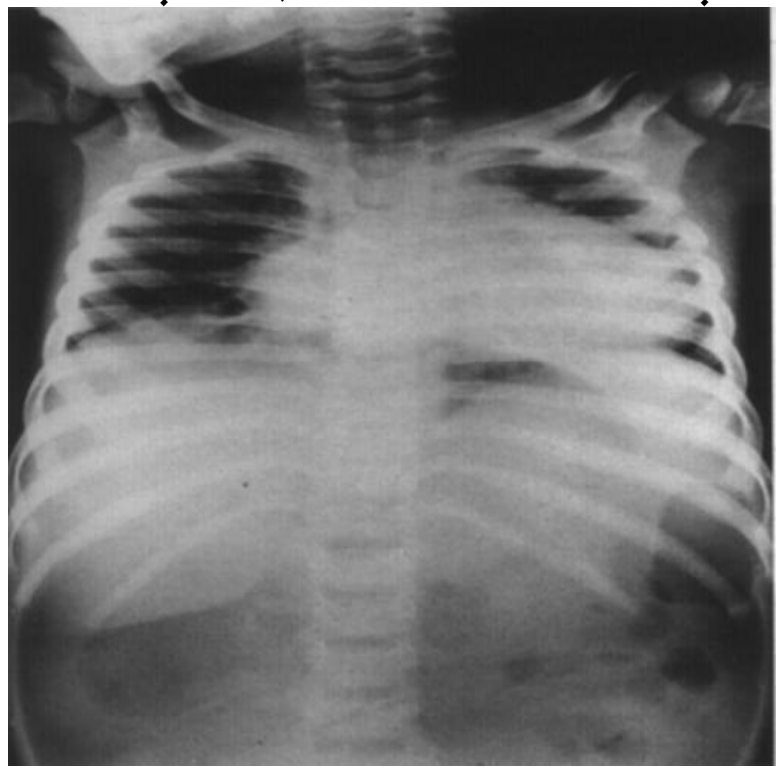

په کې څرګندي وي (Fig 7.20).
د پريتوان په خلف کې هواد اثنا عشر قرحي د څيرېکېدو له کبله پيداکېږي. خاصتاً په هغه پېښو کې چې په تالی توګه د ترضيض له کبله قرحه څېري شي. زياتره وخت د Psoas د عضلي خط السير په نري ډول وي. کله کله د پښتورګي خيال په ډېره ښه توګه د کتني وړ ګرځي. د راديوګرافي د کليشي له مخې تشخيص په مشکل سره سرته رسېږي.
په داسې پېښو کې CTscan په تشخيص کې مرسته کولای شي.
په هغه وخت کې چې ګاز يا هوا په حبيبوي ډول په ګېډه کې موجوده وي نو داد دانو يا خراج په شته والی دلالت کوي. دا هوا د اناتوميك موقعيت له مخې ټاکلې شو د مثال په ډول

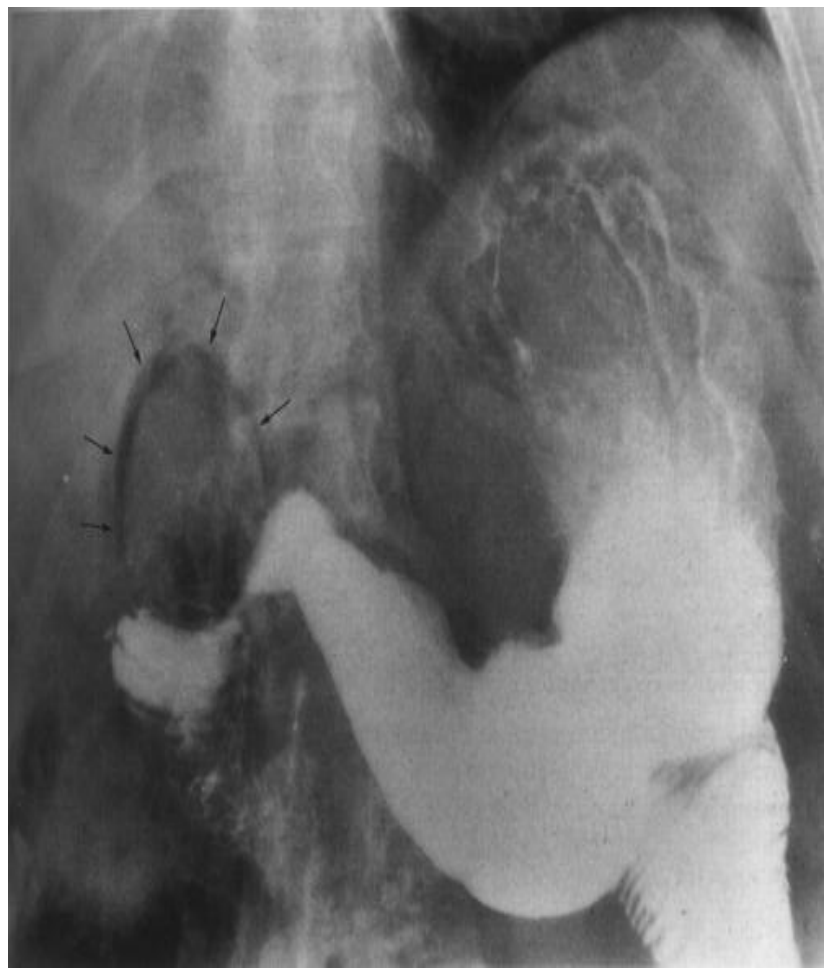

Marisons Pouch د ينې سره نژدې موقعيت لري، د صفرا کڅوړه کې چې هوا موجوده وي (Fig 7.21) ، د پښتورګي په کپسول کې چې ځای ولري

(Fig 7.22) ، په صغیره محراق، په غړو کې

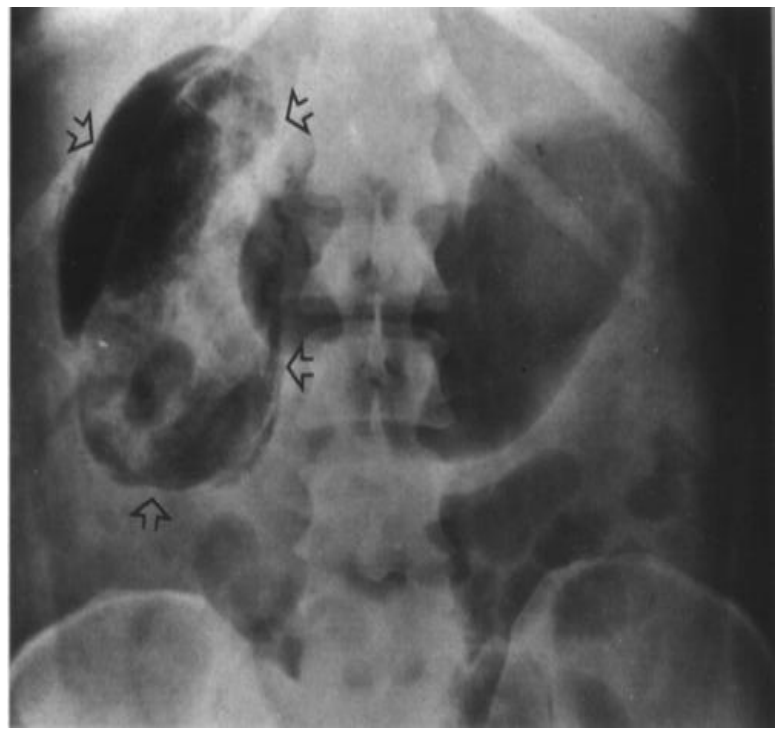

(Fig 7.23) ، کېدای شي چې هوا په ازاد ډول د ګېډې په جوف کې ولیدل شي. همدارنګه هوا یا ګاز ښایې په کوچني موضعي توګه یا د نورو متحرکو پوګانیو سره یو ځای موجود وي. پدې وخت کې ضروري ده چې د کثیفه موادو په واسطه ازموینه اجرا شي تر څونورمال لوپونه د اضافي لوپو څخه توپیر شي CT scan ډېره ښه ازموینه ده چې د ابسې تشخیص په غوره توګه ټاکلی شي.

( 7.25 او

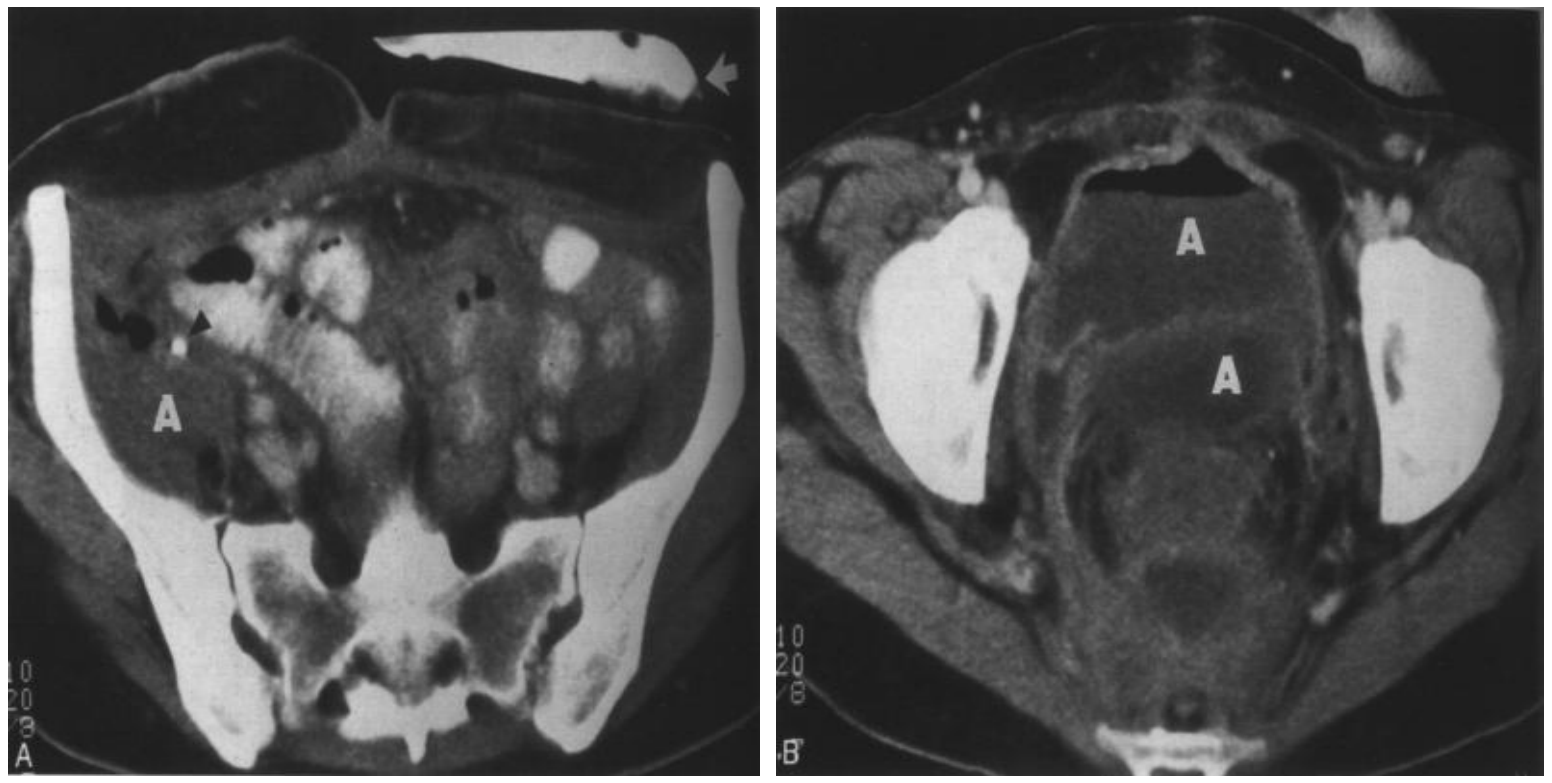

Fig 7.24 ) ،د جدار په دننه کې د
گاز شته والی (Pneumatosis
intestinalis) کېدای شي چې په
مختلفو سليمو او پتالوژيك پېښو
کې پيدا شي. د دې پېښې ډېر مهم
سبب په زړو خلکو کې د رتجونو د
کوچنيو تثقباتو څخه عبارت دي.
او په کولمو کې خيال د ليکو په
څير کثافتونو په شان خيال ښکاره
کوي (Fig 7.26) . کله کله د هوا کيست هم پيدا کېدای شي. د کولمو

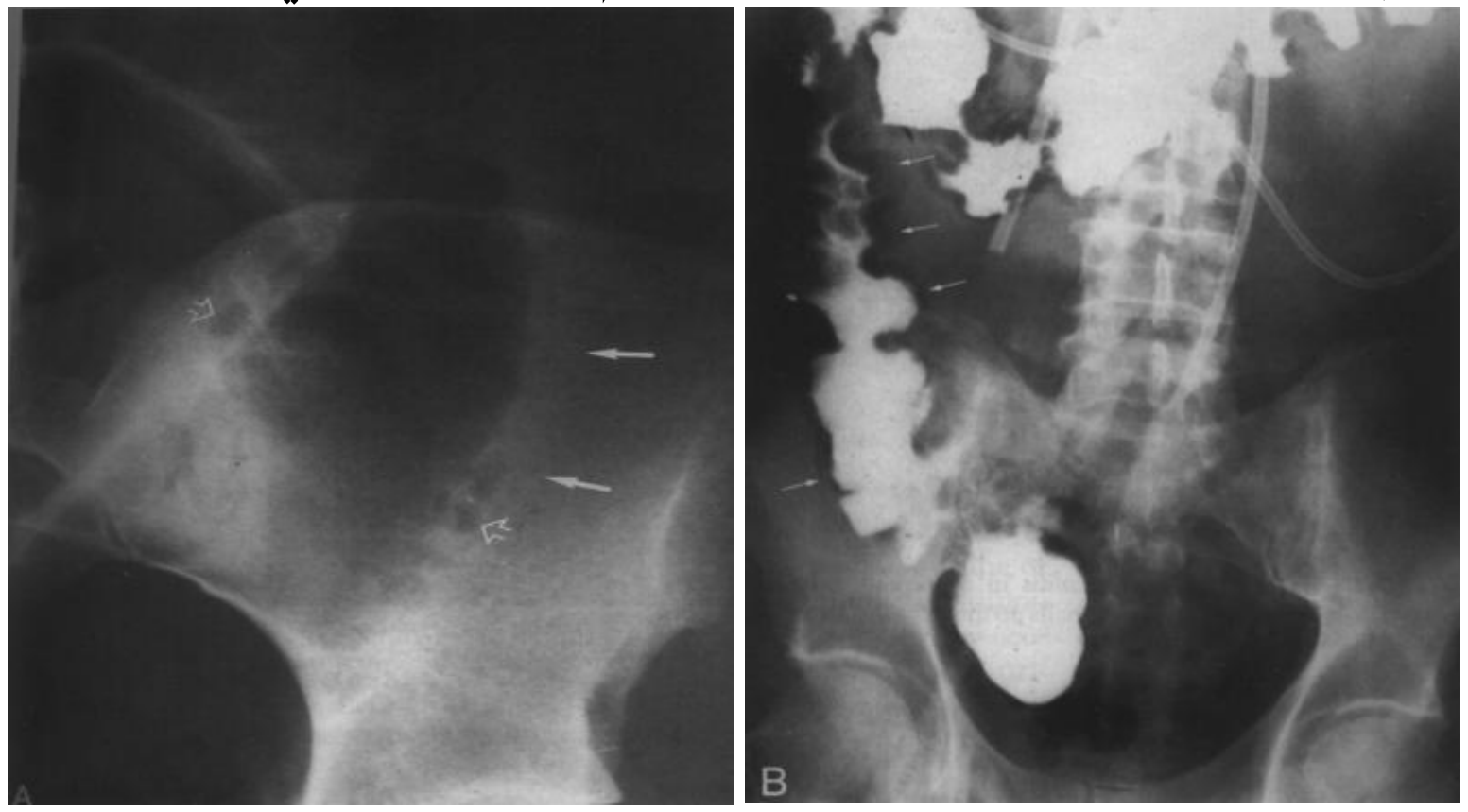

جداري برخې گاز ښايي په زړو خلکو کې د احتشاله کبله پيدا شي. په
همدې شان په نوو پيداشوو بې مودي ماشومانو کې د کولون د التهاب د
تنخري پېښې له کبله منځ ته راتلای شي (Fig 7.27) . پدې دواړو ډولونو

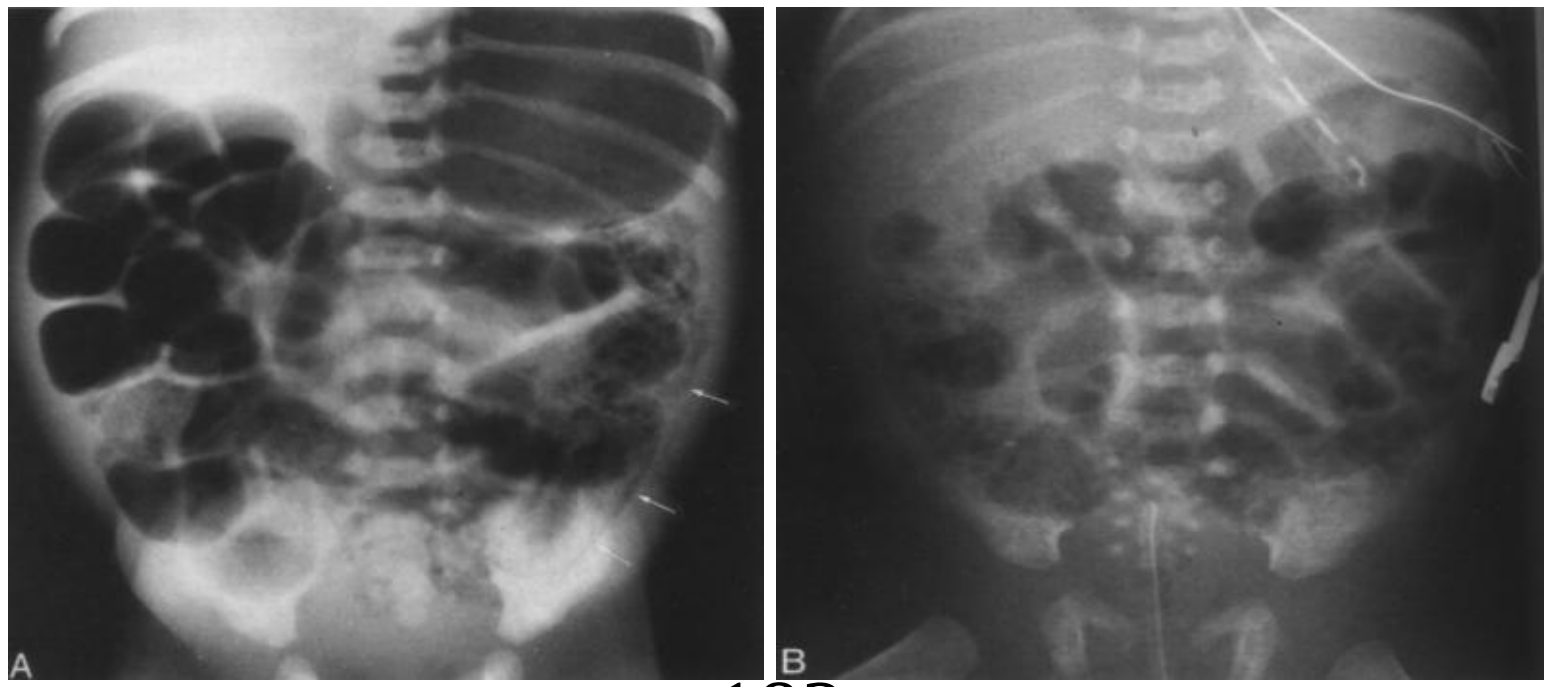

ناروغانو کې ګاز ښايې د ورید باب سیستم کې ځای ونیسي په صفراوي طرقو کې ګاز ښايې هغه وخت پیداشي چې د Endoscopic-Papillotomy عملیه اجرا کېږي (Fig 7.28) ، او په هغه صورت کې هم پیدا کېدای شي چېCommon bile duct د وړو کولمو سره یوځای یا انستوموز کېږي او یا پ انتاني پېښو کې منځ ته راځي. هغه ګاز چې په Portal برخه کې منځ ته راځي معمولاً محیطي موقعیت لري. صفراوي ګاز معمولاً مرکزي موقعیت غوره کوي. د دې کتنو سره یوځای کلنیکي نښې ډېر ارزښت لري باید سره په شریکه وڅېړل شي.

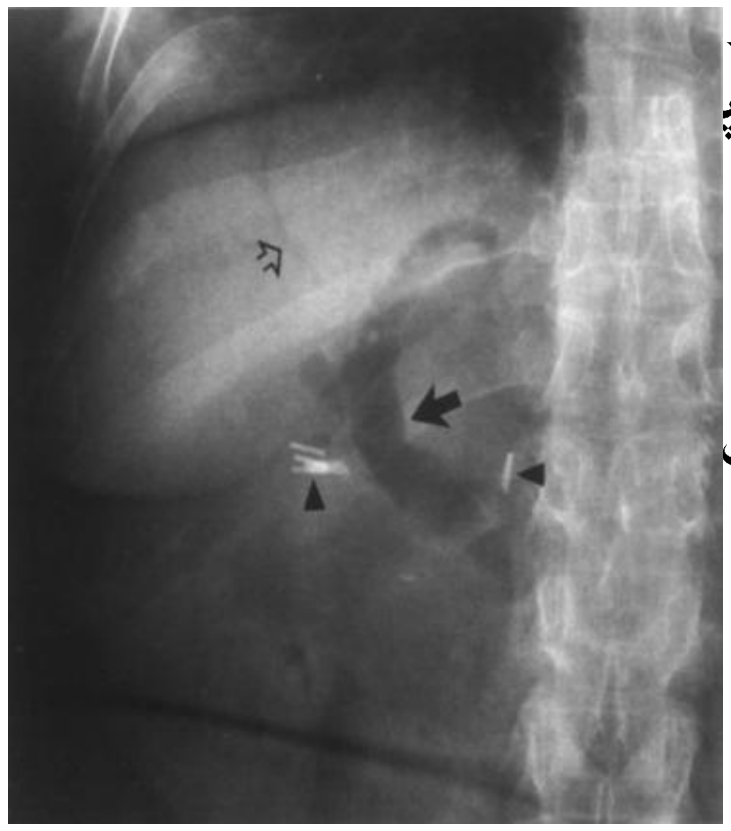

## د رخوه اقسامو غیر نورمال خیالونه یا

(Abnormalities of the soft Tissue Image):

په رخوه اقسامو کې غیر نورمال حالت عبارت د بیځایه کېدو یا بیځایه موقعیت څخه دي چې د غټېدو، د کتلو د شته والی او د حدودو یا څنډو د منځه تللو په واسطه منځ ته راځي. CTscan ، التراسوند او MRI کولای شي چې ا بدلونونه په ښه توګه څرګند کړي. راديوګرافي هم پدې برخه کې زياته مرسته کولای شي. د مثال په ډول د ګېډې د کتلو په برخه کې راديوګرافي 70% څخه زيات غير نورمال حالات ښکاره کولای شي.

د ګېډې د غړو غټوالی کولای شي چې د نور اعضاوو د بیځایه ګدو سبب وګرځي دمثال په ډول د توري غټوالی کولای شي چې د معدي هوايې خيال منځنی برخې ته بیځایه کړي (Fig 7.29) . د پانقراص غټوالی د دې سبب کېږي چې معده قدام ته بیځایه کړي. دا درينال غدي د تومور او يا غټوالی له کبله کېدای شي چې پښتورګي مخ ښکته خوا بیځایه کړي.

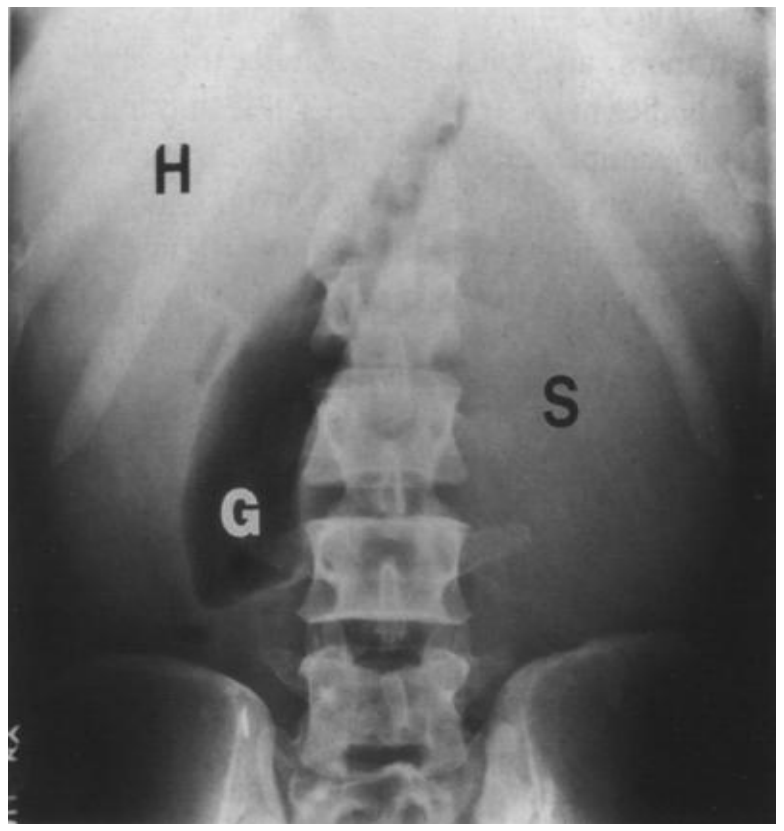


زيات شمېر ولادي انومالي خاصتاً په بولي طرقو کې د دې سبب کېږي چې د پښتورکو موقعيت بیځایه کړي. هغه ناروغ کې چې Horseshoe پښتورګي موجود وي ښکتنی برخې يا پولونه يې منځنی ليکي ته راتاو شوي وي. د پښتورګي بیځایه موقعيت ښايي د ساده راديوګرافي د پاڼې پر مخ ووينو. خاصتاً په هغه پېښو کې چې پښتورګي په حوصله کې ځای ولري،

د ګېډې کتلې کولای شي چې د نورمالو بطني احشاوو د بېځايه کېدو او يا د تدور سبب وګرځي. (Fig 7.30) ، زياتره کتلې چې په حوصله کې ځای

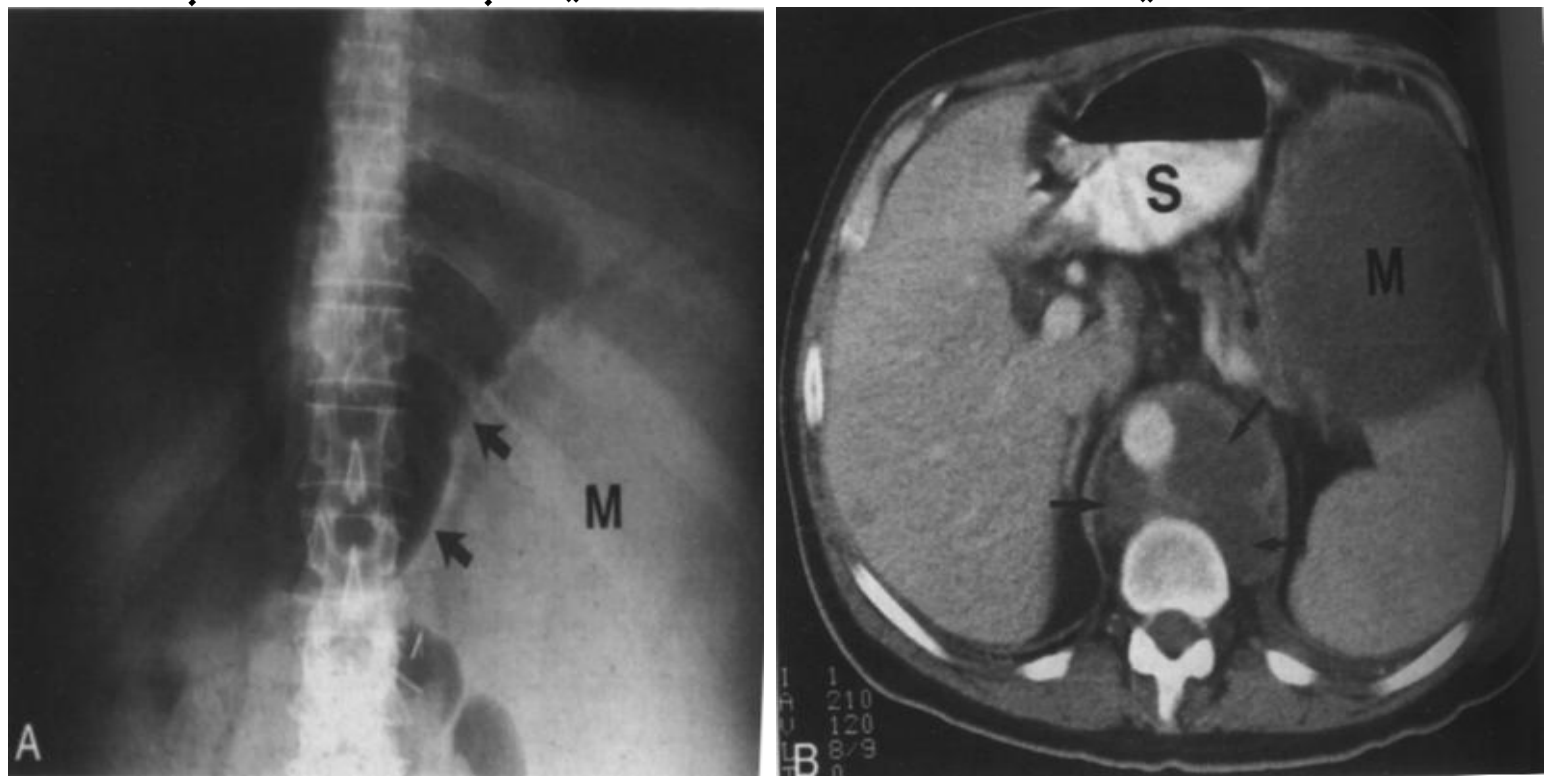


نيسي د مثاني د پړسيدو سبب ګرځي. په هغه صورت کې چې د کتلو په پيژندنه او تشخيص شکمن شو نو CTscan غوره ازموينه ده چې د دې کتلو په اړوند غوره معلومات څرګند کړي په هغه صورت کې چې د رخوه اقسامو حدود يا څنډې له منځه تللې وي نو دا ښه نښه ده او پدې دلالت کوي چې په ګېډه کې ناروغي موجوده ده.
د پښتورګي د حدودو محوه کېدل او يا د Psoas د عضلې خط السير (see Fig 7.22) له منځه تلل پدې دلالت کوي چې د پريتوان په خلف کې التهابي وتيره منځته راغلې ده، د Psoas د عضلي خط السير که چېرې محوه شوي وي او ورسره يوځای Scoliosis موجود وي نو دا د حاد اپندست، د بولي طرقو تيږي او يا څېرې شوي احشا viscus لپاره غير وصفي نښه ده.
لکه چې مخکې ترې يادونه وشوه د پريتوان د شحمي ليکي له منځه تلل هم په زياتو التهابي وتيرو باندې دلالت کوي خاصتاً د اپندکس په التهاب.

## غیر نورمال کلسفیکشنونه یا (Abnormal Calcifications):

د ګېډې د رادیوګرافي پر مخ په زیاته اندازه کلسفیکشنونه ښایې ومونډل شي او کله چې د ګېډې مطالعه سرته رسول کیږي نو کېدای شي چې زیات شمېر فزیولوژیك حالت وکتل شې چې دا عبارت دي د پښتیو د غضرفونو، وعایي کلسفیکشنونه لکه Phleboliths چې د حوصلې په وریدي ضفیره کې موجود وي atherosclerotic-plagues چې د ګېډې د ښکتنۍ برخې په شریاني اوعیو کې وي، د پروستات کلسفیکشنونه، په پخوانیو ګرانولوماوو کې چې په توري کې پیدا شوي وي او لمفاوي عقدات. زیاتره د دې په 31 . 7شکل کې ښکاره شویدي.

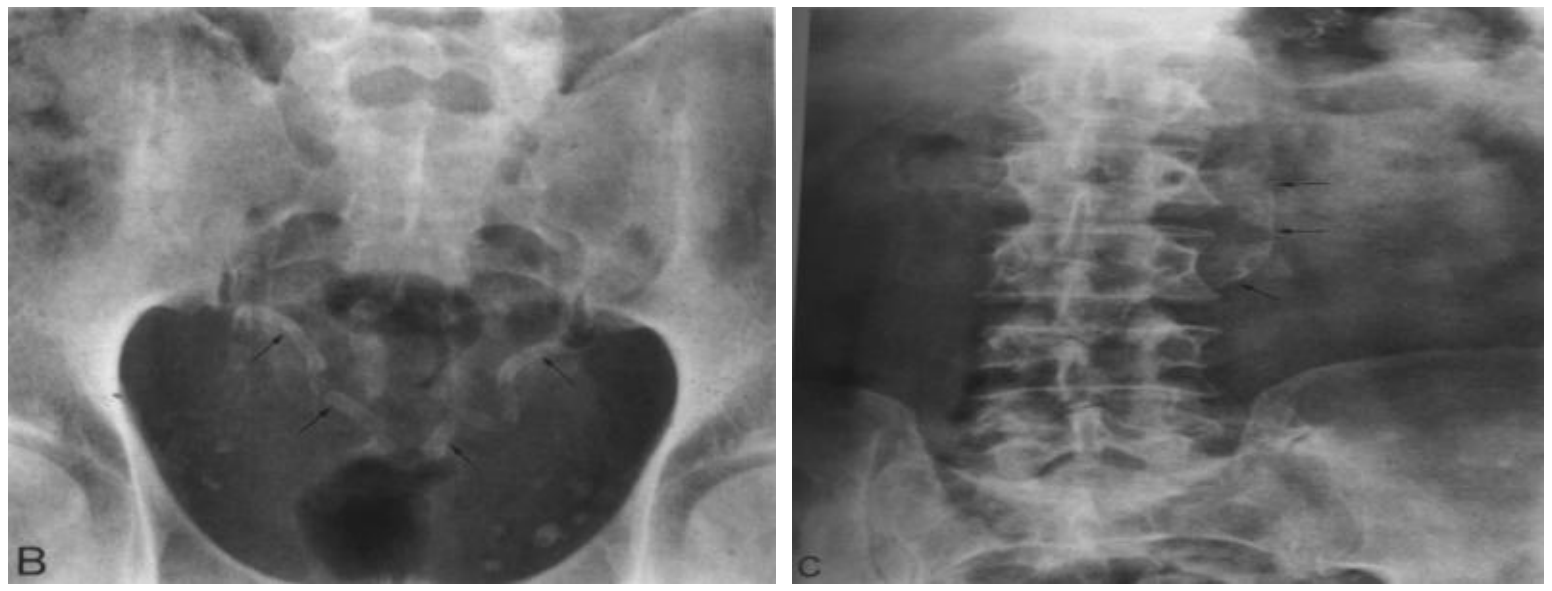


غیر نورمال کلسفیکشنونه عبارت دي د صفراوي طرقو (Fig 7.32) ، او

بولي ليارو (Fig. 7.33) تيږي كلسفايد انيوريزمونه

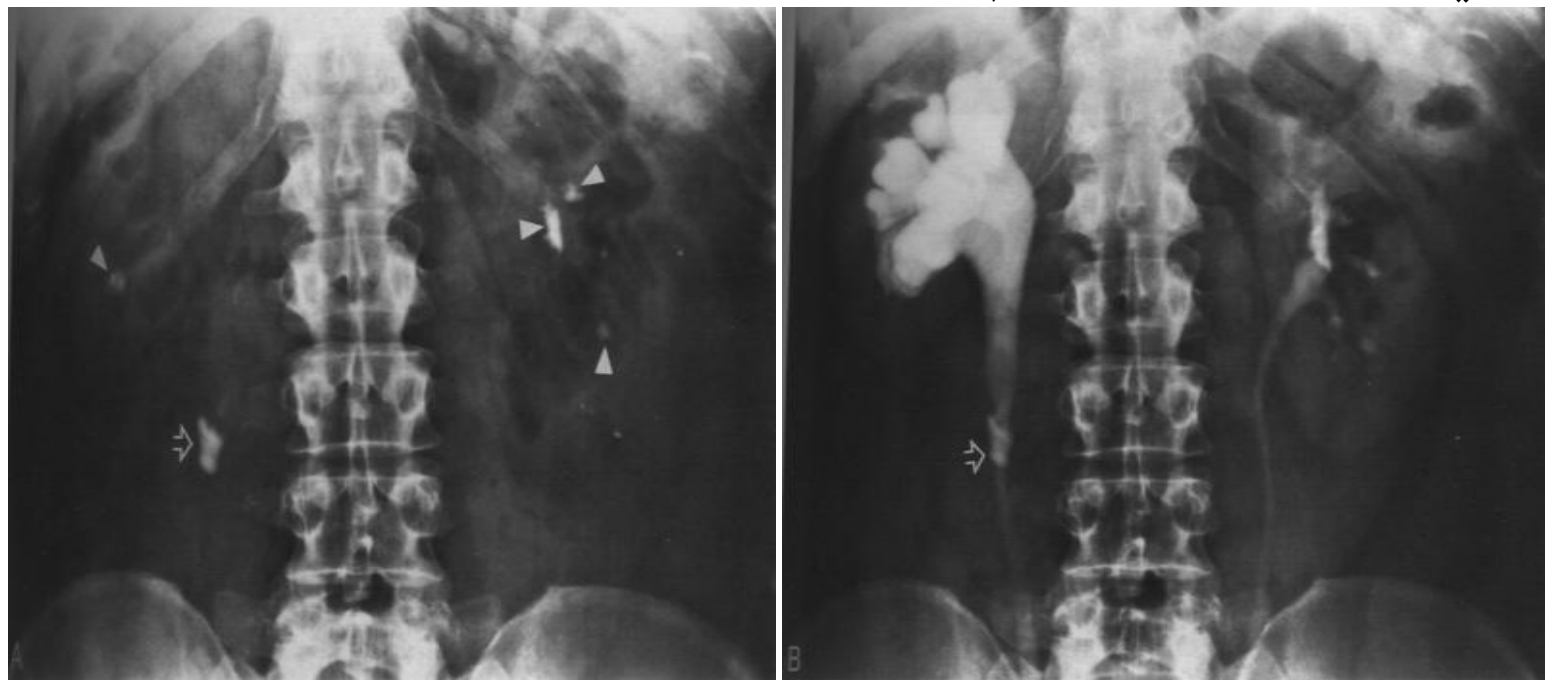

(Fig. 7.34) د پانقراص كلسفيكشنونه

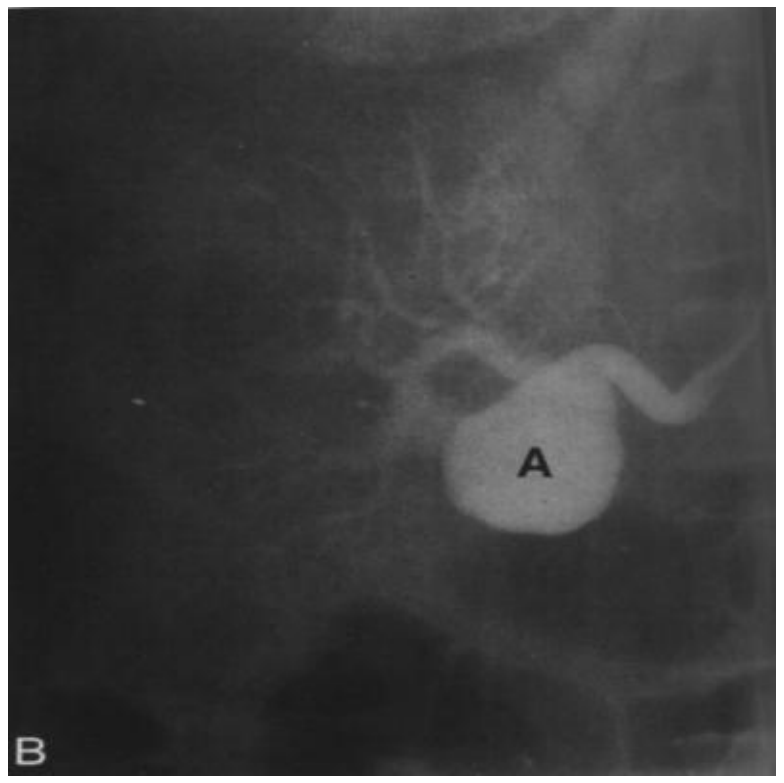

(Fig.7.35) ، د رحم كلسفايد شوي فبرويد تومورونه او د اپندكس

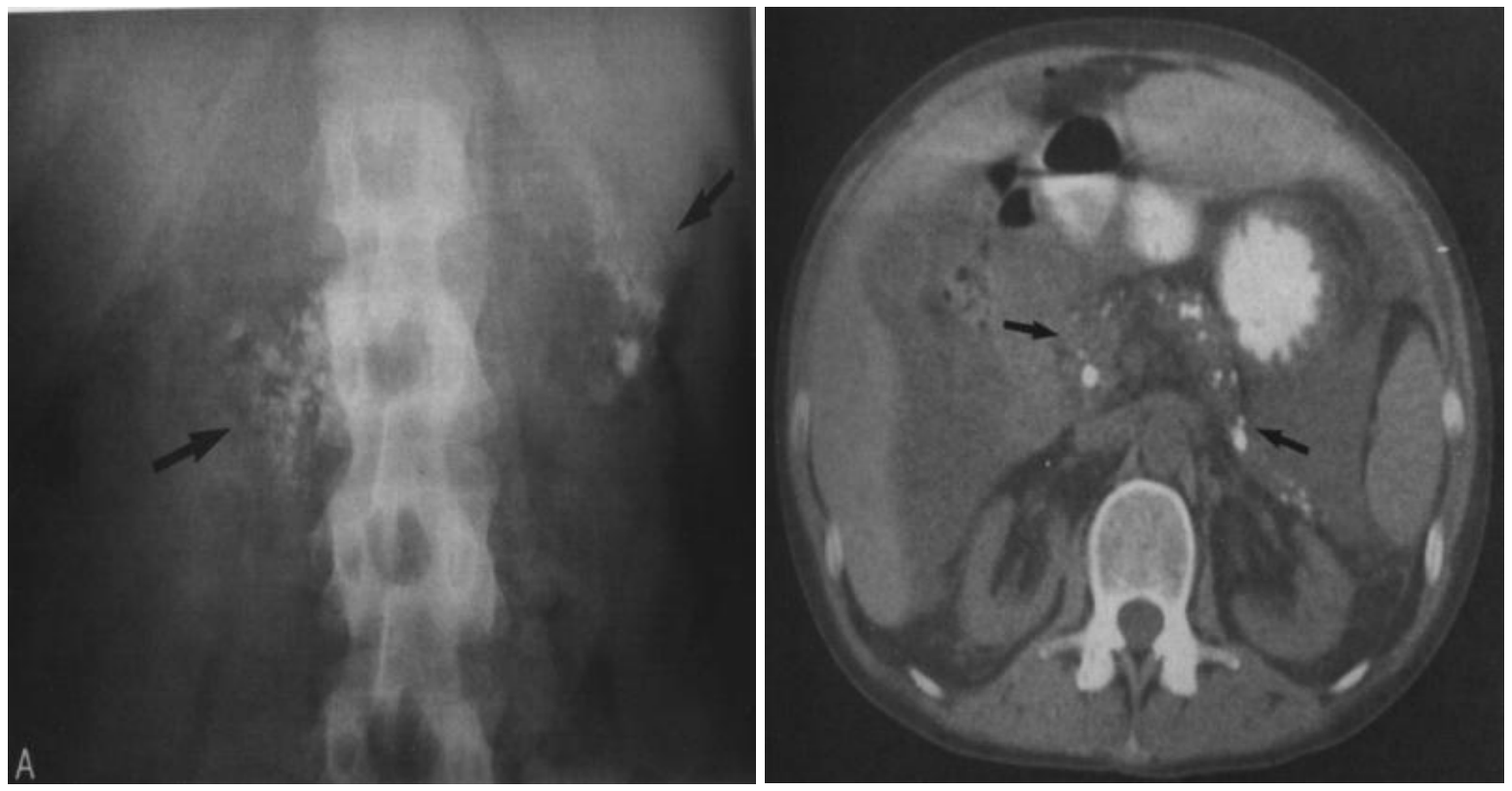

کلسفاید شوي غایطي تیږي
(Fig.7.36)په پای کې باید ووایو
چې یو شمېر اجنبي اجسام هم
اکثراً کېږي دا زیاتره بلع شوي وي
د مثال په ډول تابلیت

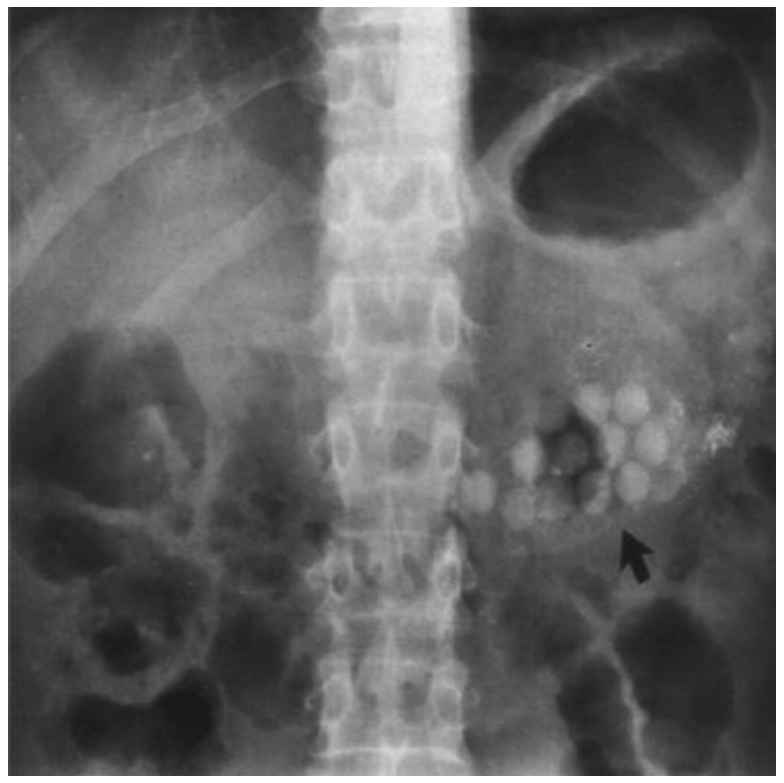

(Fig. 7.37) ، ترضیضي اجنبي
اجسام لکه ګولۍ یا کارطوس،
ساچمي یا ګلولي. تاسو کولای شي
چې کله کله داسې ناروغان ووینئ
چې پخپله یې د مقعد د لیارې
اجنبي اجسام تیرکړي وي

(Fig 7.38) . ځینې وخت داسې هم
کېدای شي چې د انتي اسید
تابلیتونه د مقعدي په برخه کې
سره راټولې شوي وي

(Fig .39)

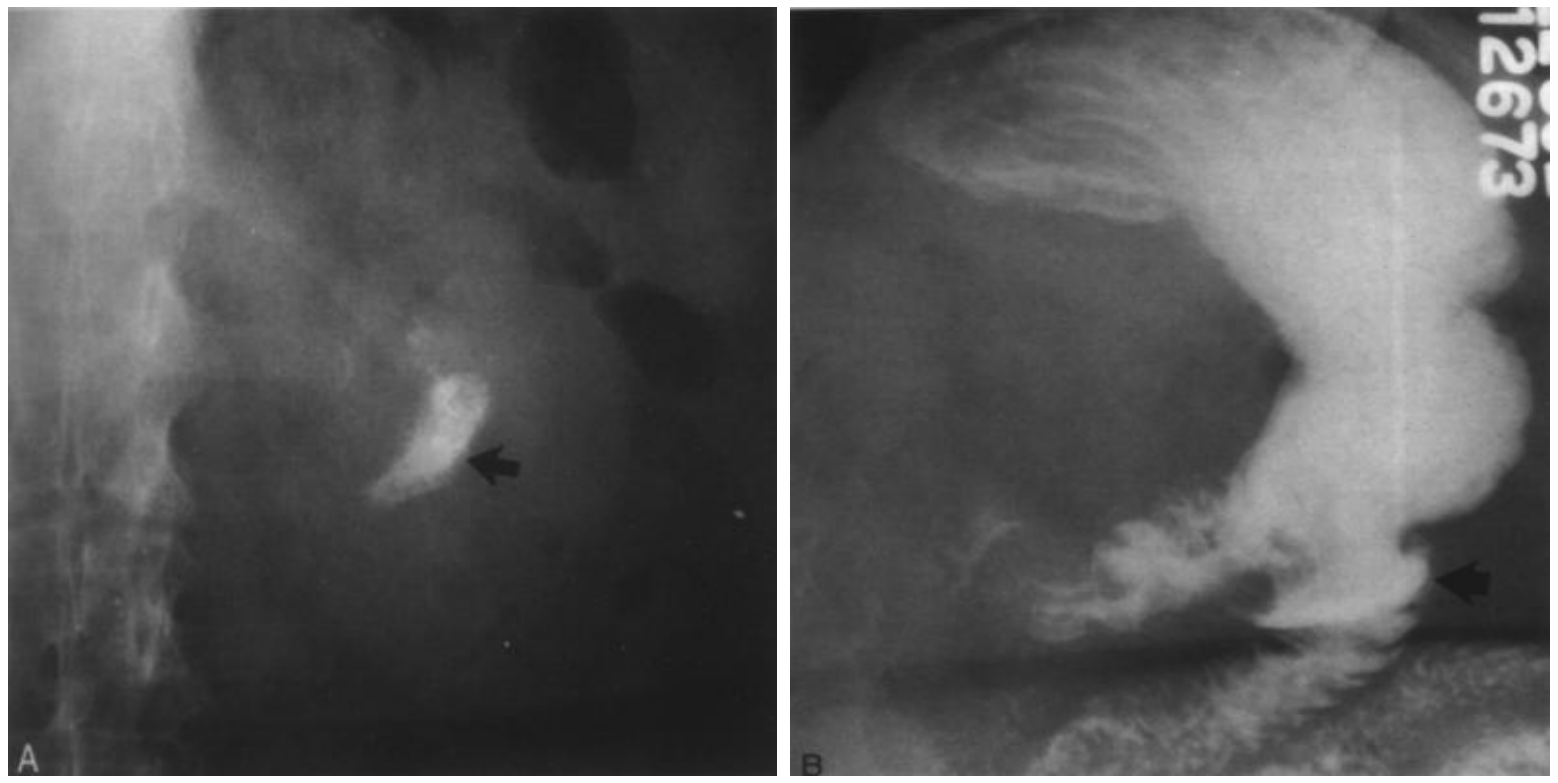

## غیر نورماله مایع حبن یا (Abnormal fulid: As cites) :

د حبن وصفي منظره په ګېډه کې د شیشه یې تیرې په څېر ده. حبن د کلنیکي لوحې له مخې تشخیص کېږي خو دا ضروري ده چې د راديوګرافي څخه هم کار واخستل شي. د پریتوان په کڅوړه کې په کمه اندازه مایع (حبن او یا وینه) ښاې په پوره توګه د کتنې وړ نه وي،

د ملاستې په ډول راديوګرافي کې ښايي د څو سوو ملي لیترو په اندازه حبني مایع د اوبو د کثافت په څېر دعجز دهډوکي سره د مثانې د پاسه

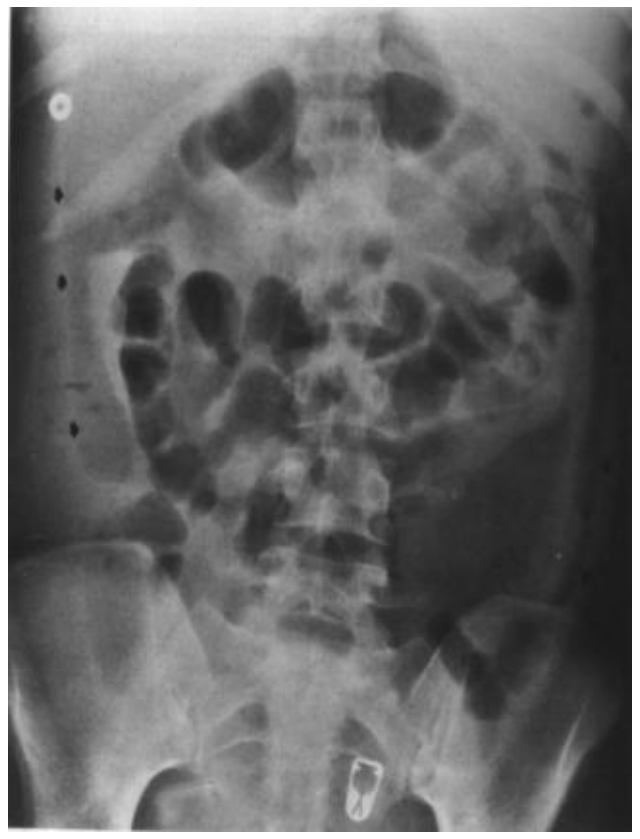

خیال څرګند کړي. د مایع داراټولیدل د حوصلې په خلفي برخه کې وي، حجم زیاتېږي، او وروسته حبن دحوصلې علوي جنبي خوا ته خپرېږي او په دواړو خواوو کې راوتلی خیال جوړوي چې دسپي دغوږونو (Dog ears) په څېر ښکاري، کله چې د مایع اندازه د 500ml څخه زیاته

شي نو جنبي برخو ته خپرېږي او کولون منځنی برخې ته بیځایه کوي، (Fig 7.40) ، که چېرې د مایع په اندازه کې نور زیاتوالی هم پیدا شي نو د ینې او توري د بیځایه کېدو سبب ګرځي. په پای کې د کولمو لوپونه په غیر ثابت او لامبوزن ډول د حبن په سیند (sea) کې ښایې د کتنې وړ وي، د حبن د تشخیص لپاره CT او التراسوند ډېره غوره ازموینه ده.

## د هډوکي او بند غیر نورمال حالت

: (Bone and Joint Abnormaties)

کله چې د ګېډې رادیوګرافي ته کتنه کوو نو د دې امکان شته چې په هډوکو او بندونو کې بدلونونه ووینو چې دا بدلونونه د ګېډې یو شمېر پتالوژیك وتیرو لپاره لارښونه کوي، سره لدې چې د دې موضوع په اړوند به په یولسم ټوك کې یادونه وشي خو دا هم غوره ده چې دلته هم څه ناڅه یادونه ترې وکړو، د ګېډې زیات شمېر غیر نورمال حالات په عضمي سیستم کې څرګندوي. د کولمو التهابي ناروغتیاوو (Regional entritis, ulcerative Colitis) کې د spondyloartheropathy پېښې منځ ته راځي چې دا په قطني فقراتو او عجزي حرقفي بندونو کې د کتنې وړ وي. پدې ناروغانو کې ښایې دا بدلون په غیر متناظر ډول د فقري په اخري (Plateo) پلیټونو کې د Syndesmophytes د جوړښت په شکل کې ښکاره شي Syndesmophyt د Osteophytes څخه د هغې د راوتلي خیال له مخې توپیر کیږي Syndesmophyt دالیافود نریو تعفمي خیالونو څخه عبارت دي چې د ډسك په برخه کې په عمودي ډول ښکاره کېږي. Osteophytes عبارت د هډوکي د ساده راوتلي برخې څخه دي چې په افقي ډول د فقري په امتداد غځېدلي وي. دا د یوه قانون په توګه قبوله شویده چې syndesmophyt په زیاته اندازه د Osteophytes په نسبت نري خیالونه څرګندوي.
د کولمو د التهابي ناروغیو بله نښه عبارت د Saeroilitis د پیداکېدو څخه ده چې ښایې په متناظرو یا غیر متناظر ډول وي. په ځینو پېښو کې کولمو د مخاطي غشا بدلونونه ښایې په هډوکي د بدلونونو اساس او یا تصدیق وکړي.

(Fig 7.41) . نور هغه تظاهرات چې په عضمي عضلي برخو کې منځ ته راځي عبارت د هډوکي له منځه تلل

او یا د هډوکي د تخریب څخه دي چې داپه زیاته اندازه د پښتورګي د کرسینوما ، په نارینه وو کې دپروستات کرسینوما او یا کرسینوئید تومورونه په دواړو جنسونو کې. د هډوکو کثافت زیات شوي وي او ورسره یو ځای توري لیکې موجودي وي، د هډوکو په Trabeculae کې په وصفي توګه پیړوالی منځ ته راغلی وي.

## د جراحي څخه وروسته په ګېډه کې بدلونونه یا (Postoperative Change in the Abdomen):

دا ډېره مهمه ده چې په ګېډه کې د مخکني جراحي عملي نښو ته پاملرنه وکړو. د وایربخی یا (sutures) یا د جراحي کلیپونه په وصفي توګه دا څرګندوي چې جراحي عملیه سرته رسیدلي ده. د بخیو موقعیت او ځای دا موږ ته ښکاره کوي چې په کوم ډول جراحي عملیه اجراشویده، د مثال په ډول کله چې د وایربخي په مایل ډول د منځني لیکي څخه ښي محراق (Flank) ته دوام موندلی وو دا پدې دلالت کوي چې په ناروغ د صفراوي طرقو جراحي اجرا شویده. او کله چې

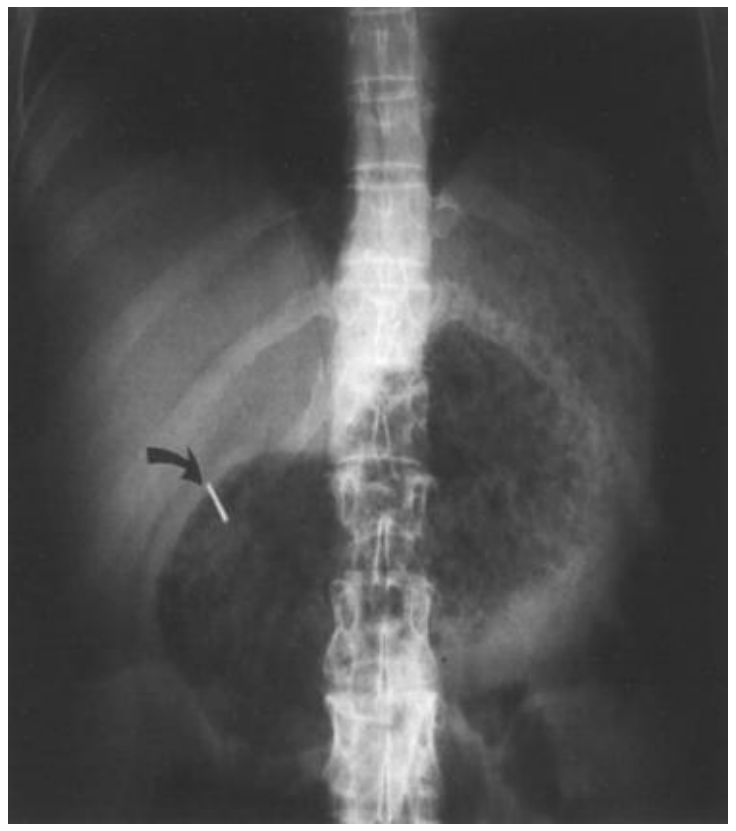

میتالیك کلیپونه د مري معدي د یوځای کېدو برخه کې څرګند شول نو دا ښکاره کوي چې مخکې د Vagotomy عملیه سرته رسیدلي ده. او که چېرته په ښي محراق کې وو دا د صفراوي کڅوړي په ویستلو دلالت کوي (Fig 7.42) .
کله چې په زیاته اندازه کلیپونه په

ښځو کې د هوصلې په برخه کې ښکاره شي نو دا په دې دلالت کوي چې ولادي نسايې جراحي او که په نارينه وو کې ځرګند شول نو د پروستات جراحي خوا ته فکر کېږي. که چېرې په زيات شمېر دايروي نازکه تارونه ښکاره شول نو دا ځرګندوي چې د کولمو قطع يا Resection اجرا شويدي. په هغه صورت کې چې يو غړی ويستل شوي وي نو خيال يې د فلم پر مخ د کتني وړ نه وي.

همدارنګه جراحي کليپونه په حوصله کې په يو شمېر نورو وتيرو دلالت کوي لکه لمفوما، په هغه صورت کې چې کليپونه بيځايه شوي دا ښکاره کوي چې لمفاوي عقده غته شويده. همدارنګه اجنبي اجسام لکه ګولۍ هم دا حالت منځ ته راوړلای شي.

# اتم څپرکی

## د معدي معايې تصوير

## (Gastro intestinal Imaging)

په ګسترانترولوژي کې د راديولوژي په څبر په تېرو 25 کلونو کې د کتني د ورې تخنيکي او درملني په هکله بدلونونه رامنځ ته شويدي. څلور پرمختګونه پدې برخه شويدي چې معالج داکتران کولای تر څو په GI سيستم باندې وپوهېږي او څرګند يې کړي.

لومړنی پرمختګ عبارت Flexible Fibrotic endoscopy څخه دي چې د معدي، اثناعشر او کولون د کثيفه موادو سره په ازموينو کې يې پوره کمښت راوستي دی. په همدي شان د ډبل کانټرسټ تخنيکونو د منځ ته راتګ سره د راديولوژيکي تشخيصونو په برخه کې هم پوره ريښتينوالی پا حقيقيت راپيدا شويدي. همدارنګه د قميت په اړوند يې هم ويلای شو چې ارزانه ازموينه ده او تشخيصي ارزښت يې په هضمي جهاز کې د اندوسکوپي سره برابر او يا د دې څخه بهتره دي. او دا ازموينه د کولون د کرسينو په تشخيص کې ډېره ګټوره.

دويمه ګټوره او چټکه ازموينه عبارت د (CT) څخه ده چې د ينې او پانقراص غير نورمال حالات (Fig 8.1) او د دې تر څنګ د جامدو احشاوو ترضيضي افات او څېرېکېدل

(Fig 8.2) هم په ډېره ښه توګه څرګند وي، د Spiral CT چټکو کتنو

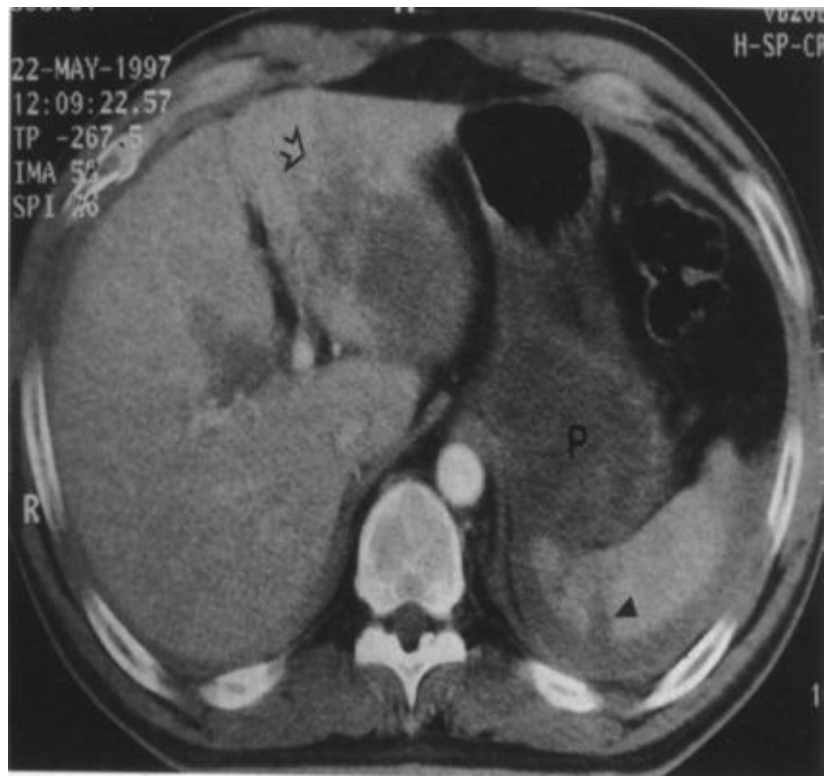


پواسطه د ګېډې بشپړه ازموينه د يوې دقيقې په موده کې سرته رسيدلای شي. د CT د کتني په مرسته کېدلای شي چې د ستنې په واسطه بيوپسي اجرا کړل شي. دريم ګټور پرمختګ عبارت د تشخيصي التراسوند تخنيك څخه دی: د التراسوند استعمال د خولې او وريدي ليارو څخه د صفرا د کڅوړي راديوګرافي په بشپړه توګه له منځه وړيده.

په اوسني وخت کې د صفراوي طرقو لپاره يوازنۍ ازموينه عبارت د التراسوند څخه ده چې توصيه کېږي. برسيره پردې التراسوند د صفراوي برخې د Lithtoripsy لپاره حياتي ارزښت پيدا کړي چې د صفرا د کڅوړي د تيږو د ماتېدو لپاره د همدې امواجو څخه کار اخلي.

اخري ګټور پر مختګ چې د هضمي جهاز په برخه کې د تشخيص سره مرسته کوي عبارت (MR)magetic resomance تصوير دی. MRI اوس د هضمي جهاز په زياتو غير نورمالو حالاتو کې د استعمال وړ دي. لکه د ځيګر صفراوي سيستم او متاستازونه. په اوسني وخت کې (MRCP)Magnetic resonance cholangiopancrea tography څخه د صفراوي برخې په شکمن انسداد کې کار اخلي. د دې ګټورتيا د (ERCP)endascopic retrograod cholangiopancreatograpy سره برابره ده. دا ازموينه د ګستروانترالوجيست لخوا سر ته رسېږي. PRCP ازموينه په بشپړه او پوره توګه غير هجموي ده.

په حقيقي توګه ويلای شو چې اوس د نورې تصويري ازموينو په واسطه کولای شو چې د ګېډې د ننني ناروغتياوي وپيژنو په داسې حال کې چې 25 کاله مخکې دا په کمه اندازه وو. د هضمي جهاز د لومن دننه افتونه

همیشه د کثیفه موادو او وروسته د اندوسکوپي پواسطه تشخیص کېدای شي. په ګېډه کې شکمني کتلې د هغې د اغیزي له مخې چې په مجاورو برخو یې وارد کړي تشخیص کوو چې دا بیځایه کېدل د باریوم او یا نورو کثیفه مادو په واسطه ترسره کېږي. کله چې کتله ښکاره شي نو لازمه ده چې انجیوګرافي اجرا شي تر څو چې د خباثت په هکله معلومات تر لاسه شي. تشخیصي التراسوند ، CT او MRI موږ ته کتلې ښکاره کوي خو د هغوی د دویمې اغیزي په اړوند معلومات پوره نه وي.

په مخکني فصل کې مو د ګېډې د رادیوګرافیو څخه یادونه کړي. خو دا ضروري ده چې هضمي جهاز ته د کثیفه موادو په واسطه کثافت ورکړل شي تر څو د لومن دننه غیر نورمالي وتیري وپیژندل شي. درې ډوله ازموینې په هضمي جهاز کې اجرا کېږي چې عبارت د پورتنې هضمي جاز معاینه (UPGIX-ray) ، د وړو کولمو (Follow-through) او د باریوم د ایمالي یا enema څخه دي. فرعي مطالعات لکه CT scan ، التراسوند ، MRI او ERCP په خاصه توګه د ینې او پانقراص لپاره ګټوري ازموینې دي.

# تخنيکي کتني يا

## (TECHNICAL CONSIDRATIONS)

### د کولمو اماده کول يا Bawel preparation :

د کثيفه موادو د ازموينې لپاره دا ضروري ده چې مطلوبه برخې په پوره ډول خالي او پاکې وي.

د هضمي جهاز د پورتنې برخې دمعاينې لپاره ناروغ بايد دشپې د ډوډۍ څخه وروسته په وړي نس وساتل شي. په هغه صورت کې چې په معده کې غذايي مواد پاتې وي او د کثيفه موادو سره يوځای خيال ښکاره کړي دا پدې دلالت کوي چې د معدي د موادو د خارجېدو بندښت موجود دی (دا وتيره زياتره په تالي ډول د پيپتيک ناروغيو له کبله پيدا کېږي) (Fig 8.3) پدې صورت کې معده بايد تشه يا خالي او سکشن اجرا شي اوټول مواد وويستل شي. بيا دې د معدي په اړوند پلټنه تر سره شي. په نوو پيدا شوو ماشومانو او کوچنيانو کې داضروري ده چې څه غذا اويا د څښلو څخه استفاده وکړي دا ځکه چې د باريوم د

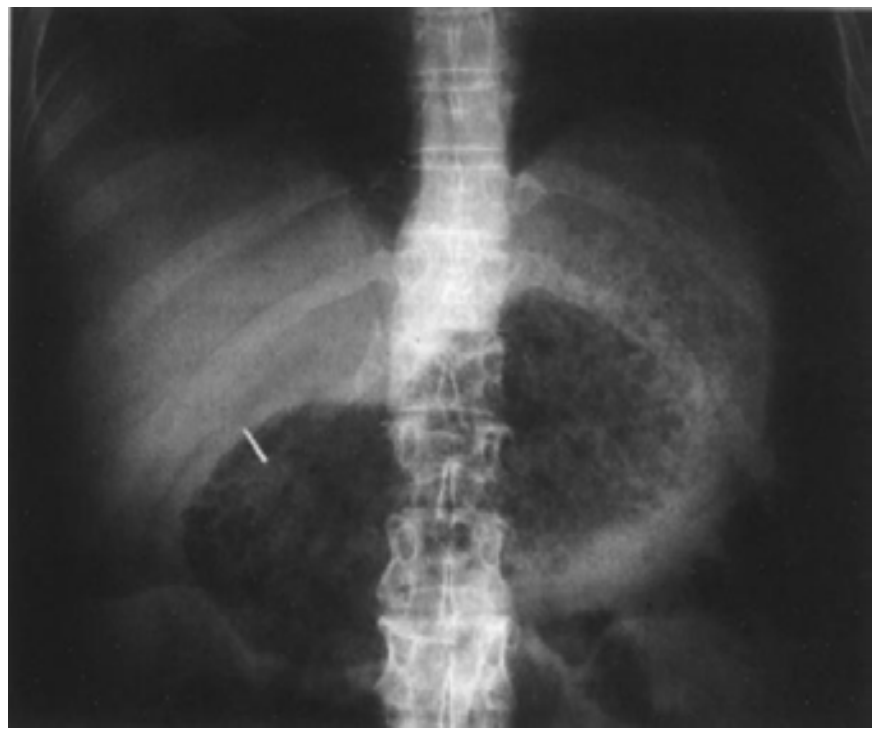

استعمال په وخت کې همکاري نه کوي او خفه يا پاريدلی وي.

کولون بايد پاك کړل شي او دا د مختلفو لپارو له مخې کولای شو لکه د جلابو يا مسهل ورکول، د ايمالو تطبيق او يا زياته اندازه د مايعاتو ورکول ګټور وي.

په زياتره ناروغانو کې دشپې لخوا مسهل استعمالېږي او د سهار لخوا ايماله تطبيق کېږي چې پدې صورت کې ګټوره نتيجه په لاس راتلای شي: دا طريقه په اوړي کې د ګرمۍ د شته والی له کبله يوه اندازه ستونزي پيداکوي. خاصتاً په هغه صورت کې چې زيات اسهالات منځ ته راوړي او ناروغ کې د جل وهلو خطره پيداکېږي. هغه باريوم چې مخکنۍ ازموينه کې استعمالي شوي دي بايد د تغوط د لیارې خارج شي او دا د خارجېدو

مرحله یې د ګېډې پرله پسې راديوګرافيو په واسطه وڅېړل شي. په هغه ناروغانو کې چې سمي ميګا کولون، حاد السراتيف کولايتس او يا انسداد موجود وي بايد Clean انيميا تطبيق نکړل شي دا ضروري نده چې کولون په کوچنيانو کې پاك کړل شي. دا ځکه چې د مخاطي غشا افات د کاهلانو په څېر په کې نه کتل کېږي.

### د مطالعاتو لپاره هدايت يا (Order of studies) :

دا ضروري ده چې کومه ازموينه د هضمي جهاز لپاره لازمه وي سرته ورسول شي. د باريوم ايميا او د هضمي جهاز د علوي برخې ازموينه په يوه ورځ کې اجرا کېدلای شي. مخکې لدې چې د هضمي جهاز معاينه د کثيفه موادو پواسطه اجرا کړل شي دا ضروري ده چې نظريه موجوده وي او په څرګند ډول وڅيړل شي، د هضمي جهاز د علوي برخې معاينه دفعتاً وروسته د باريوم اينيما څخه کولای شو سره لدې چې د ناروغ کولون په پوره توګه خالي شوي نه وي، په هغه صورت کې چې ناروغ وريدي يوروګرام او يا ارتيريوګرام ته اړتيا ولري دا به بهتره وي چې مخکې د باريوم سره ازموينه سرته ورسيږي.

### د معلوماتو بدلون يا (Information exchange) :

دا ډېره همه ده چې د کلنيك داکتر راديولوجيست ته د کلنيك لوحي په اړوند پوره معلومات ورکړي. او کله چې ناروغ لپاره کومه معاينه توصيه کېږي نو بايد احتمالي تشخيص ليکل شوي وي. راديولوجيست ښايې د ناروغۍ د اعراضو په هکله پوښتنې وکړي. هغه ناروغان چې د معايناتو لپاره استول کېږي د هغوی اړوند بايد پوره معلومات موجود وي او هغه ځای ته چې لېږل کېږي په خپل پيشنهاد کې وليکي.

د کوچنيانو په هکله بايد د هغې د خپلوانو څخه معلومات ترلاسه شي او په هغه کوټه کې چې د کوچنی معاينه کېږي بايد د خپلوانو شته والی يې ضروري دی او په ځينو مسايلو کې يې خپلوان د کوچني مرسته وکړي.

## کړن لاره یا (Procedures) :

په نورماله توګه دوه ډوله راديوګرافيو څخه کار اخيستل کېږي چې عبارت د فلوروسکوپي او راديوګرافي څخه دي. د فلوروسکوپي ارزښت پدې کې دی چې په هضمي جهاز کې دبلع ميکانيزم او حرکې وتيره ځرګندوي (Peristalss) . همدارنګه د ناروغۍ موقعيت او د ټولو غړو برخې پدې ډول معاينه او مطالعه کېږي. په تفصيل سره فلمونه (spotfilms) معمولاً د هغې برخې څخه اخيستل کېږي چې په مستقيم ډول د فلوروسکوپي د کنترول لاندې وي او سوق الجيشي يا (starategic) موقعيت ولري چې دا برخې عبارت د مرۍ او معدي د اتصال، د اثناعشر د Bulb يا بصلي، ايليوسيکل برخه، انحنات او د کولون د ريکتوسګوئيد د داتصالي برخې څه دي. spot فلمونه د هغه چا لخوا چې معاينه سرته رسوي په مختلفو ډولو او شمېر وي. په هغه صورت کې چې په فلوروسکوپي کې غير نورمال حالت ځرګند شو نو بايد spot فلمونه واخيستل شي. کله کله د فلوروسکوپيك د ازمويني لاندې برخه په videotaope کې د غوره څېړنې په منظور ثبت کېږي. کله چې يوه برخه د فلوروسکوپي مطالعې لاندې ونيول شوه نو وورسته له هغې يې اضافي (Overhead) مختلفي راديوګرافي په مختلفو وضعيتونو کې اخستل کېږي تر څو چې ټول غړي لکه معده او کولون په ښه توګه ولټول شي. ځنډنۍ راديوګرافي معمولاً د وړو کولمو او کولون د راديوګرافيو سره يوځای کوي (د باروم تخليه تعقيب کېږي).

د معدي او کولون د راديوګرافيو لپاره د زخيمو يا غليظو باريوم څخه کار اخيستل کېږي او معده او کولون د ګاز په واسطه پړسول کېږي (air Contrast study) لومړنی پلا هوا په مقعدي تيوب کې داخله او په دويمه مرحله کې د ګاز ازادوونکي مواد د خولې د لياري په باريوم کې تطبيق کېږي چې په نتيجه کې مخاطي غشا په ډېره ښه او غوره توګه ځرګنده او غير نورمال حالات ښکاره کېږي. زياتره وخت دا ازمويني د يو شمېر درملو سره اجرا کوي چې دا عبارت د glucagons څخه دي تر څو چې په پرستالتيك حرکاتو کې ځنډ او په کولمو کې رخاوت منځ ته راوړي.

په اوبو کې د منحل موادو څخه په هغه ناروغانو کې کار اخيستل کېږي چې هضمي جهاز يې په شکمن تثقب اخته شوي وي. دا عمليه په هغه ناروغانو کې اجرا کوي چې وروسته د جراحي عمليی څخه د انستوموز په Leak يا سوري کېدو شك موجود وي، باريوم د کولمو څخه بهر او په مجاورو نسجونو کې يې پرمختللی عکسل العمل منځ ته راوړی وي. په اوبو کې د منحل کثيفه مادو يوازينی مضاد استطباب په هغه وخت کې وي چې د مرۍ او هوايې برخو شکمن ارتباطات موجود وي، چې په دې صورت کې په اوبو کې منحل کثيفه مواد په سږو کې پرمختللي کيمياوي نومونايتس پيداکوي. دا ډول عکس العمل ښايې وژونکی وې. په تيلو کې منحل کثيفه مواد په يو شمېر ناروغانو کې استعمالولای شو.

د التراسوند ازموينه په هغه ناروغانو کې چې د صفراوي طرقو او د پانقراص شکمني ناروغۍ ولري غوره نتيجه ورکوي.

د کبدي CTscan معاينه په هغه ناروغانو کې اجرا کېږي چې په زيړي، د پانقراص په ناروغيو، او په هغه شکمنو متاستازيك حالاتو کې سرته رسيږي چې د ګېډې د نورو خبيثو وتيرو له کبله منځ ته راغلي وي، CT د هضمي جهاز د خبيثو پېښو مرحلې هم څرګندوي. او هم کولای شي چې په موضعي توګه په لمفاوي عقداتو کې د متاستاز حمله معلومه کړي.

التراسوند يوه ارزانه معاينه ده، spiral CT د هجموي CT په نسبت په چټکۍ سره نيجه ورکوي. CT د پانقراص په ناروغيو کې ډېر ګټور وي.

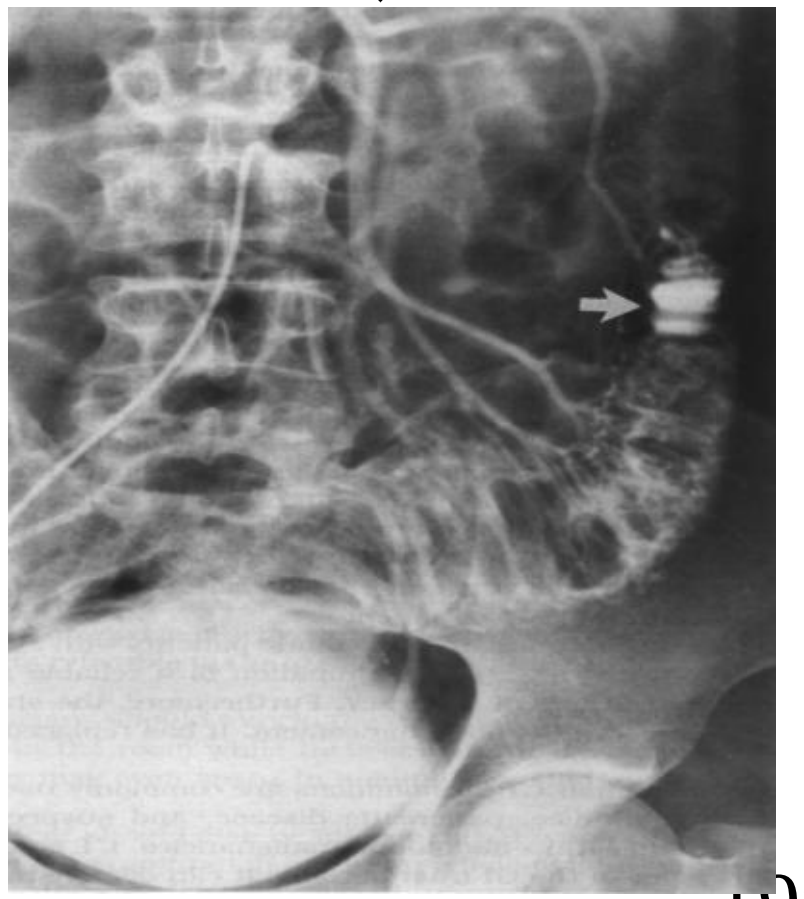

کېدای شي چې کثيفه مواد د دې معاينې سره يوځای استعمال کړل شي.

انجيو ګرافي د هضمي جهاز په ناروغيو هغه وخت استعمالېږي چې په حاد ډول هيمورژ منح ته راشي. د هيمورژ ځای د انتحابي کتيتير په واسطه چې په Celiac او

يا مشاريقي شعباتو کې تطبيق شوي ښکاره کېږي (Fig 8.4) ، د دې تر څنګ په اوعيو فشار او يا د وينې جريان بايد قطع شي. د انجيوګرافي څخه په هغه وخت کې هم کار اخلي، چې د باب د وريد فشار لوړ وي.

د پوستکې د لارې کولا انجيوګرافي (Pereataneus cholangiography) په هغه ناروغانو کې اجرا کېږي چې په انسدادي زيړې اخته وي او دا عمليه د يوه نرۍ جدار لرونکي (chiba) ستنې په واسطه سرته رسوي ـ کثيفه مواد په ستنه کې ذرق کېږي چې په پراخه شوي صفراوي قنات کې ايښودل شوي وي (Fig 8.4):

(ERCP)Endoscopic restrograd cholangiopancreaography هغه ازموينه ده چې د اندوسکوپي د کنترول لاندې د Vater په امپول کې کنولا ايښودل کېږي. دا معاينه بايد د يوه پوه او تکړه اندوسکوپيست لخوا اجرا شي. زياتره د دوی ګستروانترالوجيست وي. وروسته لدې چې کنولا تثبيت شوه نو کثيفه مواد په dactal سيستم کې ذرق او د اندوسکوپي د کنترول لاندې spot فلمونه اخيستل کېږي. د stent او ياد درناژ کتيتر يوځای کول پدې ځای کې د دې عملي يوه برخه ده. اندوسکوپيست کولای شي د Papillotomy عمليه اجرا کړي، د ERCP ځای په ځينو انستيتونو کې MRCP نيولای دی. دا ځکه چې پدې اخيري عمليه تهاجمي حالت نشته.

دوه ډوله هستوي يا Nuclear تصوير معاينات دي چې د هضمي جهاز غير نورمالي وتيري څرګندوي: دا عبارت د صفراوي طرقو د scans او د Meckel رتج د خونريزۍ لپاره د Scans څخه دي. د صفراوي طرقو په سکن کې 99m technitum (TC)-labeled او Iminodia-cetic ebrofemin, استعمالوي چې د صفراوي طرقو بندښت ښکاره کوي. دا مواد د وريد له لارې ذرق کېږي او وروسته د ينې په وسيله د وينې د طريقې څخه خارجېږي او په صفرا کې يې غلظت صورت مومي. په نورمالو حالاتو کې دا مواد د صفرا په کڅوړه کې د ذرق څخه وروسته د 10_15دقيقو پورې کتلای شو

(Fig 8.6) د صفرا د Commons قنات د لارې اثناعشر ته اطراح مومي او

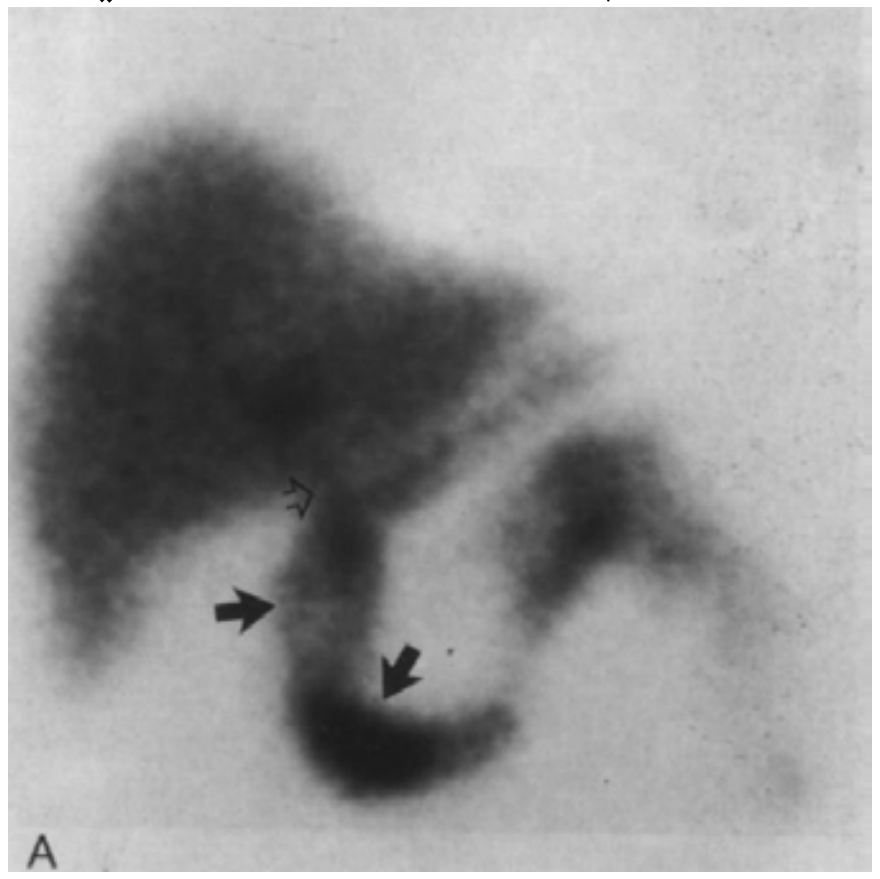

دا اطراح د 30 _60 دقيقو پورې وخت نيسي. هر ډول انسداد چې په cystic قنات کې موجود وي نو دا مواد د صفرا کڅوړې ته نه شي داخليدای

(Fig 8.7) . همدارنګه دا معاينه په هغه پېښو کې هم ډېره په زړه پورې ده

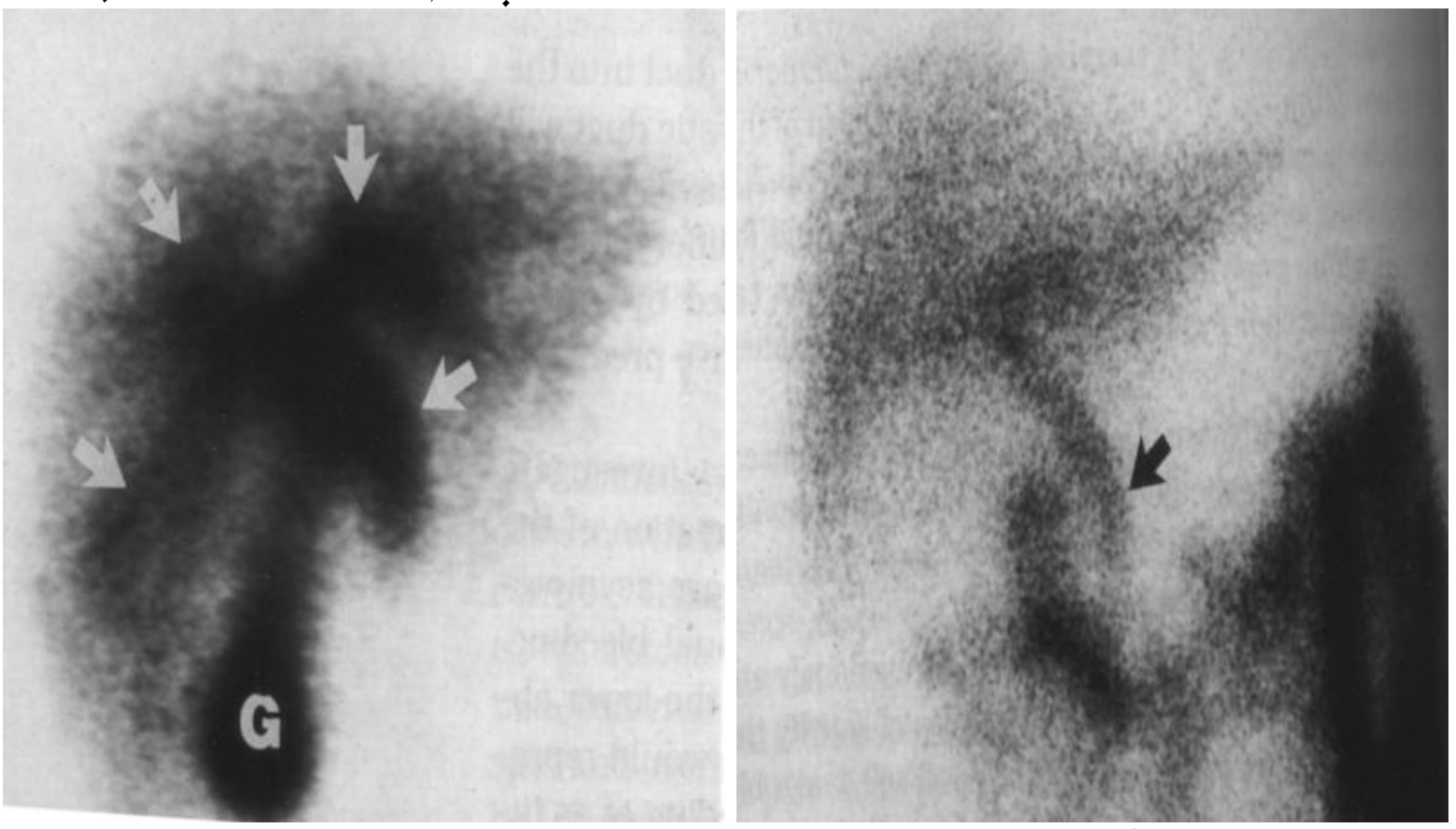

چې د صفراوي طرقو په جراحي کې د صفرا سوري کېدل منځ ته راغلي وي او هم هغه پېښه تفريقي تشخيص کوي چې په حاد ډول انسداد د تېږې له کبله او که په مزمن ډول بندښت د نيوپلازم له سببه پيداشوي دی. چې د صفرا د کڅوړې په حاده التهابي وتيره کې 95% مثبت او منفي اطلاقي ارزښت لري.

99m sodium-pertechnetate-labeled red cells په هغه وخت کې استعماليږي چې د Meckel رتج خونريزي او په ايليو سيکل برخه کې

ولادي سوی شکل موجود وي. په زیاتره پېښو کې اعراض نلري او د معدي مخاطي غشا لرونکي وي چې په نتیجه کله کله د خونریزۍ سبب ګرځي. دا مواد په ورید کې ذرق کېږي. د ګېډې د ښکتنۍ برخې scaning پرې اخیستل کېږي تر څو چې غلیظه شوي برخه پیدا او دا د خونریزۍ په ځای دلالت کوي (Fig 8.8) ، د دې

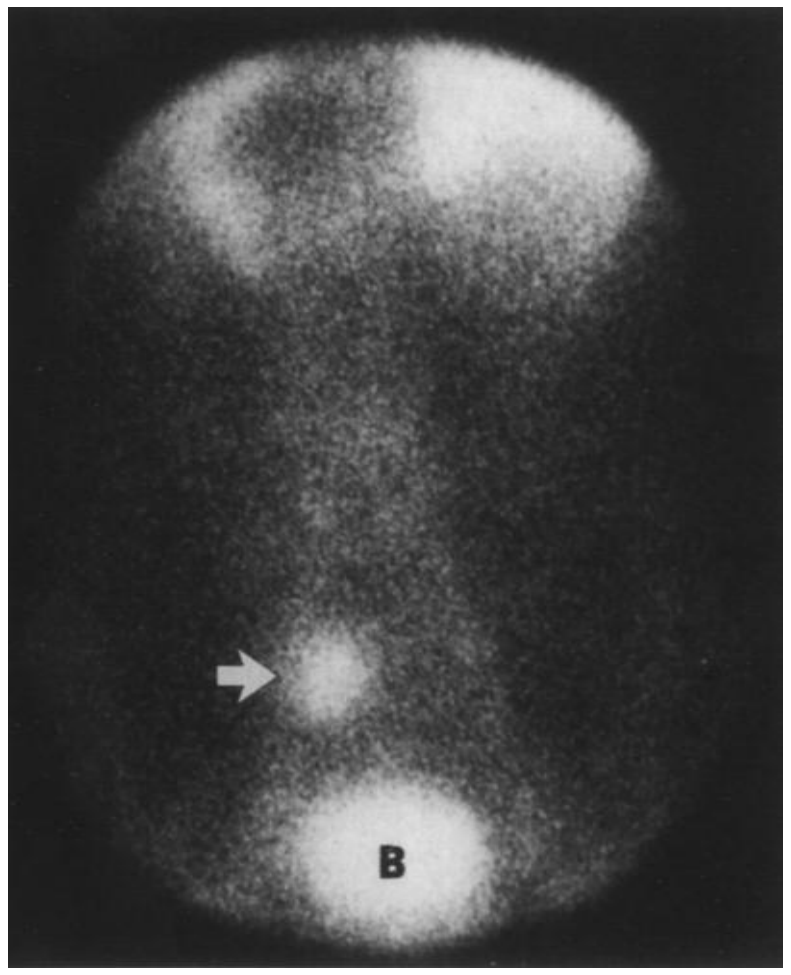

میتود په واسطه د هغه خونریزي اندازه معلومېدای شي چې د 0,1ml /min څخه یې اندازه یا جریان کم وي.
دا میتود د هضمي جهاز د نورو برخو په خونریزۍ کې هم استعمالېدای شي.
MRI په هغې هضمي جهاز کې استعمالېږي او په زیاته اندازه ترې د ینې، صفراوي تنې (Fig 8.9) او په کمه اندازه د پانقراص په هکله معلومات ورکولای شي. د

MRI تکنالوژي دا ګټې لري چې د تنفس د حرکت په واسطه Artifact د ابهر نبضانونه او پرستالتیك پرې اغیزه نه کوي. کېدای شي چې د MRI مطالعاتو سره د ورید د لارېGadolinium-DTPA او Paramagnetic کثیفه مواد استعمال کړو.
مخکې له دې چې په دې خاصو مطالعاتو پیل وکړو نو ښه به دا وي چې د case یا ناورغ په اړوند

دراديولوجيست سره مشوره تر سره شي. چې پدې صورت کې د تشخيص او درملني ترمنځ فاصلې کې هم کمښت راځي او ازموينې به ارزانه تمامي شي.

## اناتوميك كتني يا (Anatomic Considerations)

دا ډېره ضروري ده چې د هضمي جهاز په نورماله اناتومي پوه شو تر څو چې يې په بدلونو يا توپير فكر وكړلای شو، د مثال په ډول په مرۍ کې شپږ راوتلي ځايونه يا برخې دي چې د بلعوم څخه تر ګېډې پورې دوام لري. اولينې او علوي برخه چې د Cricopharyngeus عضلې څخه جوړه او خلف کې د شپږمې رقبي فقرې د حذا سره ځای لري. نورې راوتلي برخې د سينې په دننه کې موجودې دي. د ابهر د قوس، د څلورمې او پنځمې صدري فقراتو، چپه لوی قصبي، د حجاب حاجزې، نازله ابهر او د مرۍ معدې د يوځای كېدو برخه (Fig 8.10) .

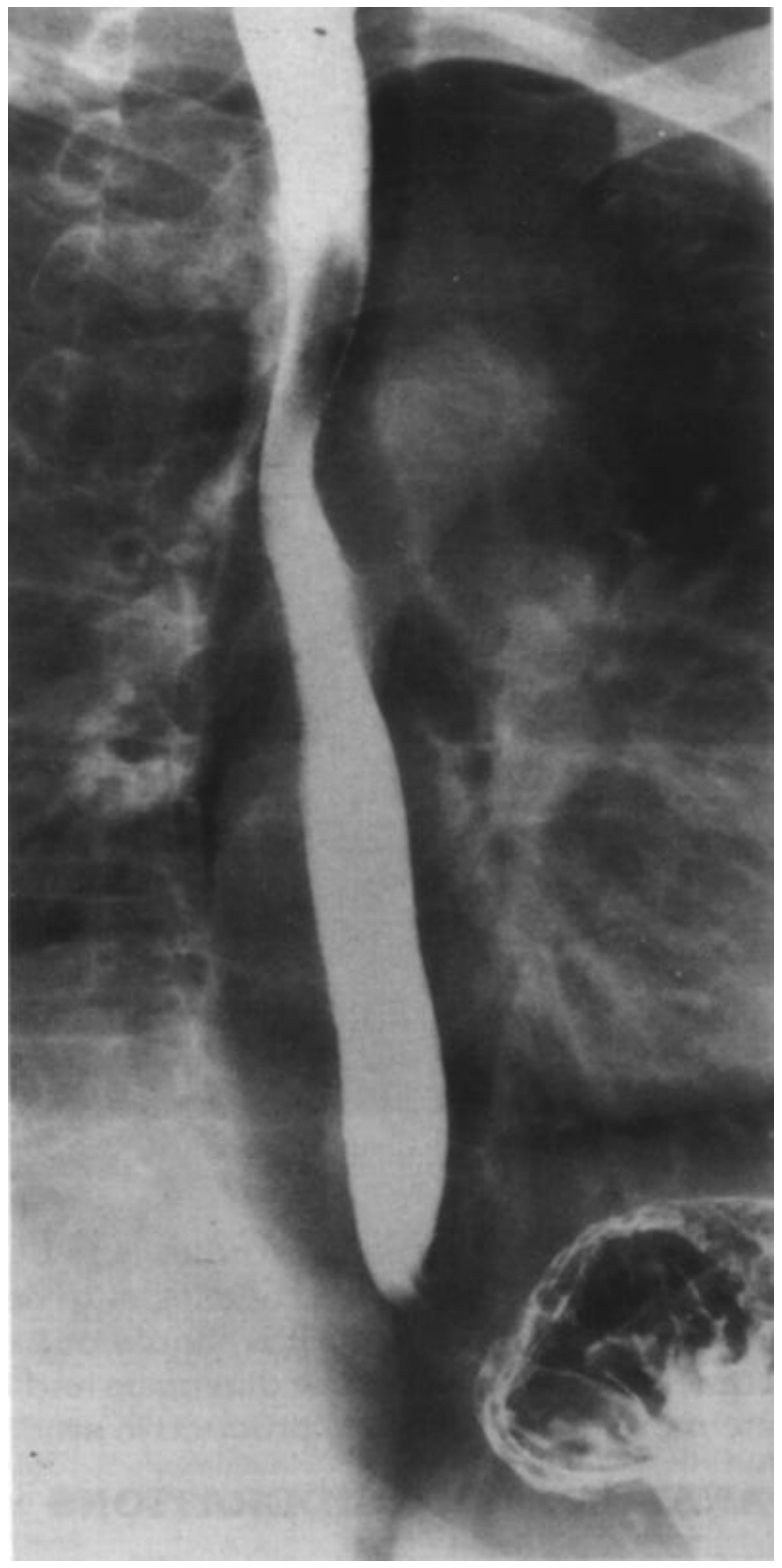

معده مختلف موقعيتونه غوره کوي اوپه ګېډه کې په عمودي او يا افقي ډول ځای لري. دا زياتره د ناروغ د باډۍ پورې اړه لري. د راديولوژيكي اناتومي له مخې معده عبارت ده د فندس جسم، انترم كار دپا يلور څخه مخکې برخه او

(Fig 8.11)Pylorus د معدي مخاطه (rugae) په موازي ډول ليکو څخه

عبارت دي چې په معده کې غځيدلي دي (Fig 8.12) د دې التواتو يا

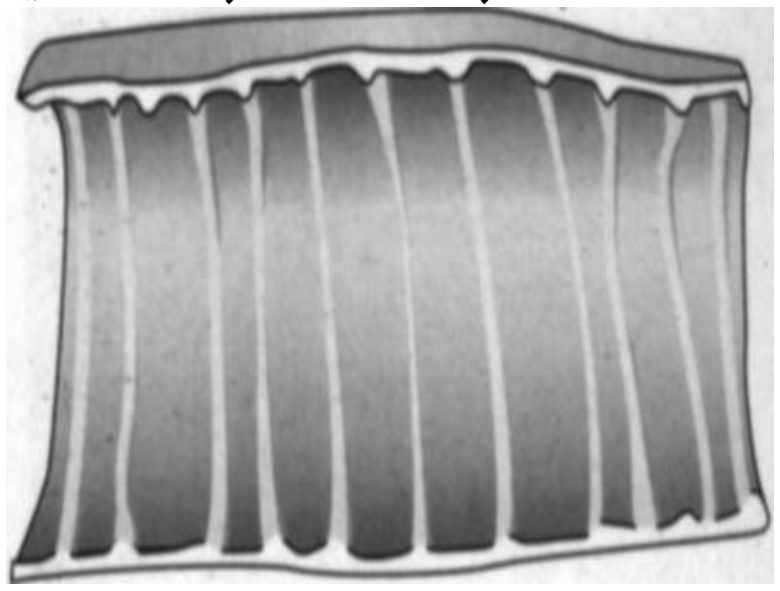

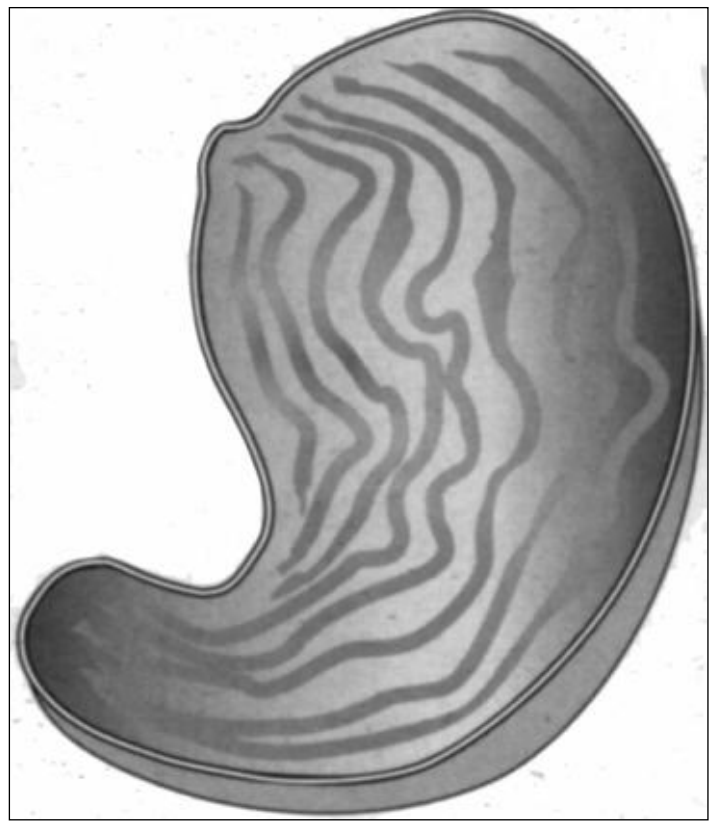

(Rugae) يا تاوپيچ ترمنځ ډير زيات
توپير موجود وي.
اثناغشر دپايلور څخه پيل کېږي، د



بصلي لومړنۍ
برخه د مثلث
په څېر خيال
لري چې قاعده
يې د پايلور

سره ده. اثناعشر مخ ښکته ځای نیسي (دویمه یا نازله برخه) . او وروسته له هغې شاوخواته مخ پورته پلو (څلورمه برخه)، د Treitz وتر څخه راتاویږي.
کله کله په نورمالحالت کې په اثناعشر کې یوه کوچنی راوتلي برخه لیدل کیږي چې ښایې د Vater په امپولا دلالت وکړي او د ښکتني برخه د منځني قسمت سره ځای ولري.

JeJunum د Treitz وتره پیل کیږي، په تدریجي توګه ایلیوم احتوا کوي او د سکیوم د لارې ایلیو سیکل دسام ته ځان رسوي. د دې امکان شته چې د جیجنوم او ایلیوم توپیر د مخاطي غشا له مخې وکړای شو. په نورمالو خلکو کې سکیوم په ښي ښکتني میراق یا Quadrant د ګېډې کې موجود وي. د چینجي په څېر (vermiform) اپندکس د سکیوم څخه معمولاً مخ ښکته ځوړند لیدل کیږي. ایلیو سیکل دسام د سکیوم په منځني منظره کې د کتني وړ وي.

کولون د دوو لوپونو څخه جوړشوی چې په ښي او کیڼ طرف کې د ګېډې په پورتنۍ برخو کې ځای‌لري یعنې دا چې کبدي او طحالي زاویې یې جوړې کړیدي. نازله کولون په سیګموئید کولون باندې ختمیږي. چې په زړو خلکو کې په خاصه توګه پراخه وي، سیګموید کولون په مقعد یا Rectum ختمیږي (Fig 8.13) په نورمال حالت کې کېدای شي چې رکتوم پراخه شي.

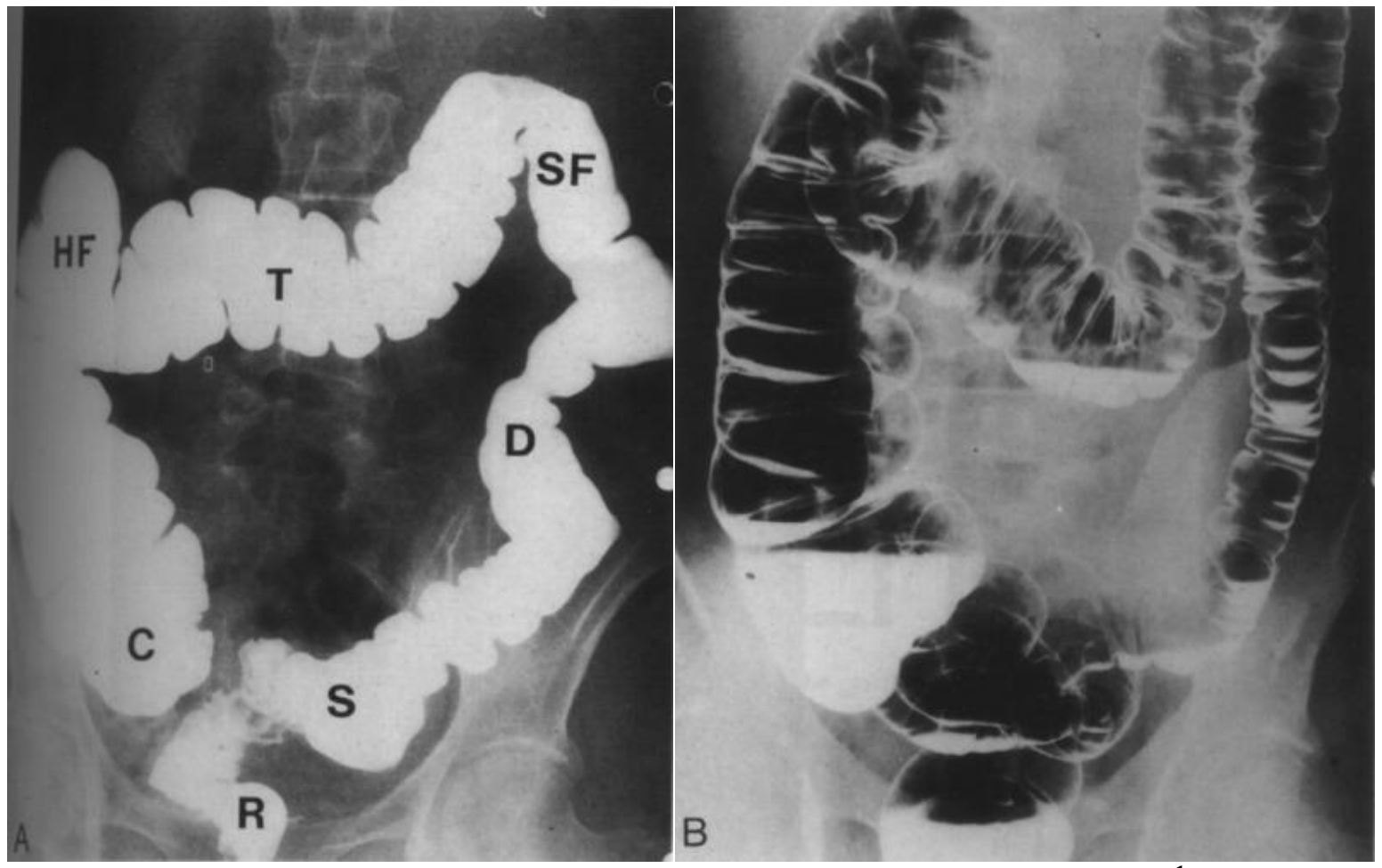


د دې ترڅنګ چې د هضمي جهاز په اناتومي پوهیدل ضروري دي نو دا هم لازمه ده چې د فزیولژي په اړوند ې هم معلومات ولرو. چې دا د تحرکیت یا

Motility څخه عبات ده. د تحرکيت د بې نظميو اسباب ډېر زيات او پيچلي يا مغلق دي.
دا به غوره وي چې ووايو مری، د خپلو امواجو په واسطه د باريوم يوه اندازه د حرکاتو په واسطه پر مخ وړي، پرستالتيك د معدي د فندس څخه مخ ښکته پلو دوام مومي. په اثناعشر کې پرستالتيك يوه اندازه توپير لري، د تشيدو يا خالي کولو حرکت په مری کې شته لاکن په معده کې موجود نه وي. د اثناعشر په بصله کې يوه اندازه پراختيا موجوده ده چې په ذروه کې يې خلاصېږي او د قوي تقلصاتو په واسطه هغه څه چې په کې موجود وي ورته تحرکيت ورکوي. اووروسته لدېوړو کولمو او کولون ته رسېږي.
د کولون په څو برخوکې نورمال يا فزيولوژيك نريوالی موجود وي چې کېدای شي د سپزم په واسطه مبالغوي ښه غوره کړي. داپه مستعرض کولون کې دزاويو سره نژدي دي اوهم په نازله کولون کې ځای لري. کله چې په هضمي جهاز کې په زياته شمېر سپزم وکتل شي خاصتاً په کولون کې نو د يو شمېر دوا په واسطه بايد مطالعه ترسره شي.
Glucogon 0,5-2mg داخل وريدي ذرق په هضمي جهاز کې د رخاوت وتيره منځ ته راځي او د Vagal ضد عمليه سر ته رسېږي. نورې دواګانې هم شته چې کار ترې واخيستل شي لاکن اختلاطات يې زيات دي چې دا دواګانې عبارت د (Atroin 0,15-1mg) او(pro-banthin) propantheling څخه دي _ 60mg _15 دا مواد کولای شي چې په هضمي جهاز کې د رخاوت وتيره منځ ته راوړي او هم ې په هضمي جهاز کې د Double contrast ازموينو لپاره استعمالوي (8.15

او Fig 8.14) چې د کوچنیو غړیو نورمالو پېښو په هکله معلومات ترې په لاس راتلای شي.

# پتالوژيك کتني

## (PATHOLOGlC CONSIDERATIONS)

څرنګه چې هضمي جهاز د تيوب بڼه لري نو که چېرې په يو سګمنټ کې پتالوژيك وتيره پيدا شي نورو کې هم په همـاغه څېر وي د مثال په ډول که چېرې په مرۍ کې مخاطي تومور پيدا شي په معده، وړو کولمو او کولو کې هم په همـاغه شان راوتلی حالت ښکاره کوي.

د افتونو د موقعيت په لحاظ سره توپير لري.

د پتالوژيك له نظره د هضمي جهاز بدلونونه په لاندې شپږو ډولو ويشـل شوي دي!

1 _ پولي پوئيد افتونه

2 _ مخاطي کتلې.

3 _ تقرحات يا Ulceration .

4 _ رتج يا Extrinsicula.

5 _ بهرنی فشار يا Eatrinsic compression .

6 _ سليم تضيقات يا Benign strictur.

دا په 16 _8 شکل کې ښودل شويدي. د تحرکيت غير نورمال حالت او په هضمي جهاز کې د هرې برخې پراختيا ښکاره شويده.

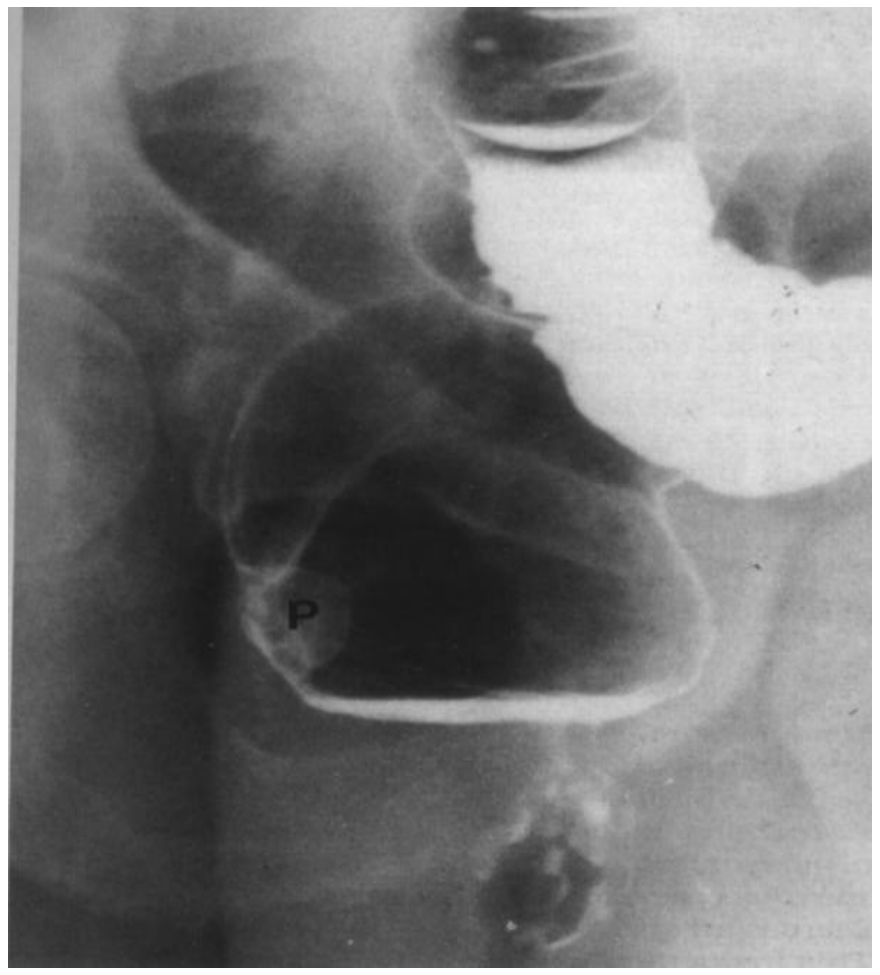

پولپ پوئيد پېښې په کوچني، ګرد ډول اوپه لومن کې د امتلا تقيصه منځ ته راوړي.

کېدای شي چې د پراخه قاعدي لرونکي وي (نښتې يا sessile) (Fig 8.17) او يا د دودکش يا ساقه نی په توګه وي

(Fig 8.18) . که چېرې د end-on منظره ولري نو زياتره مخاطي افتونوته فکر کوو. بهرني جدارونه معلومه نه وي او د هغه باريوم په واسطه له منځه تللي وي چې په محيط کې يې ځای نيولای وي. رتج په مايل ډول کې چې end-on شکل يې غوره کړي وي د بهرنيو جداارونو له مخې د تشخيص وړ دي

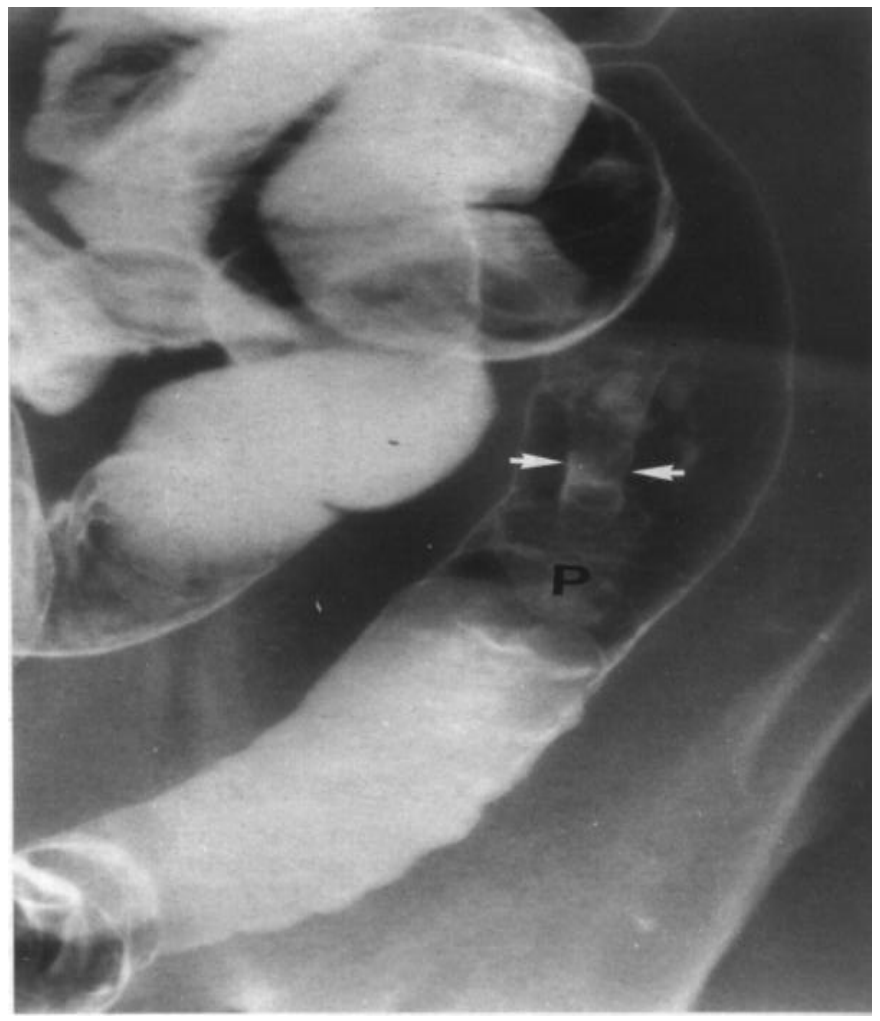


(Fig 8.19) . مخاطي کتلې د کوچنيو پوليپونو په څېر ښکاري، کله چې پوليپ غټ شکل غوره کړي نو ښاې چې سطحه يې په غېر منظم ډول وي او د فت په قاعده کې ښايې غونج شوي حالت منځ ته راشي چې پدې صورت کې په مخاطي غشا کې د نورمالي وتيري او تومور سره پوره بدلون پيداکېږي

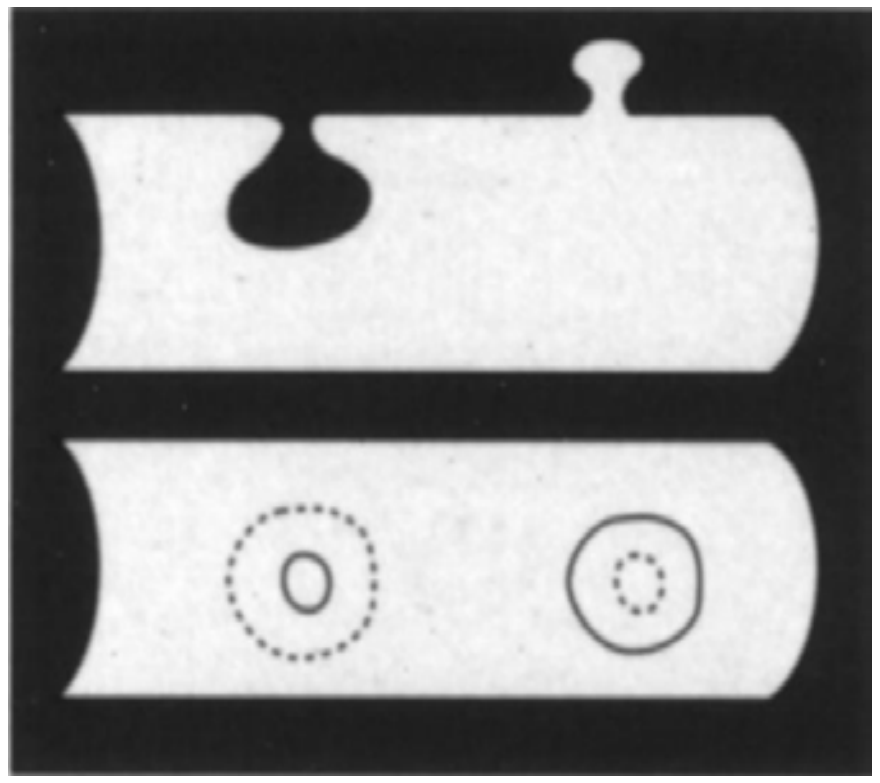

(Fig 8.20) دا دفعتاً اوړي يا shoulder نښې خيال د تومور او مخاطي

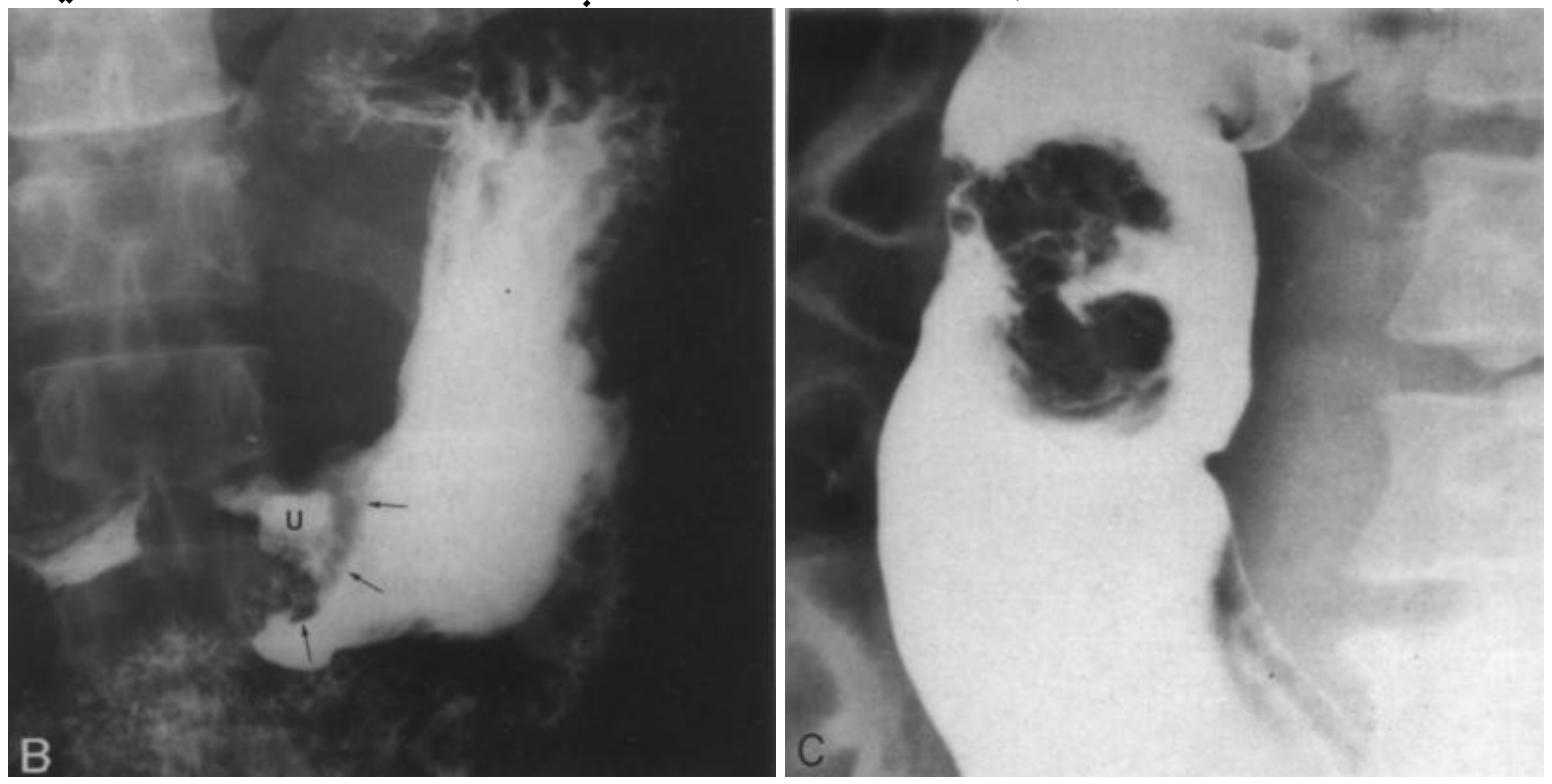


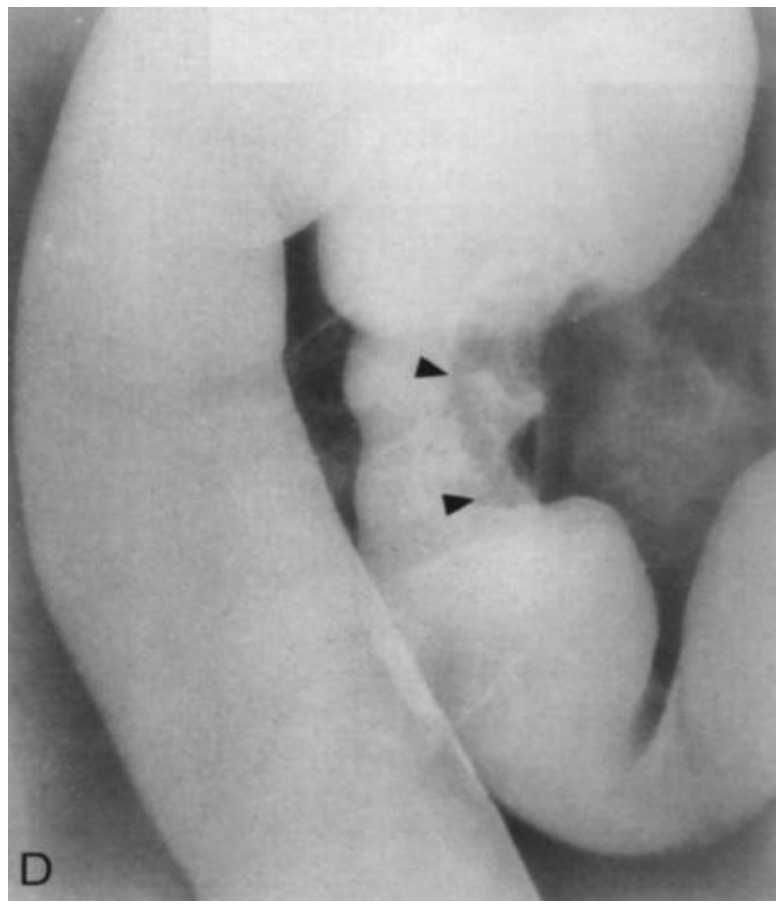


عشا تر منځ پيداکوي د تومور وده
زياتېږي او د لومن څخه راتاوېږي
او په وصفي توګه (orapple-
cor)Napkin-ring منظره

(Fig  8.21) ښکاره کوي. دا ډول

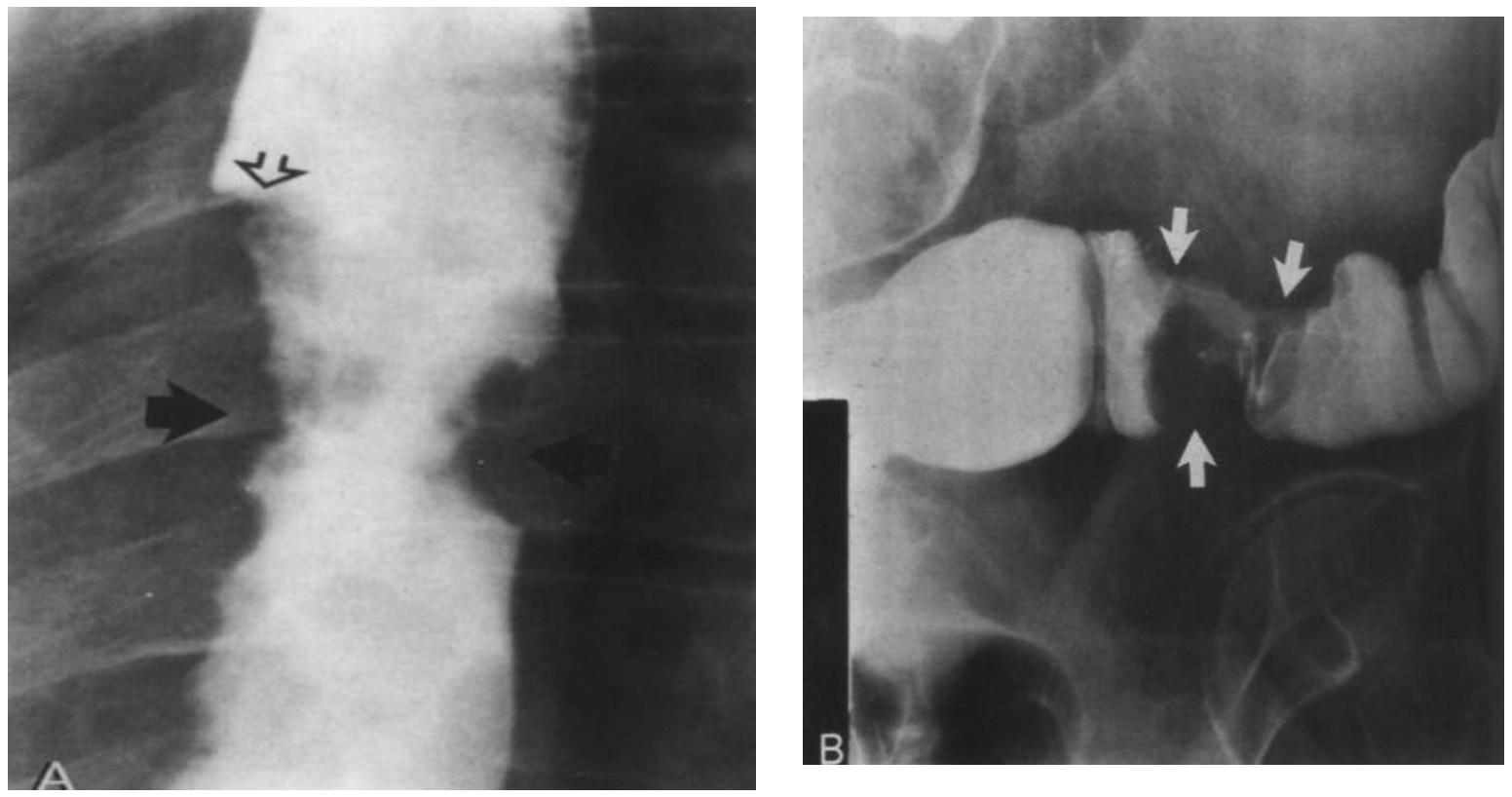


افتونه باید د نورمالو پرستالتیك موجو سره وپیژنو او کله چې په پرله پسې کلیشو کې ښکاره شوه نو د خبیثې پیښې خواته فکر کېږي. ډېرې خبیثې کتلې کېدلای شي چې تقرحي بڼه غوره کړي. په هضمي جهاز کې دوه ډوله د اصلاً نقیصیبنایې وکتل شي چې عبارت د مخاطي عشا د هایپرتروفي (Fig 8.22) او ورسینو

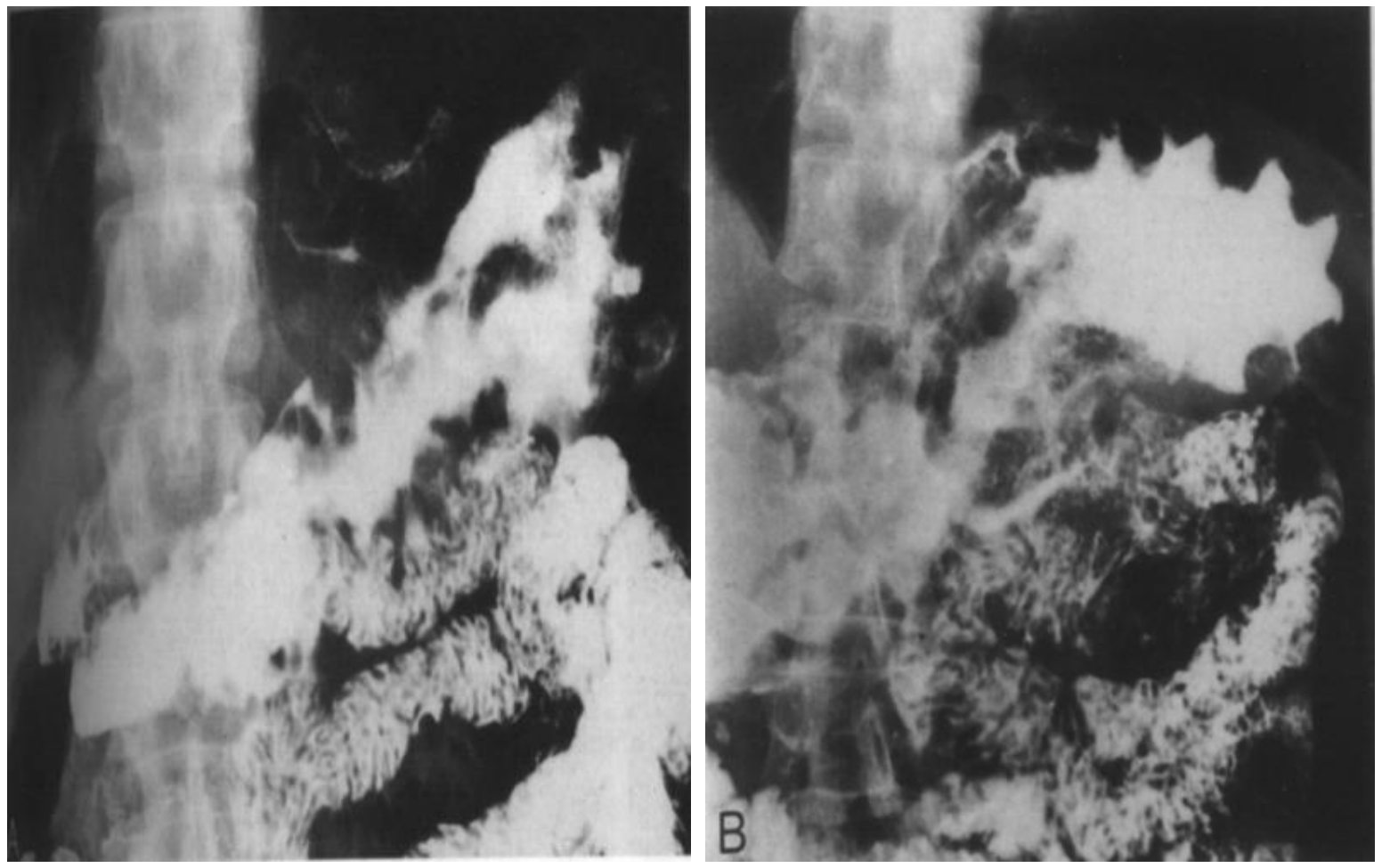

(Fig 8.23) شخه دي. چې دا دواړه ډوله باید د توموري پېښو سره غلطي

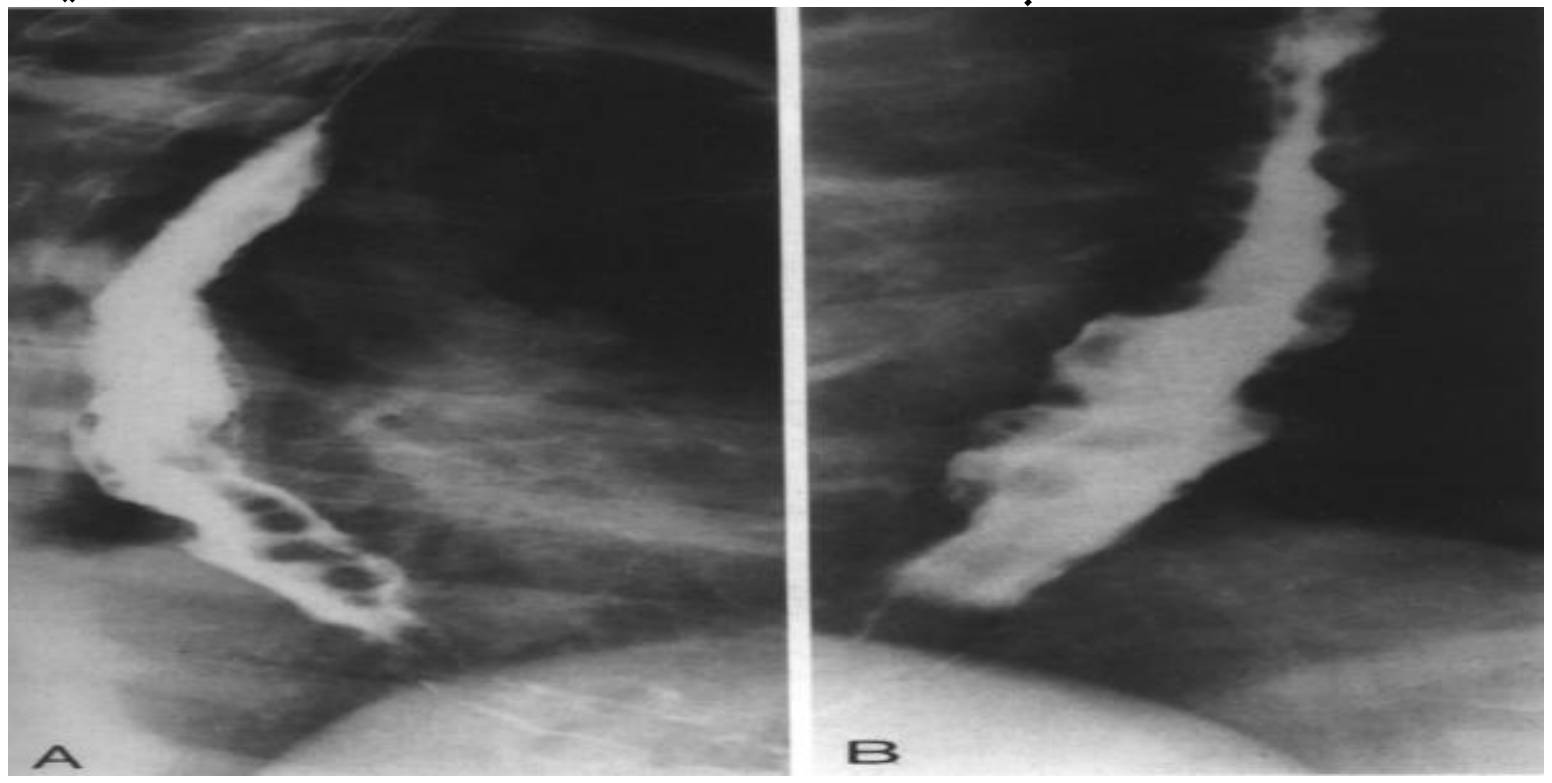

نکړل شي.
تقرحي حالت يا ulceration وتيره د باريوم د راټولېدو ځخه عبارت ده چې د نورمال لومن د جدار ځخه بهر وي، قرحه کې پړسېدلې برخه موجود وي چې د قرحي د Coller يا mound په نوم يادوي. په سليمو قرحو کې خاصتاً چې په معده کې موجوده وي مخاطي غشا ښايې وکتل شي چې د قرحي د جسم يا Crater خوا ته غځېدلي وي. په التهابي کتلو کې قرحه په ښوې شکل اوپه تدريجي توګه په څنډو کې ننوتي وي. کله کله په ښوې Coller کې التهابي غشا د لومن او Crater تر منځ (Hamptons Line) موجود وي چې دا د سليمي قرحي نښه ګڼل کېږي.
دا ځکه چې په تومورنو کې داډول نښه موجوده نه وي. د قرحي وتل د نورمال لومن ځخه د سليموالى بله نښه ده. په هغه ناروغانو کې چې په زياته اندازه قرحي ولري د (Zollinger-Ellison Syndrome) خوا ته فکر کېږي چې د هغه تومور له کبله پيداکېږي چې gastrin توليدوي. زياتي قرحي (24-8) شخه تر (26-8) او (1-8) جدولونو کې ځيړل شوي او د راديولوژيك له مخې د سليمي او خبيثي قرحي توپير په کې څېړل شوي
رتج يا Diverti-vcula سليمه پېښه ده چې د هضمي جهاز د لومن ځخه بهر خيال ورکوي او د کولمې د جدار د ټولو طبقو لرونکي وي. دا ښايي نسبتاً کوچنی او په کولون کې ځای لري

(Fig 8.27) . کېدای شي چې په غټه اندازه وي لکه د Zenker diverticula چې په دې کې ځای نیسي

(Fig8.28) خیص وخف پدې رتج اجنبي اجسام هم لیدل کېدای شي 8.31 تر

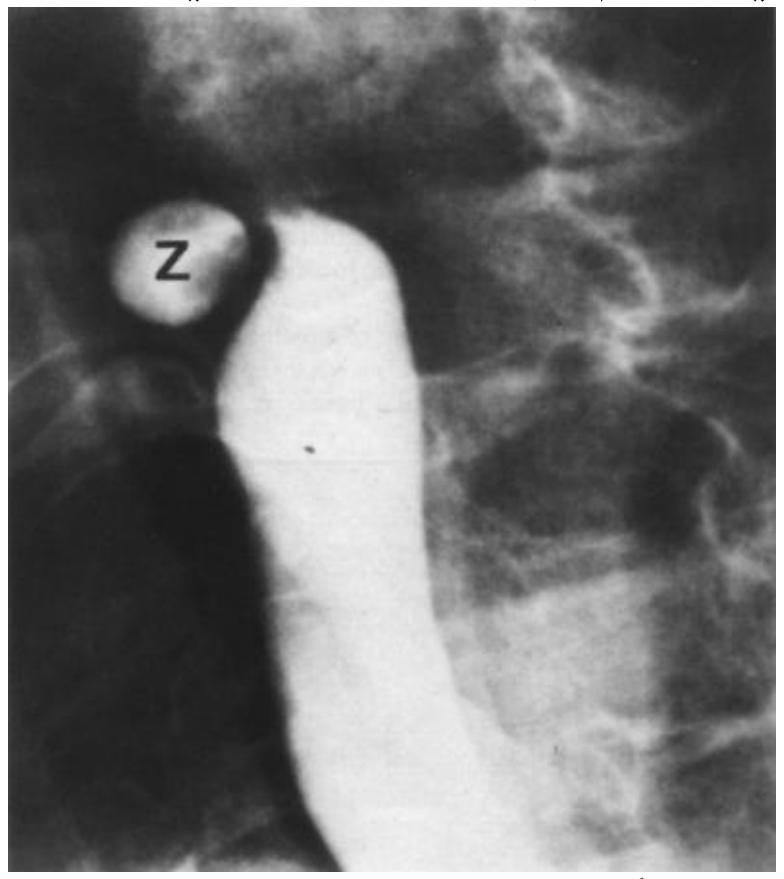


Fig 8.29 پورې د رتجونو مختلف ډولونه ښکاره کوي.

بهرنی فشار

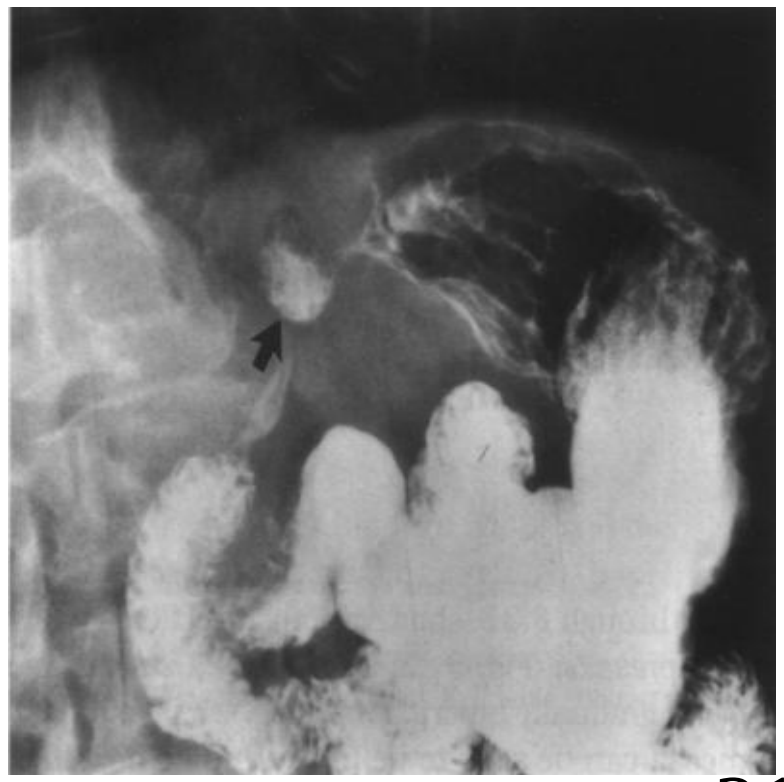

(Fig 8.32) چې په ښوې ډول د امعا جدارونه په تدریجي توګه له منځه

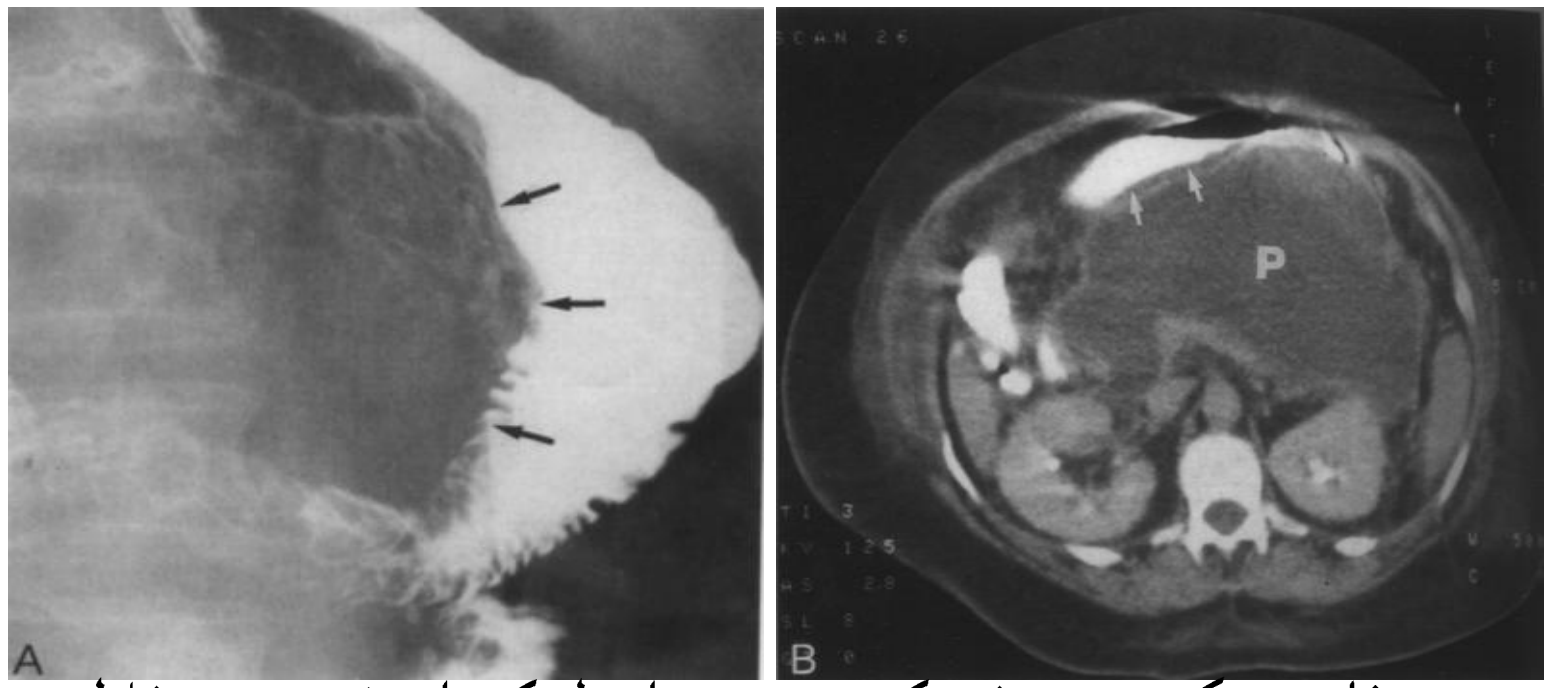


وړي. د فلوروسکوپي په وخت کې د جس پواسطه کېدای شي چې مخاطه وکتل شي او په روغ ډول وي. دا د دننیو افاتو سره په مشکله توپیر کېدای شي.
سلیم تنګ شوي ځایونه چې په مشابه یا غیر مشابه توګه وي په لومن (Fig 8.33) کې لیدل کېدای شي. څنډې یې ښایې ښوي او په ننوتي دول وي، په

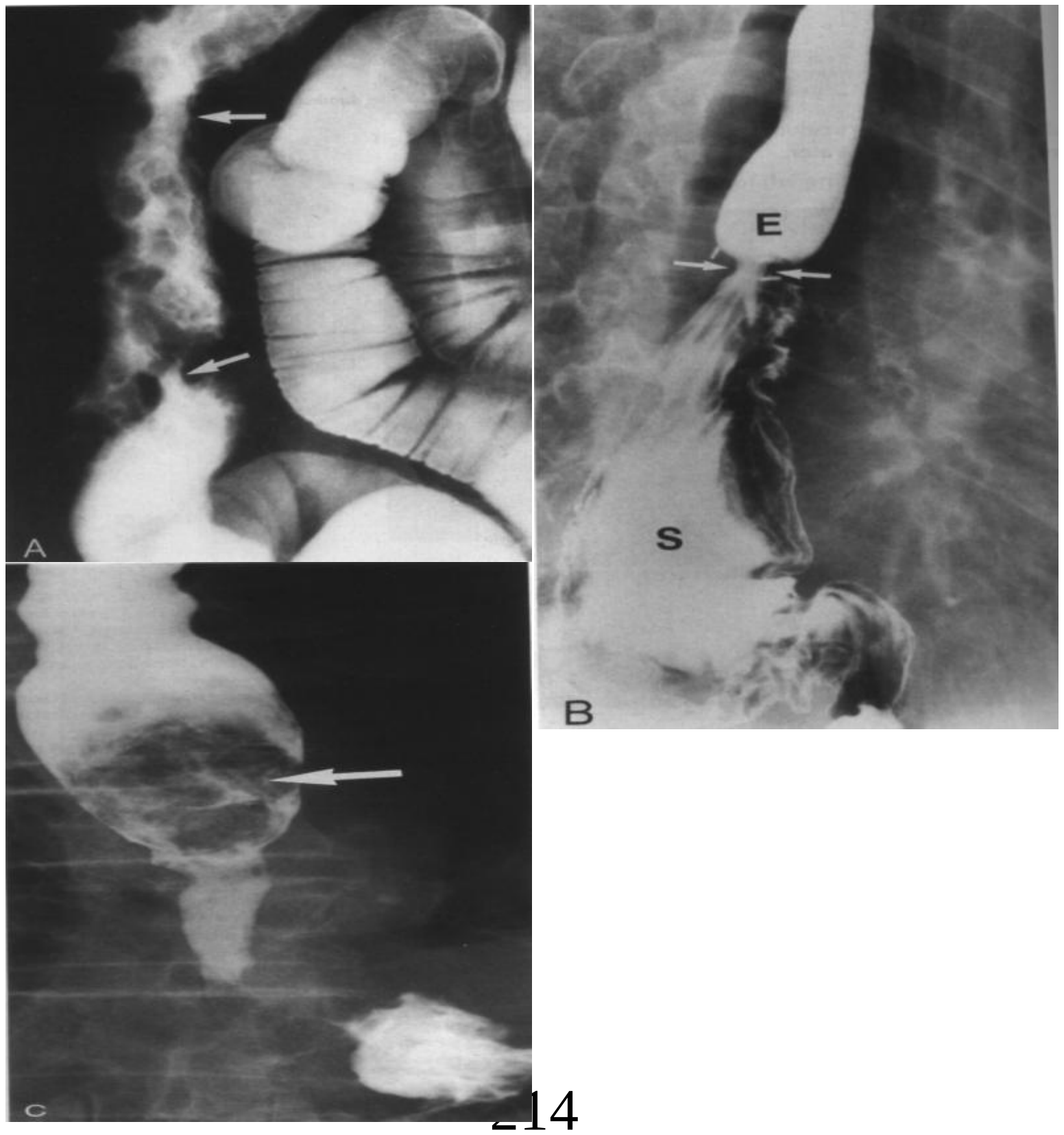

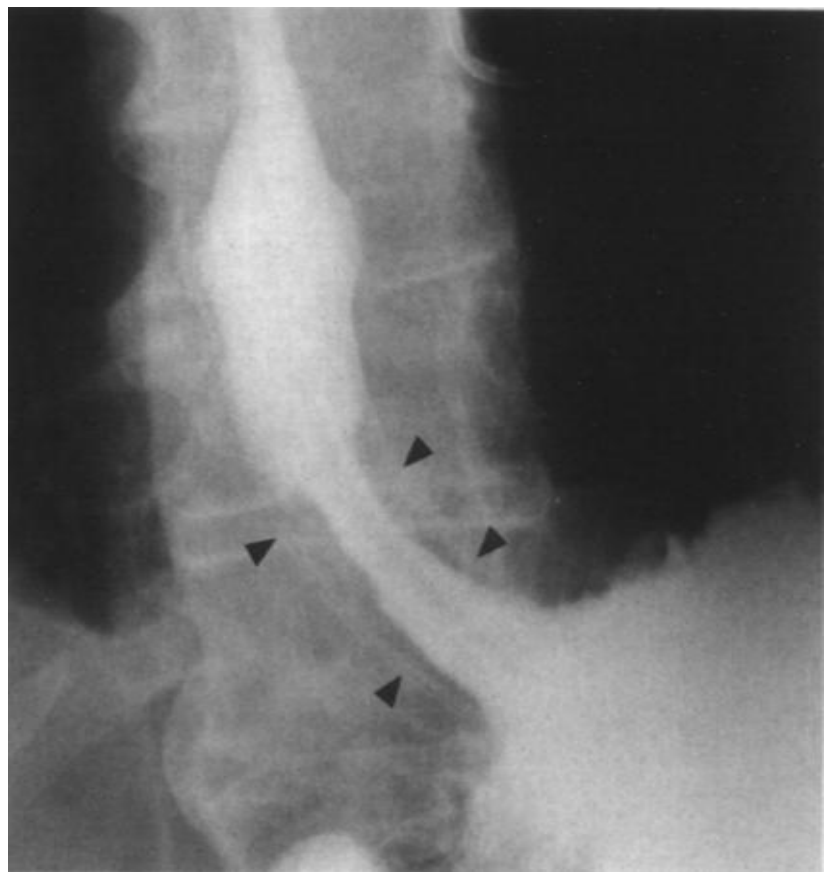

عمومي توګه مخاطه روغ وي،
اکثره وخت تنګي شوي برخې د
کرستيونوما سره په ډېره مشکله
توګه توپير کېږي خاصتاً په هغه
پېښو کې چې په نو ډولي توګه
وي او زياتره وخت د اوږي په
څېروي (Fig 8.34) .

# نهم څپرکی

# دبولي طرقو تصوير

# (urinary Tract Imaging)

د بولي ليارو بدلونونه په پخوانيو وختونو کې يوه ويره وونکې پيښه وه همدارنګه په تيرو وختو کې يوروګرافي د بولي سيستم لپاره لومړنۍ وسيله ده. په وروستيو وختونو کې ډېر ګټور وسايل رامنځ ته شول چې د غلطياو څخه يوه اندازه مخنيوی کوي لکه التراسوند، CT او MRI يوروګرافي په اوسني وخت کې په کمه اندازه د استعمال وړ ده لاکن مهمه تشخيصي وسيله ګڼل کېږي.

د بولي تناسلي سيستم تصويري معاينه دوه بنستيز غير نورمال حالت ښکاره کولای شي چې عبارت د فزيولوژيك او مورفولوژيك وتيرو څخه دي.

فزيولوژيك غير نورمالي پيښي عبارت له هغه زياتو ناروغتياو څخه دي چې ټول medical nephropathies تر عنوان لاندې څېړل کېږي چې دا د ګلوميرول، ټيوبونو او د بين الخلالي نسج په ناروغيو دلالت کوي.

همدارنګه د کورتکس د برخې تنخري بدلونونه هم پدې کې يوځای مطالعه کوي. هغه ناروغان چې پدې ناروغيو اخته وي د وريدي يوروګرافي په واسطه يې وظيفه په نيمګړې ډول څرګنديږي نو غوره تشخيص د بيوپسي په واسطه ټاکلای شو. او وريدي يوروګرافي ښايي ضرر ورسوي.

د مورفولوژيك غير نورمال حالت څخه د پتالوژيك بدلونو تر عنوان لاندې يادونه کېږي.

## تخنیکي کتنې (TECHNICAL CONSIDERATIONS):

د بولې تناسلي جهاز د څېړنې او پلټنې لپاره د نه ډوله مطالعاتو څخه کار اخلي:

وریدي یوروګرام (IVU) ، Cystogram, Retrograd urogram چې زیاتره د اهلیل مطالعه هم ورسره یوځای کېږي او دې ته Cystourethrogram هم وايي. Renal angiography, MRI, CT scan, nepbrogram او Isotope مطالعات. په زیاترو پېښو کې د CT ازموینو د کثیفه موادو سره یوځای دیوګرام ځای نیولای وي.

وریدي یوروګرام ته وریدي پیالوګرافي (IVP) وايي. مخکې له دې چې IVU پیل کړو نو دا ضروري ده چې د ګېډې ساده رادیوګرافي اجرا کړل شي دا ځکه چې د کثیفه موادو په واسطه تېره پټېږي، د دې تر څنګ دا هم ضروري ده چې کولمې هم پاکې کړل شي او د کولون څخه هوا او غایطه مواد خارج کړل شي تر څو چې د پښتورګو خیال ښکاره شي.

دا ضروري ده چې په عمومي توګه د ناروغ څخه د حساسیت په اړوند او خاصتاً دایودین لرونکي موادو د حساسیت پوښتنه وشي. دا هم ډېره مهمه ده چې د ناروغ څخه معلومات تر لاسه شي چې مخکې یې د پښتورګو رادیوګرافي اجرا کړیده او که نه! که چېرې ناروغ د کثیفه موادو ذرق څخه وروسته د ګرمۍ احساس پیدا شوی وي نو دا د حساسیت خوا ته فکر نه کوو بلکې نور مال فزیولوژیك عمل دی. دا ډول اعراض کنترول کېدای شي. او که چېرې په تیر وخت کې د کثیفه موادو سره حقیقي عکس العمل یا حساسیت موجود وو نوپدې صورت کې د رادیولوجیست او معالج داکتر سره رابطه نیول کېږي او د دې پر ځای بله ازموینه لکه التراسوند او یا بې له کثیفه موادو څخه د CTscan ازموینه اجرا کېږي. او که دا ومنو چې همدا معاینه ډېره ضروري ده پدې صورت کې ناروغ اماده کېږي او دا کار باید د معالج داکتر په واسطه تر سره شي چې د معاینې څه دوه ورځې مخکې ناروغ ته ستروئید او antihistamine تطبیق کېږي. ځینې وخت کېدای شي چې د حساسیت موضوع روحي یا سیکالوژي بڼه ولري، د کم

غلظت کثیفه مواد کولای شي چې د حساسیت اندازه راکمه کړي لاکن په بشپړه توګه یې له منځه وړلای نه شي.
د وصفي یوروګرام پر وخت کې دا ضروري ده چې د پښتورګو توموګرافي هم استعمال شي تر څو د پښتورګو حدود وټاکل شي. غېر له هغې کېدای شي چې د هوا او یا د کولمو د محتویاتو په واسطه پټ شوي وي (Fig 9.1)

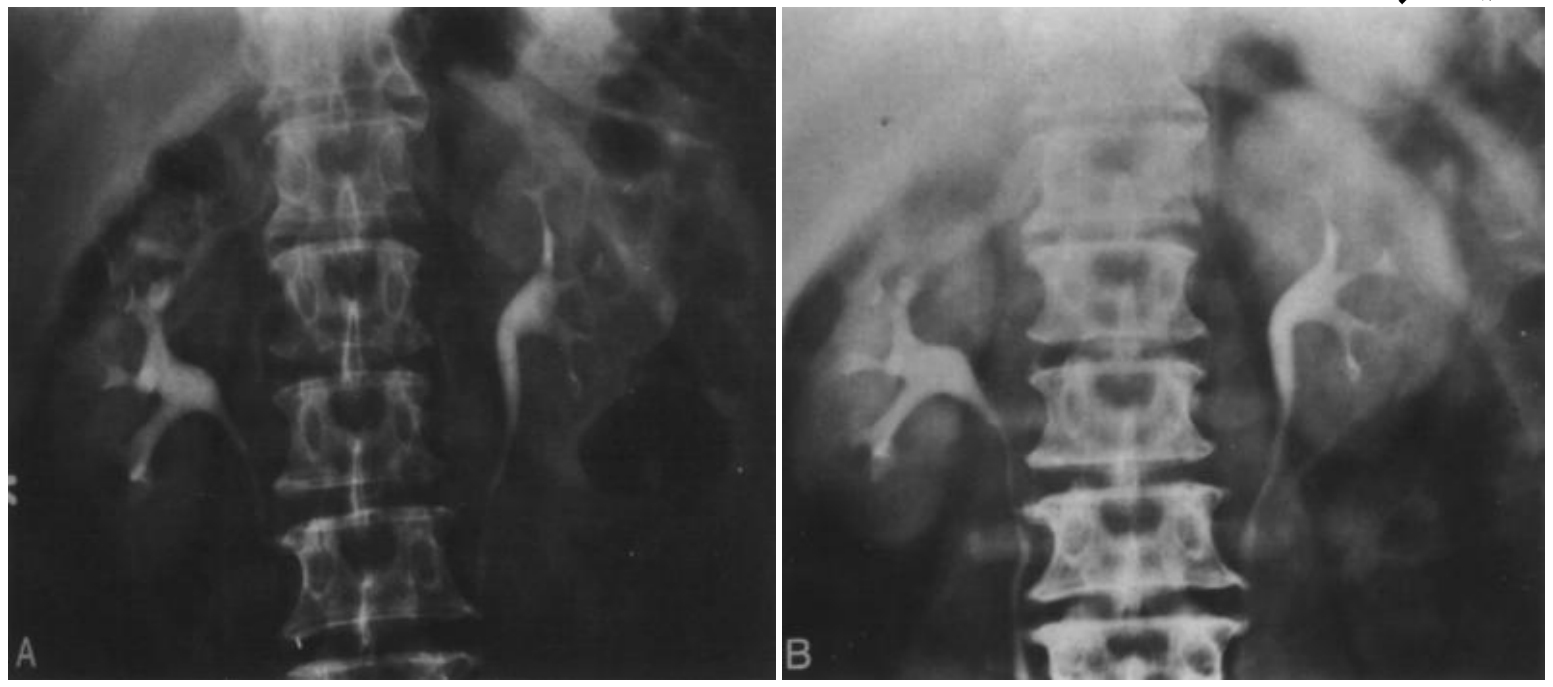

. د توموګرافي فلم هغه وخت اخستل کېږي چې کثیفه مواد په کوچنیو اوعیو کې ځای ولري او نفرونونه ډك شوي وي، پدې میتود کې د پښتورګي پرانشیم، سایز او اندازه یې ښکاره کېدای شي. دوه نورې رادیوګرافي بې له توموګرافي اخیستل کېږي معمولاً د پنځو دقیقو په فاصله کې دا عملیه اجرا کېږي تر څو چې Collecting سیستمونه حالبونه او مثانه نه څرګنده شي.
د وریدي یوروګرافي استطباب په غټانو او کوچنیانو کې د دې لپاره دي چې د مورفولوژي، د پښتورګو د وظیفي د انسداد موقعیت او بولي تناسلي سیستم د جراحي د عملیې څخه وروسته بدلونونو په اړوند معلومات ترلاسه شي، په کوچنیانو کې IVU ددې لپاره استعمالوي تر څو چې په نجونو کې یو شمېر ستونزي چې ښایې د ectopic حالب له کبله پیدا شوي وي تشخیص کړل شي ځینې وخت د یوروګرام ازموینه د التراسوند څخه وروسته استعمالېږي دا ځکه چې د حالبونو خیال ښکاره شي. او د غیر نورمالو پېښو څخه یې معلومات ترلاسه شي.
Retrograd ازموینې د دې لپاره اجرا کېږي تر څوچې د اهلیل، مثاني، حالبونو او د پښتورګو په تجمعي یا Collecting سیستمونو څخه

معلومات حاصل شي د دې څخه زياتره وخت په هغه پېښو کې کار اخلي چې په نارينه وو کې د تضيقاتو او ترضيض پېښې پيدا شوي وي.
سيستوګرام د مثانې معلومولو او د حالبي مثانې د يوځاى کېدو د برخې د جريان د بيرته ګرځېدو Reflux په هکله معلومات تر لاسه شي. د حالبونو Retrogard معاينات هغه وخت ترسره کېږي چې د حالبونو او د پښتورګو د تجمعي سيستم په هکله د کلنيك له نظره شکمن بندښت د تېرو، تضيقاتو او تومورونو په واسطه منځ ته راغلى وي. دې عمليې ته Retrograde uoropyelogram وايې.
کله چې مثانه د کثيفه موادو څخه ډکه شي ناروغ ته ويل کېږي چې د راديوګرافي د اجرا پر وخت دتبول فعل اجراکړي {voiding cysto urethrog) Noiding cystourethrogn} په دې صورت کې د مثانې او حالب د فزيولوژيك reflux په هکله معلومات په لاس راځي. دا معاينه زياتره په کوچنيانو او هغه ناروغانو کې اجرا کېږي چې د بولي طرقو په پرله پسې انتاناتو اخته کېږي. همدارنګه په هغه ناروغانو کې هم ترې کار اخلې چې په هايدرونفروزس يا هايدرويوريتر په ادرار کې وينه، دشپې او ورځې په کوچنيانو کې لوندوالى او په هغه ناروغانو کې استعمالېږي چې په مغلق ډول انومالي لرونکي وى.
Nephrocystogram د هغه پېښو د تشخيص لپاره اجرا کېږي چې انسداد او بيځايه موقعيت د جراحي د عمليې څخه وورسته منځ ته راغلى وى، او يا دا چې د پوستکي د لارې nephrostomy اجرا شوى وى کثيفه مواد د نفروستومي په کتيتر کې ذرق او د فلوروسکوپي د کنترول لاندې معاينه اجرا کېږي. که چېرې انسداد موجود وي او يا بيځايه شوي وتيره پيدا شي د غي نورمالى پېښې پيژندنه د هغه راديوګرافي فلمونو په واسطه ترسره کېږي چې په پرله پسې توګه (spot) واخيستل شي.
ځنډنى تصوير دا ښکاره کوي چې انسدادي وتيره موجوده ده.
د بولې لپارو ازموينه په اسانۍ سره Doppler او real time ultrasonography په واسطه کېداى شي. په زياترو پېښوکې دې تخنيك د IVU ځاى نيولاى دى اودې معاينې په واسطه د پښتورګې اندازه او منظره

پيژندل کېدای شي Fig. 9.2 شکل کې د ښې پښتورګې طولاني scan اجرا شويدی.

د پښتورګي التراسوند د پښتورګي د اندازي، کتلو اود هغې د ډول څخه

معلومات ورکوي چې د داخلي echoes څخه پيژندل کېږي. د پښتورګي په کيست کې مايع ځای لري او دنني echoes لرونکی نه وي، او د تور خيال لرونکی وي (Fig 9.3) تومورونه د داخلي echoes لرونکي او جامد طبعيت لري

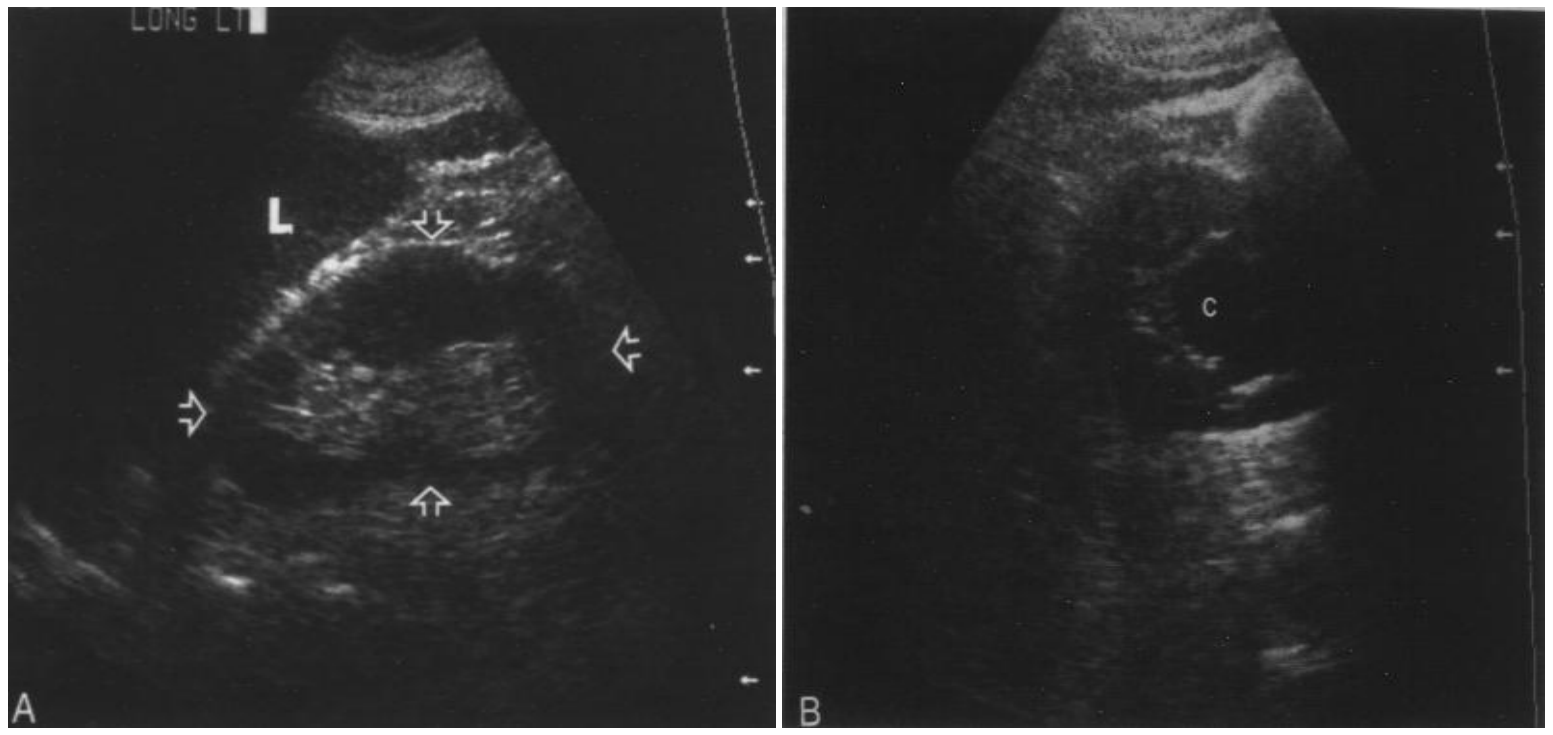


. (Fig 9.4)

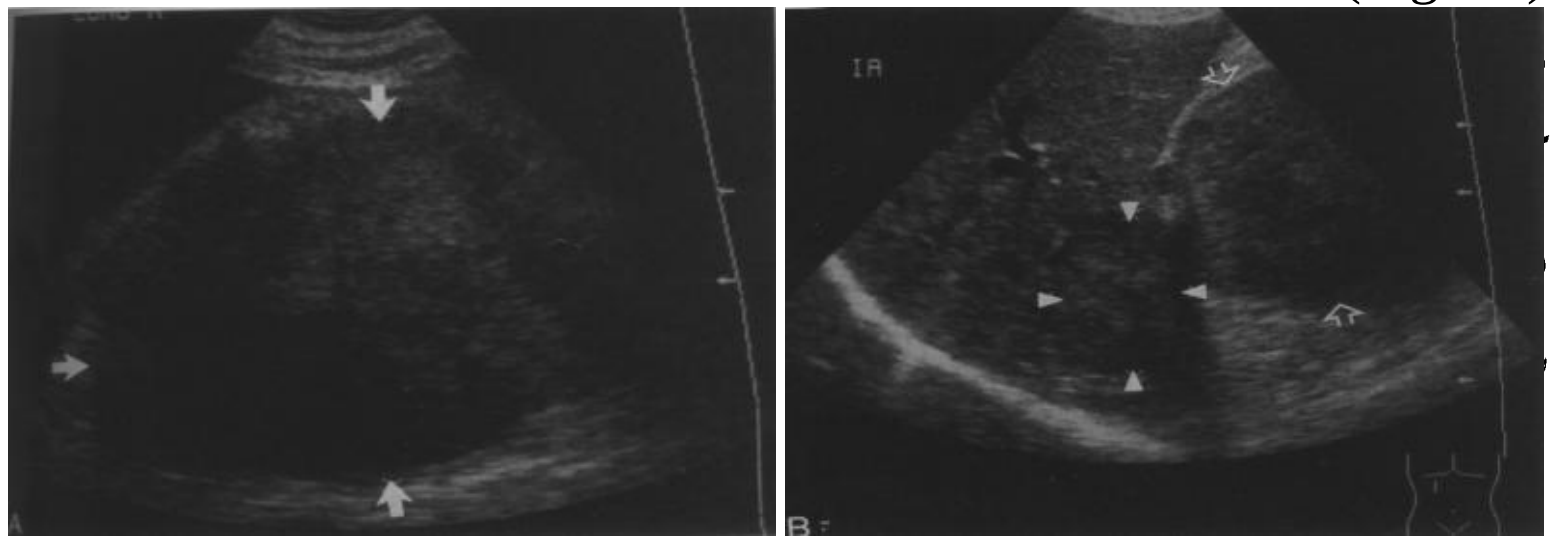

التراسوند د پروستات غده هم تشخيص کوي، په اوسني وخت کې
Transrectal التراسوند تر انسډوسر په واسطه دا ممکن ده چې د
پروستاست د غدې د داخلي اناتومي مطالعه هم تر سره شي (Fig 9.5) . دا

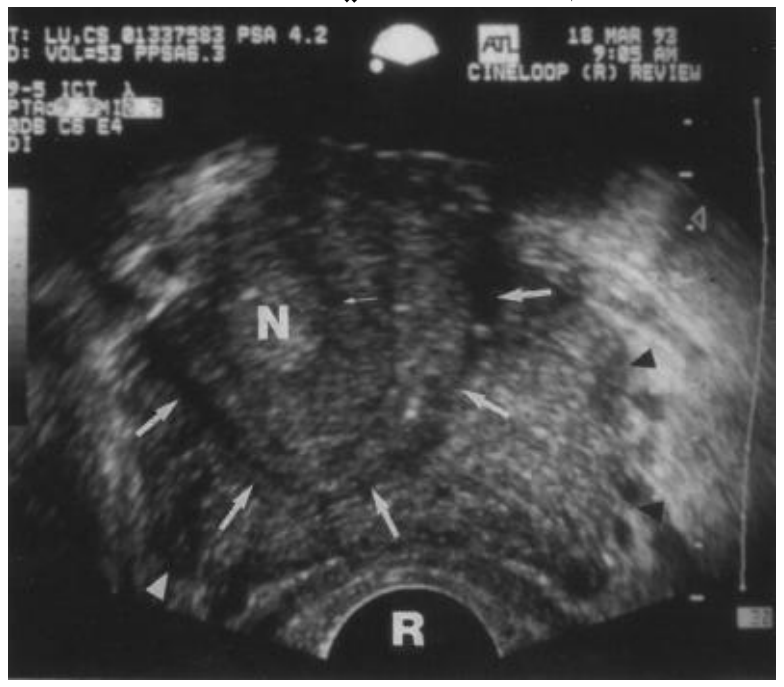


هم امکان لري چې د التراسوند په
واسطه د پروستات د سليم غټوالی
او کرسينوما تر منځ توپير په ډېره
ښه توګه وکړلای شو

(Fig 9.6) . اوس د دې ښه امکانات شته چې په شکمنو پېښو کې د خاصي

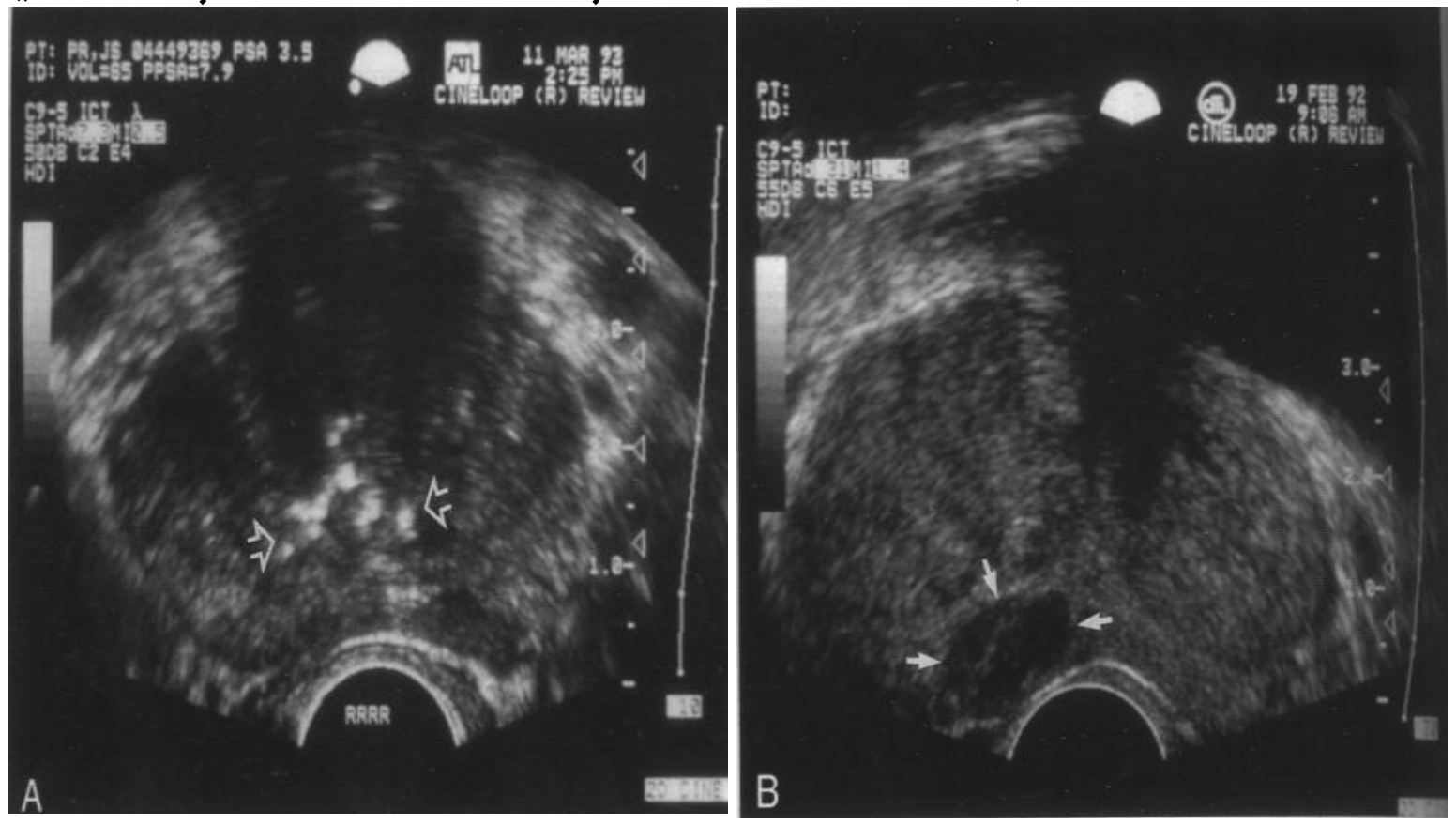


کړنلارې څخه کار واخلو چې هغه عبارت د Transretal بيوپسي څينې ده.
چې د دې تخنيکونو د استعمال په وسيله د پروستات د کرسينوما په
خپريدو او مړينه کې پوره کمښت پيدا شويدی.
دګېډې CTscan د پښتورګو د کتلو د معلومولو لپاره ښه طريقه ده او د
کتلود منشا په اړوند هم پوره معلومات ورکولای شي او دا هم ښکاره کوي
چې نورمال بولي طرقو کې يې بدلون او بيځايه کېدل منځ ته راوړيدي. د
مثال په ډول د ګېډې غټې لمفاوي عقدي. په همدې شان CT ډېره غوره
ازموينه ده چې د پښتورګې ترضيض څرګند کړي

(Fgi 9.7) . CTscan د پښتورګي سیست هم په ډېره ښه توګه تشیخص

کولای شی. د وریدي کثیفه موادو
د زرق په وسیله د سیست خیال ښه
ځرګندېږي او د کثیفه موادو تر
ځنګ یې تور خیال ښه په وضاحت
سره د کتني وړ وي

(Fig 9.8) . د پښتورګي Renalcell carcinoma د پښتورګي د نسج په

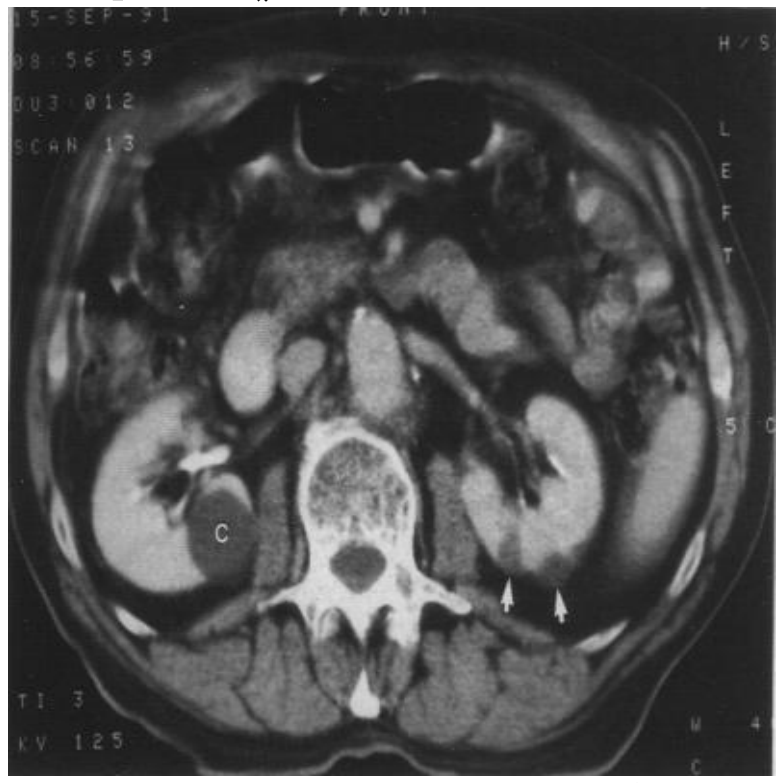

ځېر کثافت ښکاره کوي، د
اوعیوخیال په کې زیات وي او د
افت په برخه کې کثافت زیات وي

(Fig 9.9) . د کیثفه موادو د تطبیق په واسطه کېدای شي چې په کتله کې

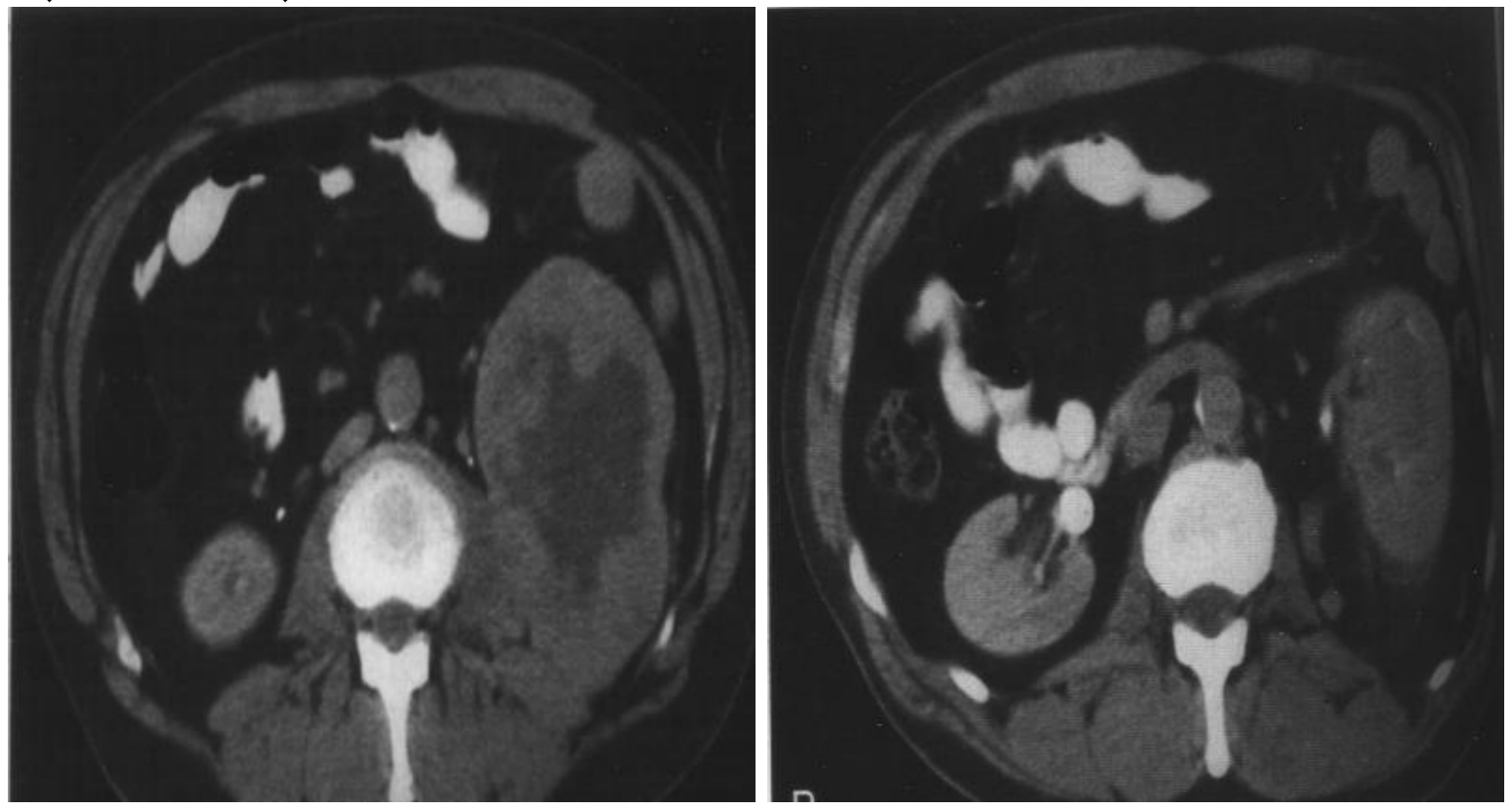

تنخري برخه   څرګند ه شي. دا همزياتره وخت ممکنه ده چې د تومور په
واسطه د پښتورګي څخه بهر اخته

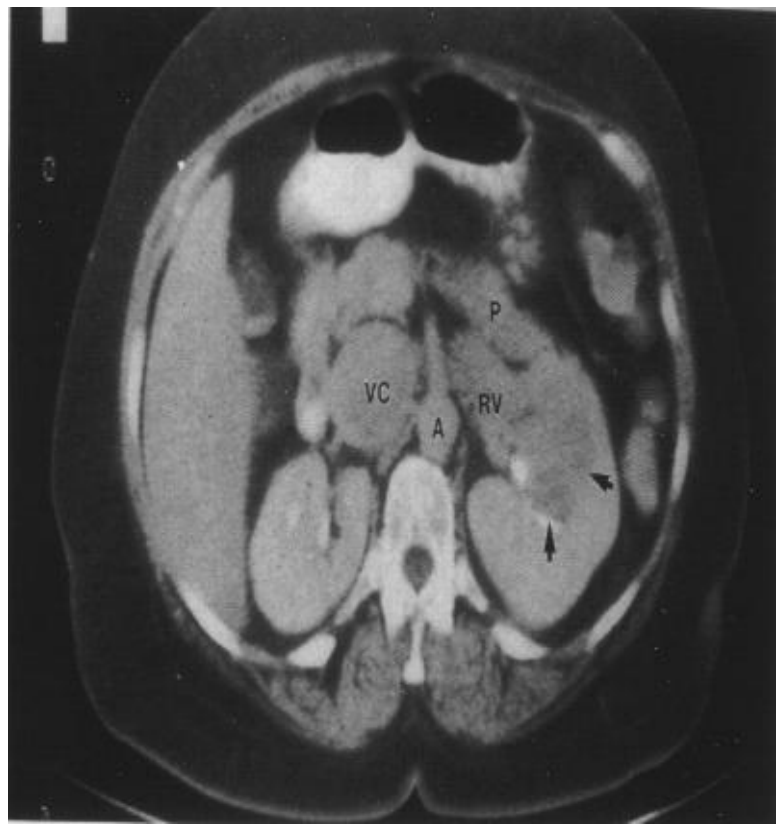


شوي برخه هم تشخيص کړای شو
(Fig 9.10) . لکه د پښتورګو په
وريدونو او په وريد اجوف سفلي
حمله. په زياترو لويو طبي مرکزونو
کې CT په هغه ناروغانو کې چې د
بولي طرقو شکمني ډبرې ولرې او
انسداد يې پيدا کړي وي انتخابي
تشخيص کړن لاره ده

. (Fig 9.11)

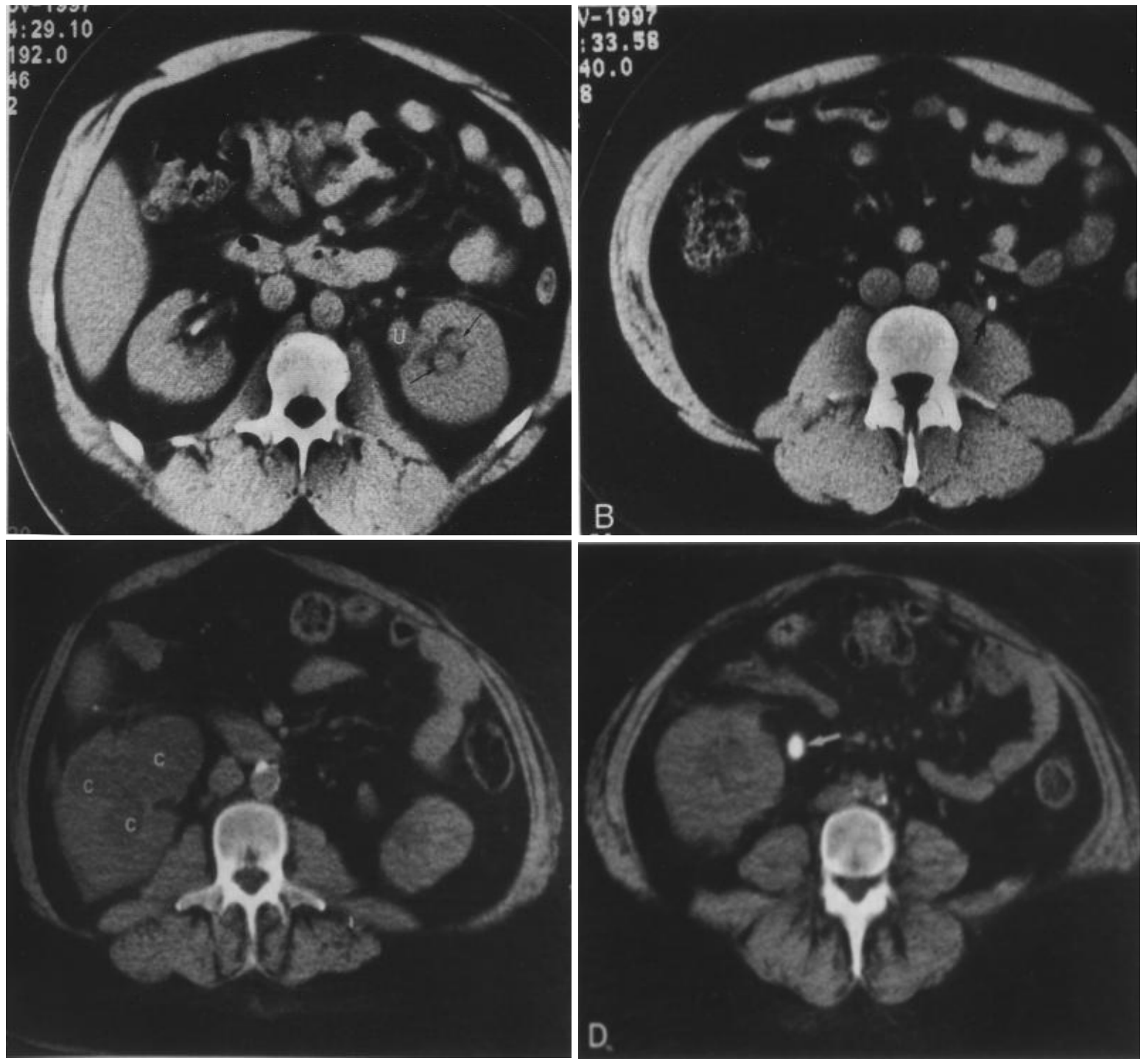

MRI په بولې طرقو کې د پښتورګي د کتلو، د حوصیلي دنیوپلازمونو
اغیزه په مثانې باندې (Fig 9.12)

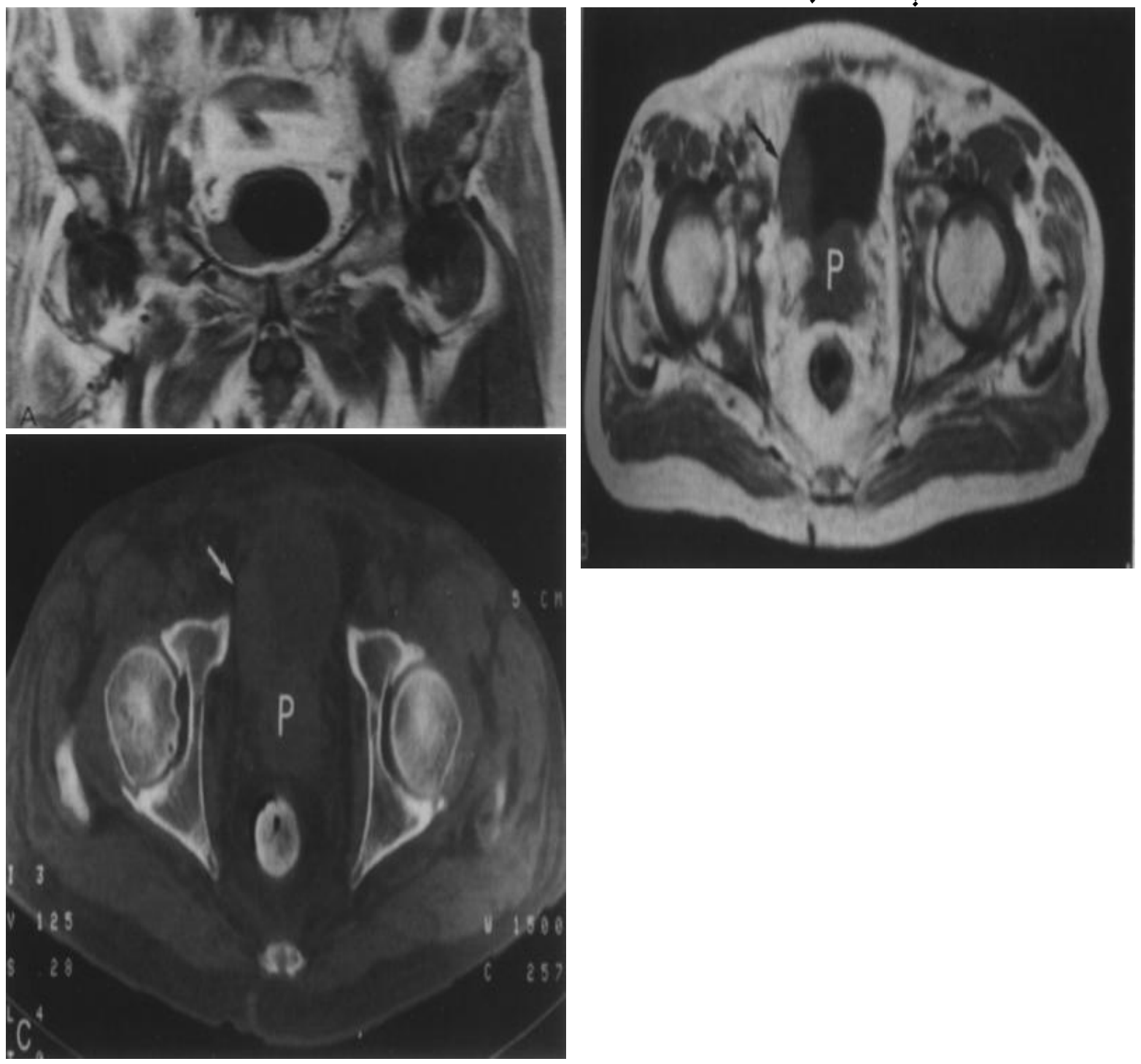


(Fig 9.13) او د پښتورګي

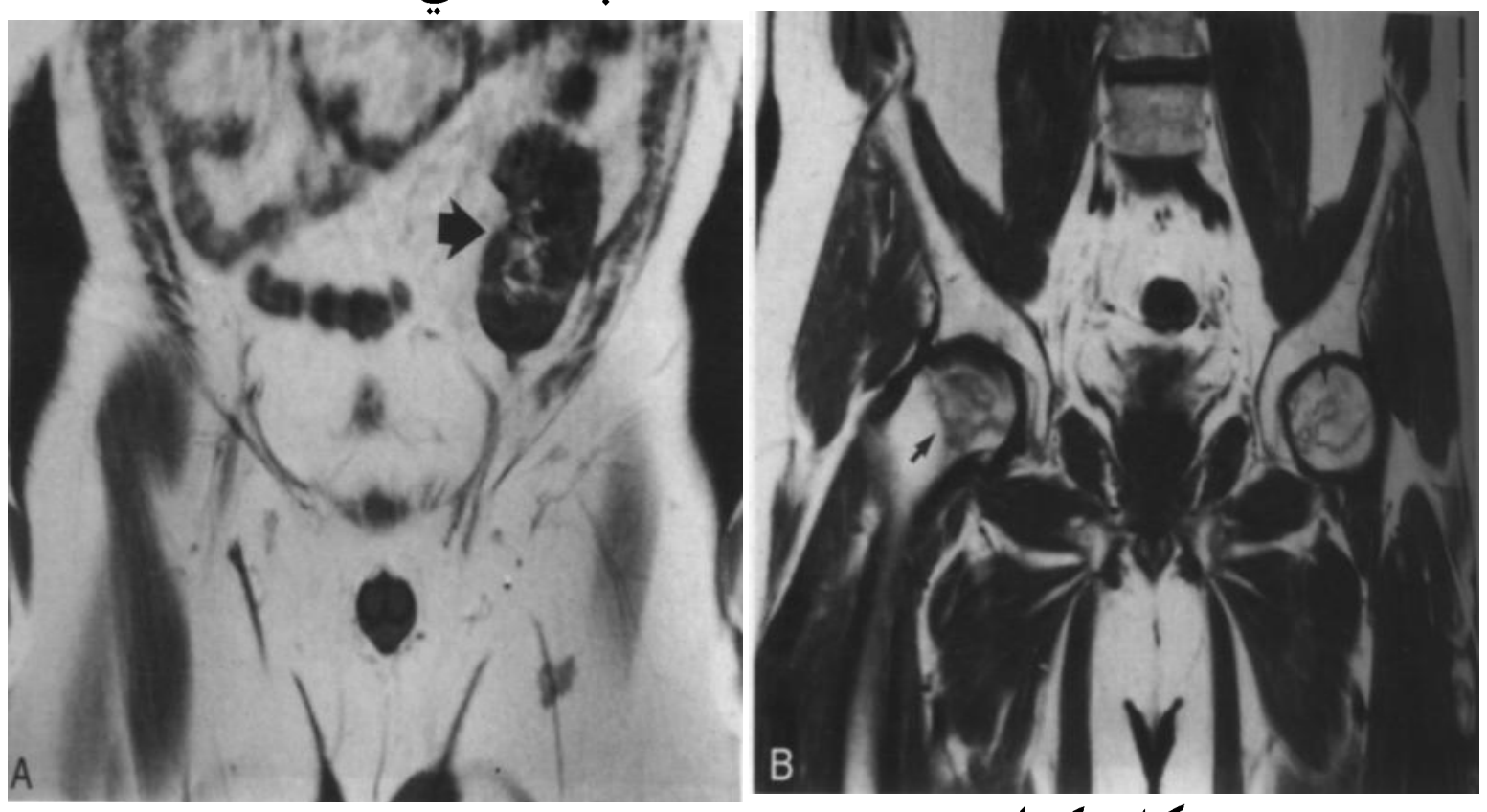


Transplant ښکاره کولای شي. په

دايروي او
سهمي توګه MRI د پښتورګو او د هغې د شاوخوا ساختمانونو په تشخيص کې په زړه پورې رول لري.
د پښتورګي Scintigraphy (هغه ازموينه ده چې په دوو جهتونو يا اړخونو کې تصوير د radiactives مواد د تطبيق په وسيله په نسجونو کې صورت مومي. کله چې Radionuclid دننه انتشار ومومي وروسته له هغې تصوير Scintillations کمرې په واسطه اخيستل کېږي) ازموينه هم د بولي طرقو په غير نورمالو پېښو کې په غټانو او کوچنيانو کې تشخيص کولای شي. د دې سره يوځای technetium 99m هم استعمالېږي تر څو چې د مثانې او حالب reflux يا جريان، د پښتورګي دکورتکس مورفولوژيك کتنه، د حالب پراختيا او يا د پښتورګي د تجمعي سيستم په انسداد پوه شو. او هم هغه ناروغان چې په لوړ فشار اخته وي د پښتورګو د شريانو انسداد هم څرګندوي.

# اناتوميك كتنې
# (ANATOMIC CONSIDERATIONS)

په نورمالو غټانو کې د پښتورګې اندازه د يوه پول څخه پر بلې پول پورې د 11 څخه تر 14 سانتي متر پورې ده. کېداى شي چې په نورمال ډول د ښې او کيڼ پښتورګي د اندازي تر منځ توپير موجود وي چې چپ پښتورګی د ښې څخه د 0,5cm څخه تر 5 ,1 پورې اوږد وي.

تجمعي يا Collecting سيستم يې د دريو څخه تر پيځو پورې Infulibula يا قيفي برخې لري چې هر يوې يې په يو يا زياتو کليسونو کې تشيږي، د کليسونو منظره د پيالي په څېر ګرده او د papille څخه راتاو شوي دي او تشيږ ي (Fig 9.14) . چې دا په ډېرې اسانۍ سره د نورمال يوروګرام په واسطه تشخيص کولاى شو.

د Infundidibule برخه حوعنې څخه عبارت ده چې په حالب کې ختمېږي، حالبونه د پريتوان په خلف کې د ملا د تېر په دواړو خواو کې مخ کښته پلو په عمومي توګه په مستقيم ډول خط السير لري. وروسته له دې د حوصيلي عضمي برخې ته رسېږي. مخکې له دې چې منځنۍ برخې ته ورسېږي په کمه اندازه جنبي خواته خيال ښکاره کوي. بيا د مثانې په خلفي برخه کې د Trigone د لياري داخلېږي. حالبونه نسبتاً په متحرك ډول وي او په ترلې حالت کې نه دي، په ښه توګه په هغه وخت کې پيژندل کېږي چې د پريتوان په خلف کې ناروغي موجود وي.

مثانه خويه اوبيضوي بڼه لري، التوات او مخاطي ليکي نلري. کله کله په نورمال ډول د مثانې په شکل کې بدلون موجود وي چې جيبوي بڼه غوره کوي پروستات په نارينه وو کې د مثانې په خلف کې ځاى لري. کله چې غټ شي نو د مثانې په سطح کې راوتلي حالت اختياروي

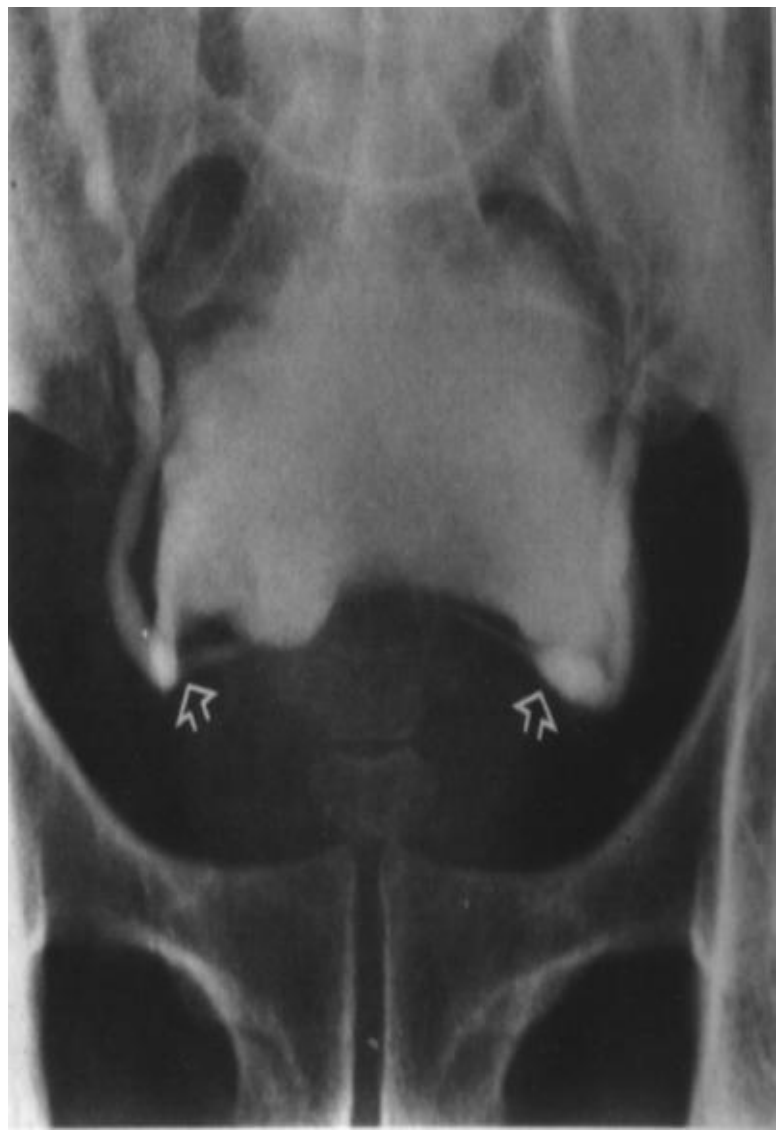

(Fig 9.15) . **اهلیل د پروستات د مجرا څخه راوځي.**

پښتورګې په عمومي توګه د یوه جوړه کلیوي شریانو په واسطه ارواکېږي. کله کله دوه یا زیات شریانونه په هر پښتورګي کې موجود وي، په ځانګړي ډول ورید په هر پښتورګي کې تشیږي. په ښي خوا کې ورید په مستقیم ډول په ورید اجوف سفلي کې بې له دې چې د نورو سره انستوموز وکړي تشیږي په چپه خوا کې کلیوي ورید د کېڼ ادرینال غدي او goxadal وریدونو سره ارتباط لري.

# شپږم څپرکی

## د ثدي تصویر

## (Breast Imaging)

د ثديې کانسر په امریکا کې خبيثه ناروغي ده چې زياته اندازه په ښځينه وو کې د مړنې سبب ګرځي، د امریکا د کانسر ټولنې اندازه ښکاره کړيده چې په هر نهو (9) ښځو کې يوه پخپل ژوندانه کې د ثديې په کانسر اخته کېږي. د ثدييې کانسر د راديوګرافي په واسطه چي د Mammogrophy څخه عبارت دي په لومړنيو او د رغېدو په مرحله کې تشخيص کېداى شي.

که چېرې mammography په هغه وخت کې چې کلنيکي ازموينه اجازه ورکړي اجرا شي نو په هغه ښځو کې چې عمر يې د 35 کلونو ته رسيدلى وي او اعراض ونه لري ثدي د کانسر د روغېدو اندازه ډېره زياته وي. په هغه صورت کې چې Screening او مموګرافي او فزيکي معاينې سره يوځاى اجرا شي نو د ثديې د کانسر د مړينې اندازه 30% ته راکموي.

د امریکا د کانسر ټولنې د امریکا د پوهنتون د راديولوژي څانګې د سينې د کانسر په هکله د screening او mammography په هکله په لاندې ډول نظر څرګند کړي:

### هغه ښځې چې اعراض نلري:

1 ـ د هغه ښځو چې عمر يې د 20 کلونو او يا د دې څخه زيات وي په مياشت کې يو ځل د ثدي معاينه اجرا شي.

2 ـ د هغه ښځو چې عمر يې 20 ـ40 کلونو تر منځ وينو د د هغوى دې د ثديو فزيکي معاينه په هرو دريو کلونو کې ترسره شي.

3 ـ هغه ښځې چې عمر يې 40 کلنۍ ته ورسيږي نو Mammagram دي اجرا شي.

4 ـ د هغو ښځو چې عمر يې د 40 کلونو او د دې څخه زيات وي نو مموګرام او د ثديو فزيکي معاينه دي په هر کال کې وکړل شي.

## هغه ښځې چې د اعراضو لرونکي وي:

په هغه صورت کې چې نښې او اعراض موجود وي او د دې ترڅنګ په ثديه کې کتله وکتل شي، سوې شکل یې پیدا کړي وي، پوستکي کې ننوتي حالت موجود وي او یا د تې څخه مایع راوځي نو پدې صورت کې مموګرافي او نورو تشخیصي مطالعاتو (التراسوند) ته اړتیا ده تر څو د کانسر تشخیص وټاکل شي دا مطالعات د ناروغ د عمر په اوږدوالی کې مرسته کوي.

## تقویه کونکي سپارښتنې یا (Further Recommendations) :

1. د امریکا د پوهنتون رادیولوژي او د غذا او د دوا اداري (FDA) سپارښتنه کړي چې د Mammographic تخنیك استعمال په زیاته اندازه د اناتومي تفصیلات او ممکنه حل پیدا کولای شي.

2 _ پدې ازموینه کې په کمه اندازه تشعشع څخه کار اخیستل کیږي اوپه ډېره غوره توګه تصویرونه څرګندوي. مموګرافي باید هغه خلکو لخوا سرته ورسیږي چې پوره تجربه ولري او ښه زده کړي وي، په عصري وسایلو بلد او د رادیولوژي د دپارتمنټ څخه یې تصدیق تر لاسه کړي وي او په لوړه سویه وي. د مموګرافي نښې باید د کلنیکي ازموینې سره ارتباط ورکړل شي. د کلنیك د داکتر او مموګرافي تر منځه باید محددویتونه نه وي. او پدې باید پوه شي چې مموګرافي د کلینیك تشخیص تکمیل کونکي عملیه ده. که چېرې د کلنیکي تشخیص له مخې پوره نښې موجودې وي کېدای شي چې بیوپسي اجرا کړل شي. حتی که مموګرام نورمال هم وي دا عملیه اجرا کېدای شي.

د امریکا د کانسر د ټولنې لخوا په زیاته اندازه د سینې د ثدې د کانسر Screening سرته رسیدلي دي، او دا یې د ملي کانسر د ټولنې د انستیتوت سره په 1970 کې یوځای کړل. او ګډه پروژه یې پر مخ ویوړه چې عبارت د ثدیې د کانسر د ښودلو د اداري پروژه (BCDDP) وه. پدې مطالعه کې 275،000 ښځې ټاکل شوي وي چې په دوی کې فزیکي کتنې او مموګرافي ازموینې سرته ورسیدې دا عملې په 27 مرکزونو کې اجرا شوې .

په نتیجه کې دا ښکاره شوه چې د ثدیې د کانسر د لومړنۍ مرحلې د تشخیص لپاره مموګرافي غوره طریقه ګڼل کېدای شي. د دې مطالعې څخه وروسته یو مناقشوي او مباحثوي حالت رامنځ ته شو هغه دا چې یو شمېر د مموګرافي محفوظه یا بې خطره مسله د بحث لاندې ونیول شوه او په دې فکر وشو چې تشعشع د اخته کېدو سبب ګرځي. دا موضوع په هغه ښځو کې څرګنده شوه چې په کوچنیوالی کې زیاته اندازه د تشعشع سره مخامخ شوي وو او د دریو مختلفو ټولنو پورې مربوط وو. او دوی ته د هیروشمیا او نیګاساکې په پېښو کې دا تشعشع رسیدلی وه. دوی په نری رنځ هم اخته وو او د هغې د تشخیص لپاره یې په زیاته اندازه رادیوګرافي او فلوروسکوپي ازمویني سرته رسولي وي. او هم یو شمېر ښځو وروسته د Mastitis د عملې څخه د تشعشع په واسطه تداوي شوي وي.

دا مناقشات د دې سبب شول چې ښه مواد او ډېر ښه سکرین او فلم (کم دوز) چې د تشعشع اندازه کمه کړي منځ ته راغلل.

نن ورځ مموګرافي د تشخیص محفوظه طریقه ده خو کله چې د مجربو خلکو لخوا سرته ورسېږي.

## تخنیکي کتني یا (Technical considerations) :

مخکې مو یادونه وکړه چې اکسری مموګرافي د ثدي د کانسر د پیژندنې لپاره ډېره ارزښتناکه ازموینه ده. همدارنګه باید ووایو چې د دې ازموینې په واسطه د موضعي کتلي جراحي عملیه هم سرته رسېږي (Fig 6.1) ، د

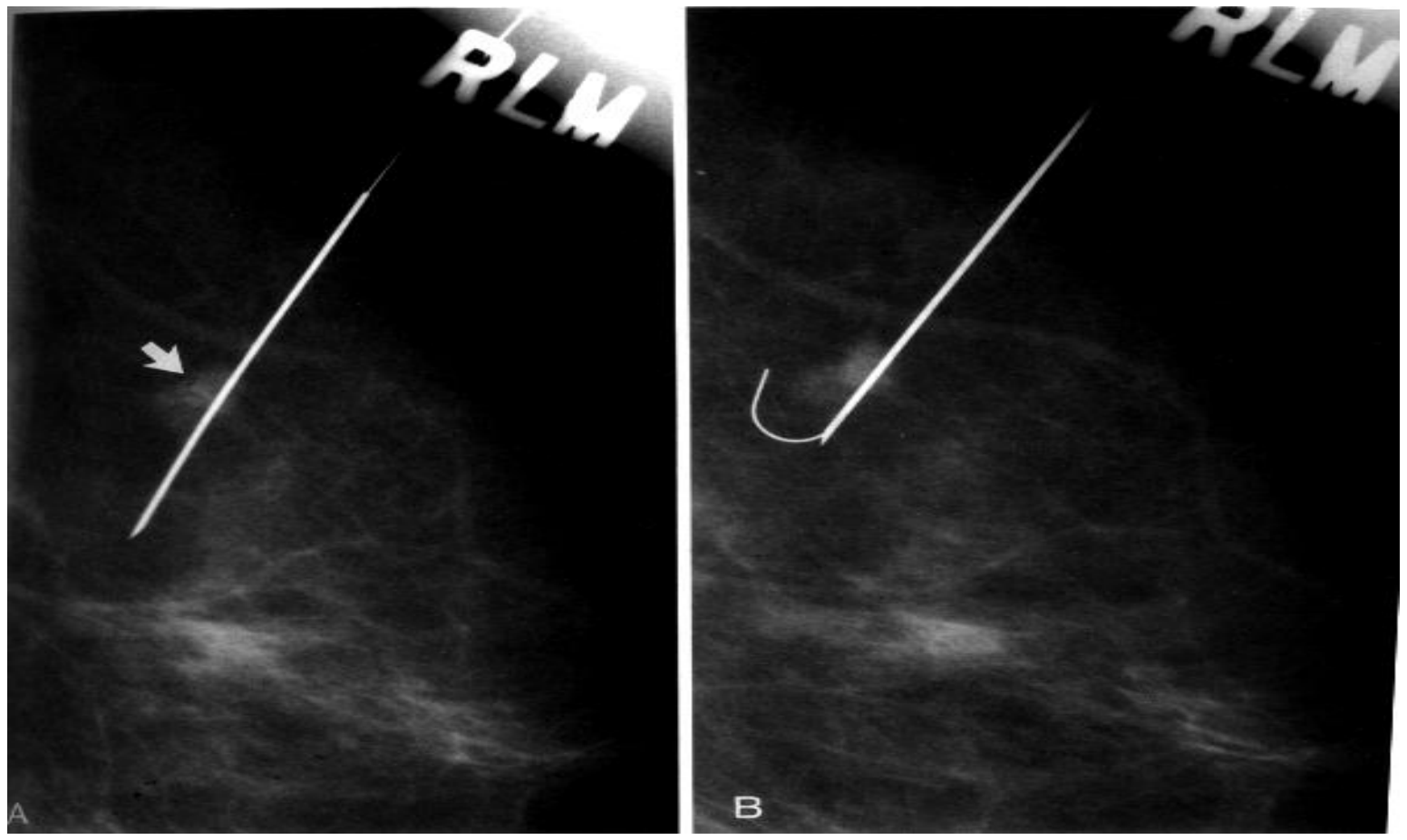


تشخیصي التراسوند په واسطه هم هغه کتلي چې د ښوي او نری جدار لرونکي وي پیژندل کېدای شي که Cystic یا جامدي کتلي وي د هغې د تشخیص هم ټاکلي شو ، التراسوند هم د ثدیې موضعي افتونه د پوستکي د لیارې د بیوپسي لپاره ښکاره کولای شي. اوس دا عملیه د Stereo static تخنیکونو په واسطه سرته رسوي.

(Fig 6.3) ،د ثديې د افتونو د پيژندنې لپاره د څو مختلفو تصويري عمليو




څخه پخوا کار اخيستل کېده. چې عبارت د Transillumination, Thermography او MRI دي. د MRI د ډاډ وړ ده دا ځکه چې په دې عمليه کې دې دريو څخه ايونايزکونکي تشعشع نشته او د ثدي افتونه په ښه توګه ښکاره کوي. خو تشخيصي دقت يا رښتيا والی يې د اکسري مموګرافي اندازې ته نه شي رسيدای. د دو پورتنيو نورو تخنيکونو څخه په زياته اندازه کار نه اخيستل کېږي ځکه چې د غلطياوو اندازه په کې زياته ده.

اکسيري مموګرافي او د سکرين عمليه يوځای استعمالوي دا ځکه چې نسبتاً په کمه اندازه تشعشع لري. تشخيصي حقيقت يې Xerography سره يو شانته دي د دې تخنيك څخه په 1970 کې په زياته اندازه کار اخيستل کېده. اوس د دې تخنيك څخه کار نه اخلي ځکه چې په زياته اندازه تشعشع لري.

# اناتوميك او فزيولوژيك کتني

## (Anatomic and Physologic Considerations)

ثديه کې په حقيقت کې د پوستکي غدوات دي چې د پوستکي د سطحي سره يې يوه طبقه جوړه کړې، دا طبقه په دوو برخو ويشل شوي چې عبارت د سطحي او ژوري يا عميقي طبقي څخه دي. او د اليافو کپسول يې جوړکړي چې د ثديې پرانشيم يې منځ ته راوړی څنگه چې سرې په فصونو ويشل شوي، ثديه هم په فصونو تقسيم شوي. هر سگمنټ د غټ شيري (شيدو) قناتو سره وصل شوي چې په پای کې په Nipple () سطحي ته (Fig 6.4) ته راوځي. لکه چې په سرې کې د قصباتو قناتونه په پای کې اخري فصيصونو ته رسيږي. دا د غدوي شيري acini ( ) لرونکي وي. د فصونو يا سگمنټونو جوړښت بې ترتيبه او غير متجانس وي او په مشکله سره د

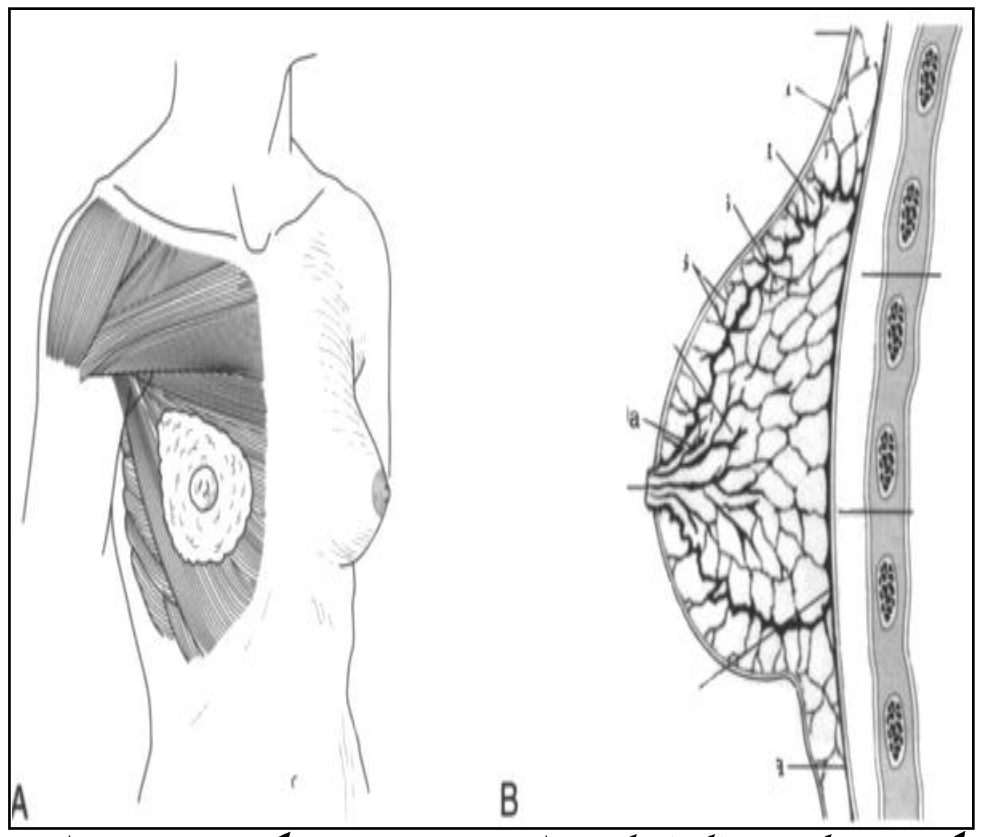

افت شته والی په ځانگړي سگمنټ کې تاکل کېدای شي. د نيکه مرغه دا د تشخيص په حقيقي تاکلو کې دومره اغيزه نه کوي.

دغدوي نسج د پاسه ليفي نسج غځېدلی وي. دا ليفي برخه د سطحي ليکي يوځای والی منځ ته راوړي. څرنگه چې د ثدي شکل او جوړښت نرم دي نو د ثديې د داخلي تصوير يا خيال حقيقي بڼه د ستونزو سره مل وي. دا د مخروطه په شکل وي او دماکو په څېر د سنې جدار ته رارسيږي. د ثديې نسج د قص هډوکی وسطی برخې څخه لېرې موندلای شو، په جنبي خوا کې دا بطي برخې پورتني قسمت ته رسيږي. او په سفلي قسمت کې دثدې د اخري انحنی پورې دوام مومي. په همدې اساس د ثديې دوه جهته تصوير کتل کيدای شي، ستنډرډ مموگرام په دوو منظرو کې اجرا کېږي. چې

عبارت د رائسي او وسطی جنبي مايل ډول څه دي، اضافي منظره ځينو انتخابي پېښو کې اجرا کېږي چې عبارت د دې څخه دي چې د ټولې ثدې منظره يا تصوير بايد وکتل شي.
د ثديې تصوير د فزيولوژيك بدلونونو سره اړيکي لري هغه دا چې د ناروغۍ د عمر او مياشتني عادت سره ارتباط لري. په ځوانو ښځو کې د ثديې خيال ډېر کثيف يا سپين او زياتره غدوي نسج لرونکي وي دا غدوي نسج په هغه ښځو کې چې شيدي ورکوي کثافت يې هم زيات وي.
همدارنګه د مياشتيني عادت په اخر کې هم کثافت زيات وي.
د عمر د تېرېدو سره غدوي وتيره کې بدلون راځي او په شحمي نسج ورو ورو بدلېږي. له همدې کبله د ثدې د کانسر پېښې په هغه ښځو کې زياتې وي چې چاغي وي او عمر يې زيات وي.
دا هم بايد ووايو چې د ثديې کانسر په چاغو ښځو کې د خوارو ښځو په نسبت په ښه توګه معلومېداى شي.

# پتالوژيك تظاهرات

## (PATHALOGIC CONSIDERATIONS)

### سليمي پښې يا (Benign Lesions) :

په زياته اندازه هستالوژيك بدلونونه په ثديه کې پېداکېدای شي. د دې بدلونونو ډېري پښې په نورماله پرانشيمايې برخه کې منځ ته راځي چې د هورموني حالت سره اړيکي لري.

دې حالت ته Fibrocystic ناروغي وايې. پدې بدلونونو کې کيستونه، سليم ليفي نسج او پراخه شوي قناتونه چې په مختلفو اندازو وي شامل دي. ثديه بايد د کلنيك د داکتر لخوا جس شي او پدې باوري شي چې سست موجود وي او که کتله او يا نورمال غدوي نسج دي او يا شحمي نسج د اليافي پوښ په واسطه احاطه شويدی.

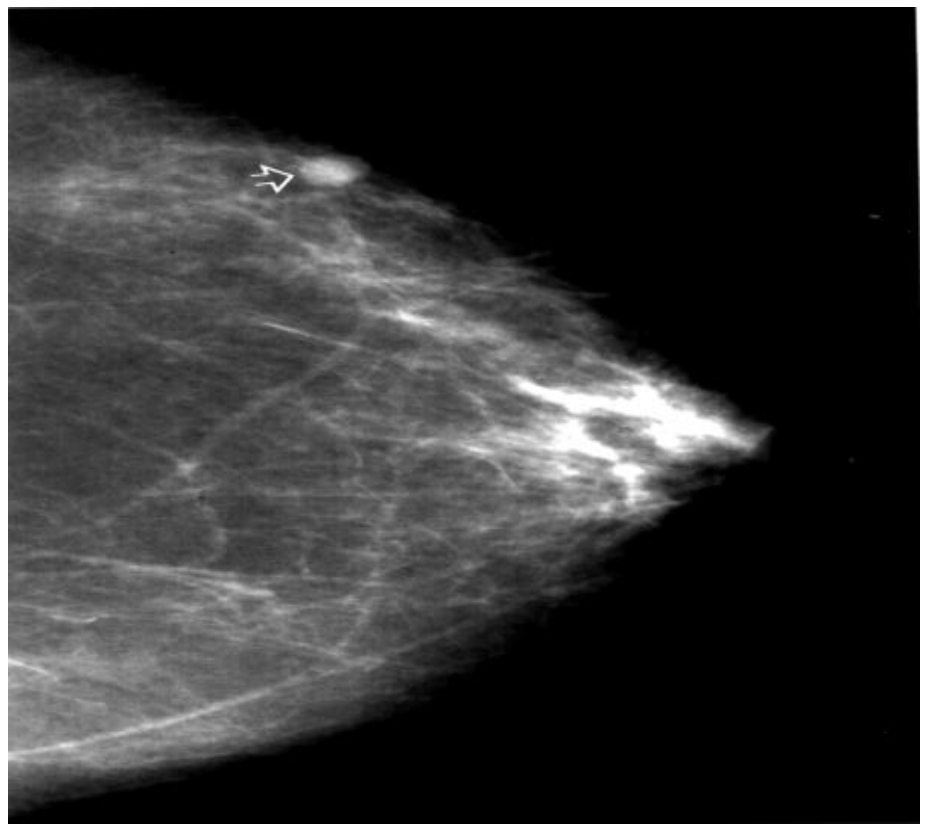

دا د يو قانون په توگه منلی شوي چې سليمي پښې گردي ښوی او حدود يې په واضح ډول معلوميدای شي(6.6 او

Figs 6.5) او معمولاً يې د ثدې

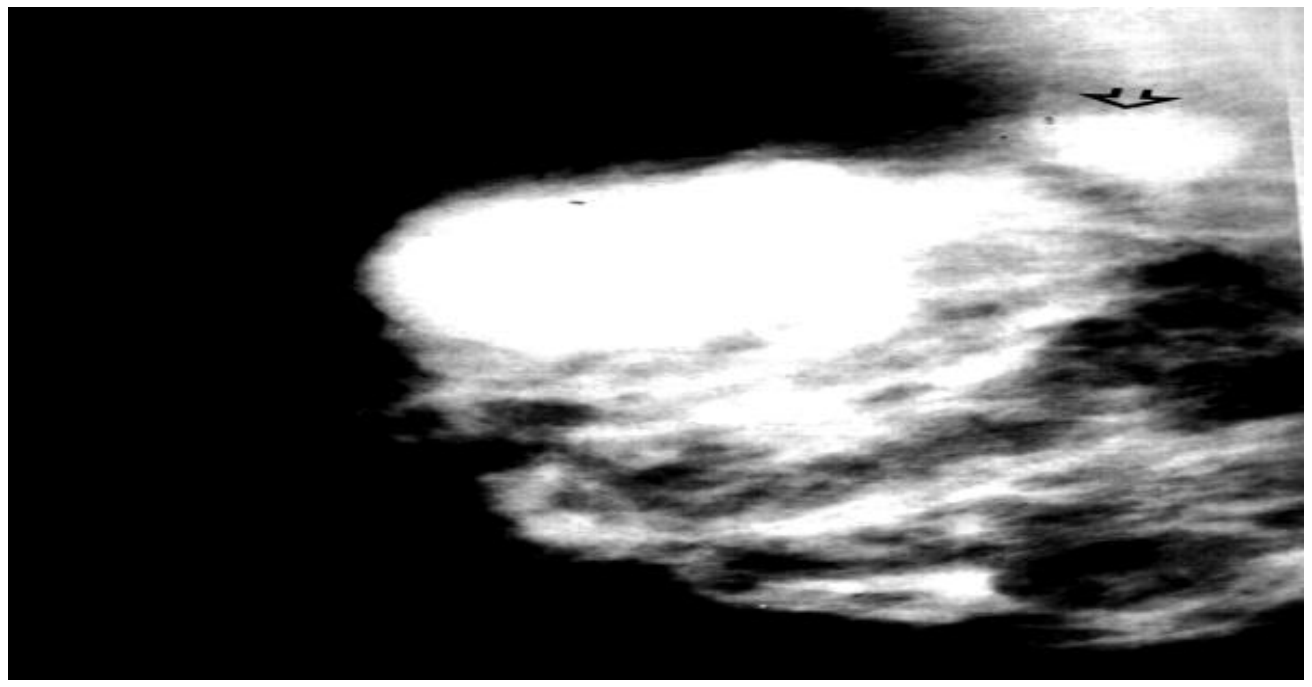

نورمالي بڼې ته بدلون نه وي ورکړي. زیاتره وخت په زیات شمېر او دواړو خواوو کې موجود وي سلیم کلسفیکشنونه معمولاً په کې موجود وي او په اسانۍ سره یې د فلم پر مخ کتلای شو

(Fig 6.7) . په کوچنی اندازه سیستونه او یا د سیستونو په څېر پراختیا په

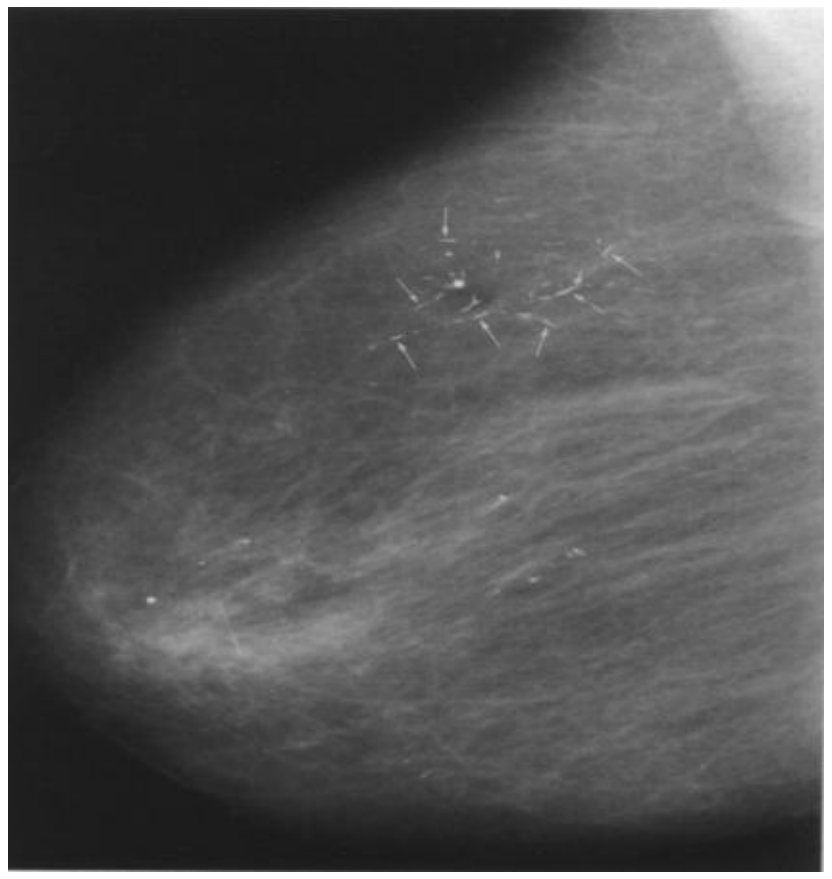

شیري قناتونو کې لیدل کیدای شي، دا زیاتره په هغه ښځو کې موجود وي چې عمر یې د 30 او معمولاً د مینوپوز څخه مخکې پیداکېږي او په عمومي توګه وروسته د مینوپوز څخه له منځه ځي. سیستونه معمولاً د جامدو کتلو څخه د التراسوند په وسیله توپیر کولای شو.

(Fig 6.8). مایع چې په سیستونو کې موجوده وي زیاتره وخت په مختلفو

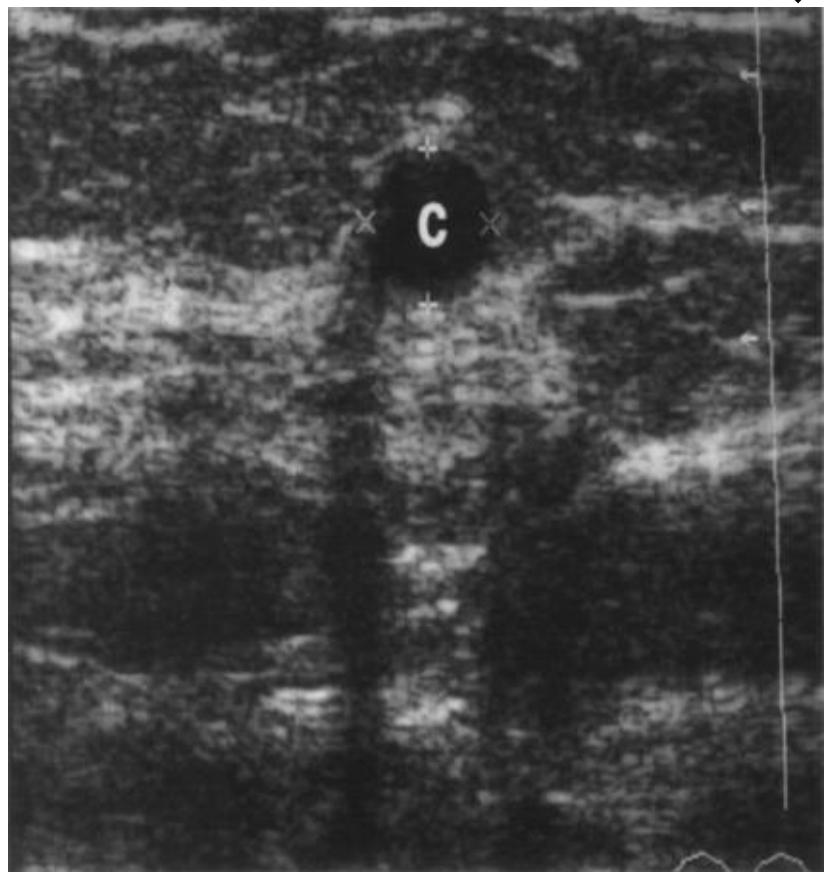


رنګونو وي. کېدای شي چې صافه نصواري، شنه او حتی په تور رنګ بڼه غوره کړي، هغه سلیم جامد تومور چې زیاتي پېښې یې په ثدیه کې لیدل کېږي عبارت د Fibroadenoma څخه دي دا تومورنه د هورمون سره حساس وي او زیاتره وخت په ځوانو ښځو کې پیداکېږي، دا د ثدي جامد افتونه دي او باید په هغه ښځو کې چې د دیرش کلني څخه یې عمر زیات وي ژربیوپسي اجرا شي. دا ځکه چې دکرسنیوماو سره یې د فزیکي اوتصویري میتودونو په واسطه توپیر کولای نه شو. د مینوپوز د

دوري څخه وروسته ښځو کې په فايبروا ډينوماوو کې زيږه کلسفيکشنونه منځ ته راځي.

## خبيثې پېښې يا (Malignant Lesions) :

د ثديې د کرسينوماورو 90% پېښې په قناتي اپيتليوم کې پيداکېږي. د قناتي کرسينوماوو تر منځ د هستولوژي له نظره ډېر زيات توپير موجود وي.کېداى شي چې کرسينوماو قناتي نسج کې ځاى ونيسي او دفعتاً دقنات جدار حمله وکړي. لمفاتيك اوعيو ته ځان ورسوي او په نتيجه کې د لمفاوي او د وينې ليارو د متاستاز وتيره منځ ته راشي. د ماستاز زياتې پېښې ابطي او د قص د هډوکي لاندينيو برخو لمفاوي عقداتو ته صورت مومي.

که چېرې د کتنې پر وخت کې ښکاره شي چې د تخرګ يا ابطي برخې لمفاتيك اخته شوي وي نو په 90% پېښو کې پنځه کاله عمر اوږديدلاى شي. او که چېرې لمفاوي عقدات پدې ناروغۍ اخته شوي نو د ژوندانه فيصدي 55% رابښکته کېداى شي.

د راديوګرافي دکليشې پر مخ د خبيثې پېښې نښې کتله ښکاره کوي چې حدود يې په ښه توګه نه ښکاره کېږي او جدارونه يې په غير متظم ډول وي. (Fig 6.9) . نورې نښې يې عبارت دي د جيبوي څنډې خوا په پرانشيم کې

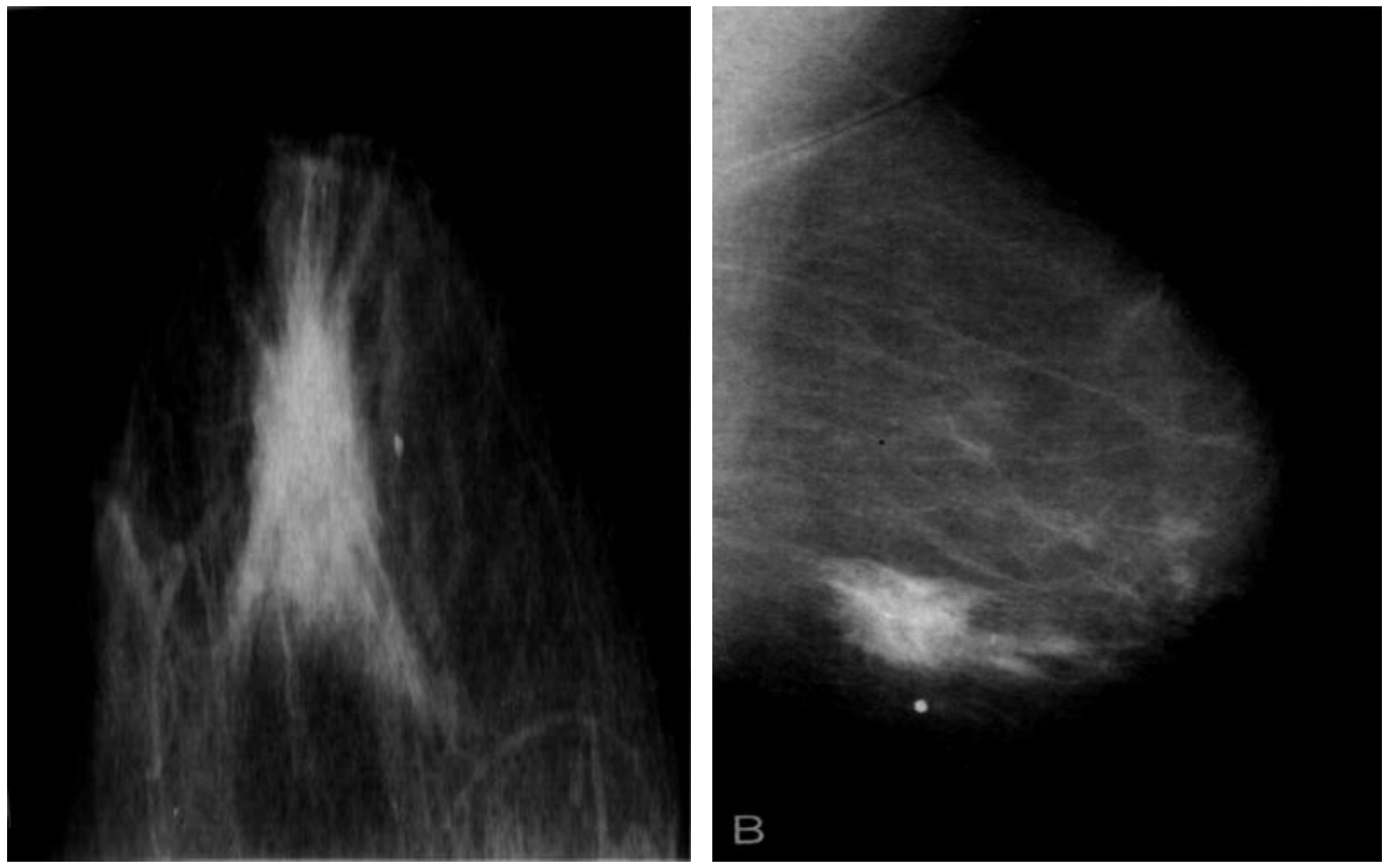

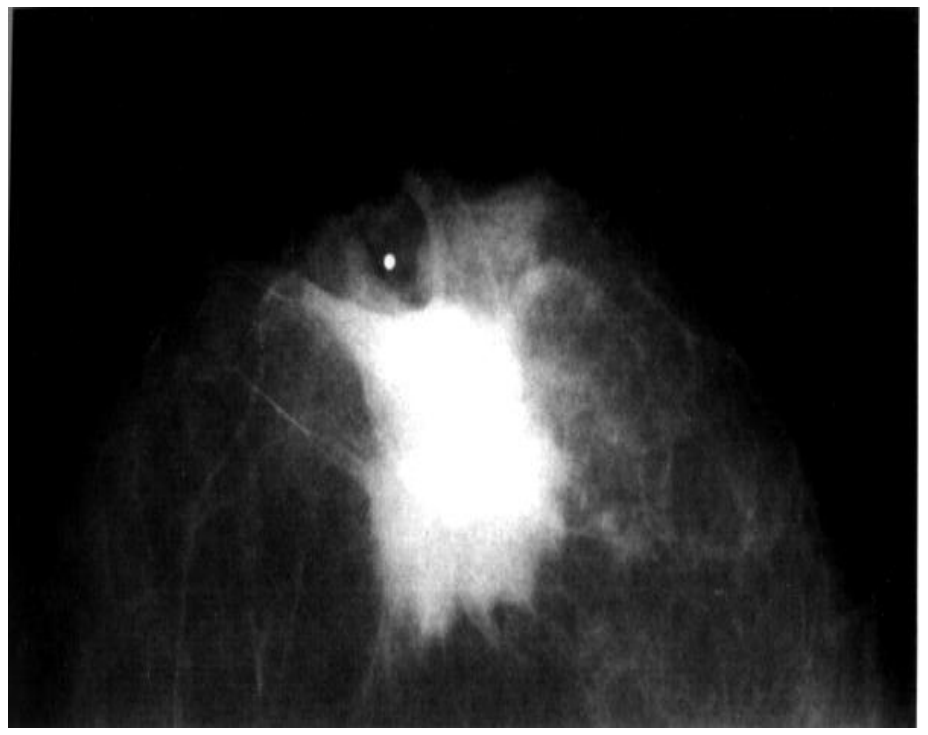

(Fig 6.10) ، د شا بدلون او
حملوي حالت،

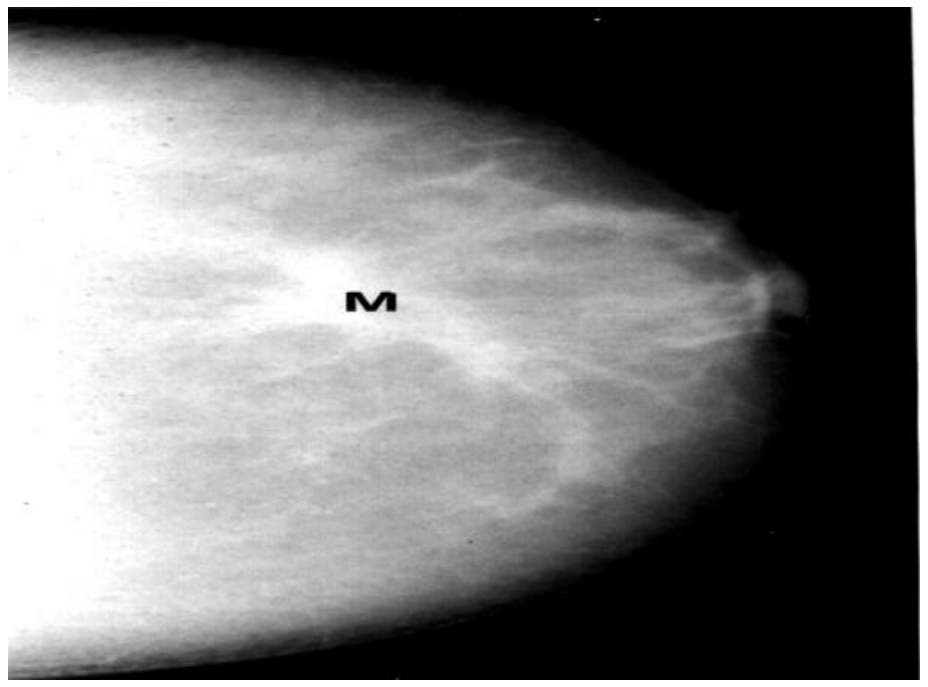



(Fig 6.11) ، په خپاره ډول
کوچني کلسفیکشنونه

(Fig 6.12) ، غیر متناظر کثافت، غیر متناظر پراخه شوي قناتونه او د تی
د څوکي ننوتي حالت. دپوستکي پیړوالی او تقبضي حالت په هغه

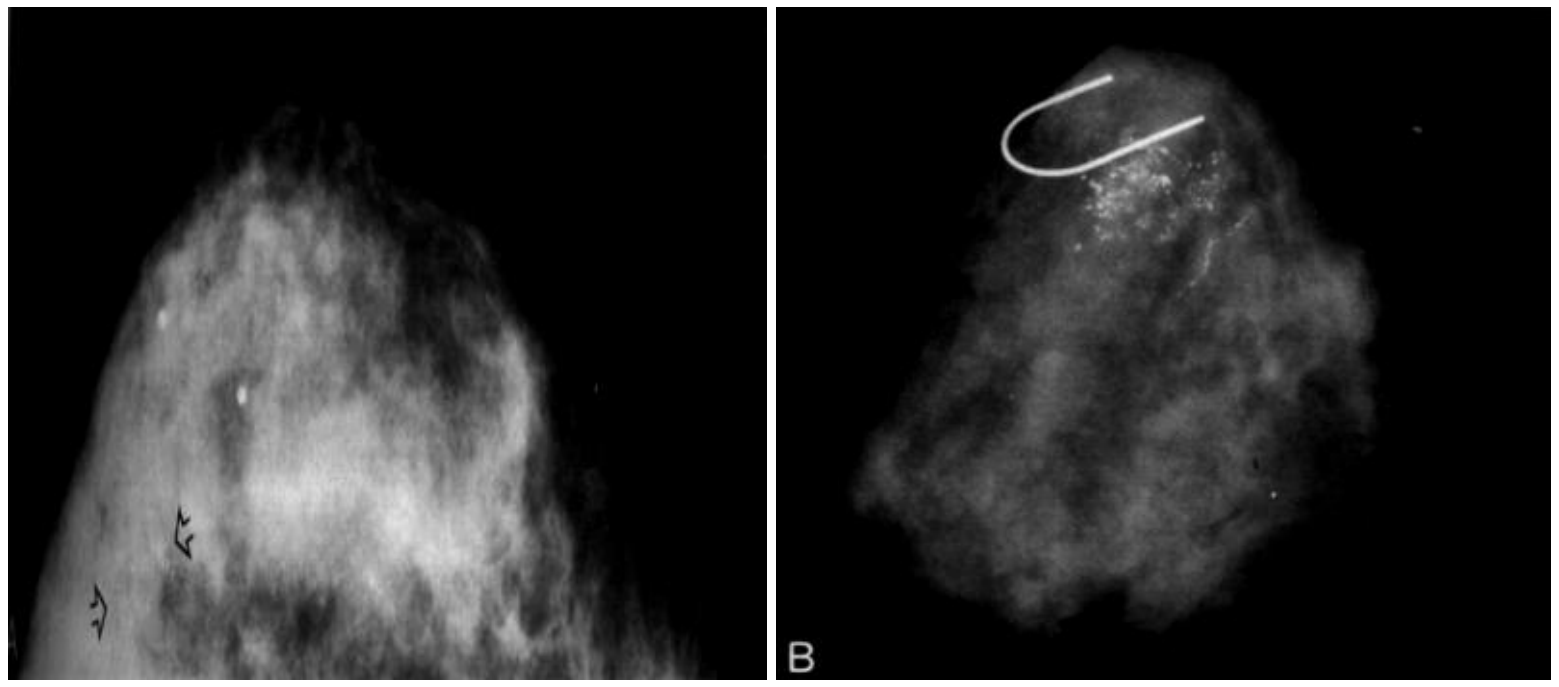



ناروغیوکې منځ ته راځي چې د تومور له کبله د ثدیې تقویه لرونکي وترونه
اخته شي.

# پتالوژيك كتنې

# (PATHOLOGIC CONSIDERATIONS)

مخكې د فزيولوژيك غير نورمالو پېښو څخه يادونه وشوه چې پدې كې د پښتورگو وظيفي كې كمښت او يا نشتوالى منځ ته راځي او په پښتورگو كې يوازې مورفولوژيك بدلون پيداكېږي چې د اندازي د كم والى له مخې پېژندلاى شو. په اوسنې بحث كې د هغه ناروغتياو څخه يادونه كوو چې مورفولوژيك غير نورمال حالت پيداكوي او په لاندې ډول وي.

1 ـ ولادي غير نورمال حالت.

2 ـ انسدادي افتونه.

3 ـ انتانات.

4 ـ كتلې چې د كيستونو او تومورونو څخه عبارت دي.

5 ـ د اوعيو افتونه.

6 ـ ترضيضي فشارونه.

7 ـ بهرنې فشارونه.

8 ـ د پښتورگې Transplantation

## ولادي غير نورمالې پېښې يا Congenial Abnormalities:

د بولي تناسلي جهاز ولادي غير نورمالې پيښې غير معمولې نه دي. درحم په دننه ژوندانه كې بولې تناسلي جهاز كې غېر نومال حالت پيدا كېداى شي. دا انومالې ښايې سليمه بڼه ولري لكه Colleting يا تجمي سيستم دوه والى يا duplicetion (Fig 9.16). يا غير اختلاطي horseshoe يا د اس د نعل په څېر پښتورگې

(Fig 9.17) ، د اهليل د دسام خلفي موقعيت، هايدرونفروزس، په حالب

کې مايع يا Hydroureter چې زياتره په نوو پيداشوو ماشومانو کې کتل کيږي نورې غير نورمالي پيښې هم شته لکه ectapic پښتورګې او په غير نورمال موقعيت کې ureteroceles (د اهليل د اخرنۍ برخې کيسوي حالت غوره کوي يعنې هغه برخه چې په مثانه کې داخليږي). د حالب د ښکتنۍ برخې پراختيا د پورتنۍ پيښې (ureterocel) له کبله پيداکيږي.

uretroceles په دوه ډوله دي چې عبارت د ساده او ectopic څخه دي، ساده ډول ې د حالب په اخيرنې برخه کې پراختيا پيداکوي او په مثانه کې د مار سر يا (Cobra head) په څېر دا متلا نقيصه منځ ته راوړي چې دا خيال په مثانه کې د کثيفه موادو په واسطه کتلای شو (Fig 9.18) . په ectopic ډول کې د حالب په اخري برخه کې د کتلې په څېر پراختيا په تحت المخاطي برخه کې موجود وي معمولاً د دوه جوړه يې تجمعي سيستم بڼه ښکاره کوي (see Fig 9.16) دا منظره په مثانه کې د کثيفه موادو په واسطه د ډکې شوي کولمې په څېر ښکاري.

(Fig 9.19) په الټراسونډ کې هم په همدې ډول منظره څرګندوي، د اهليل

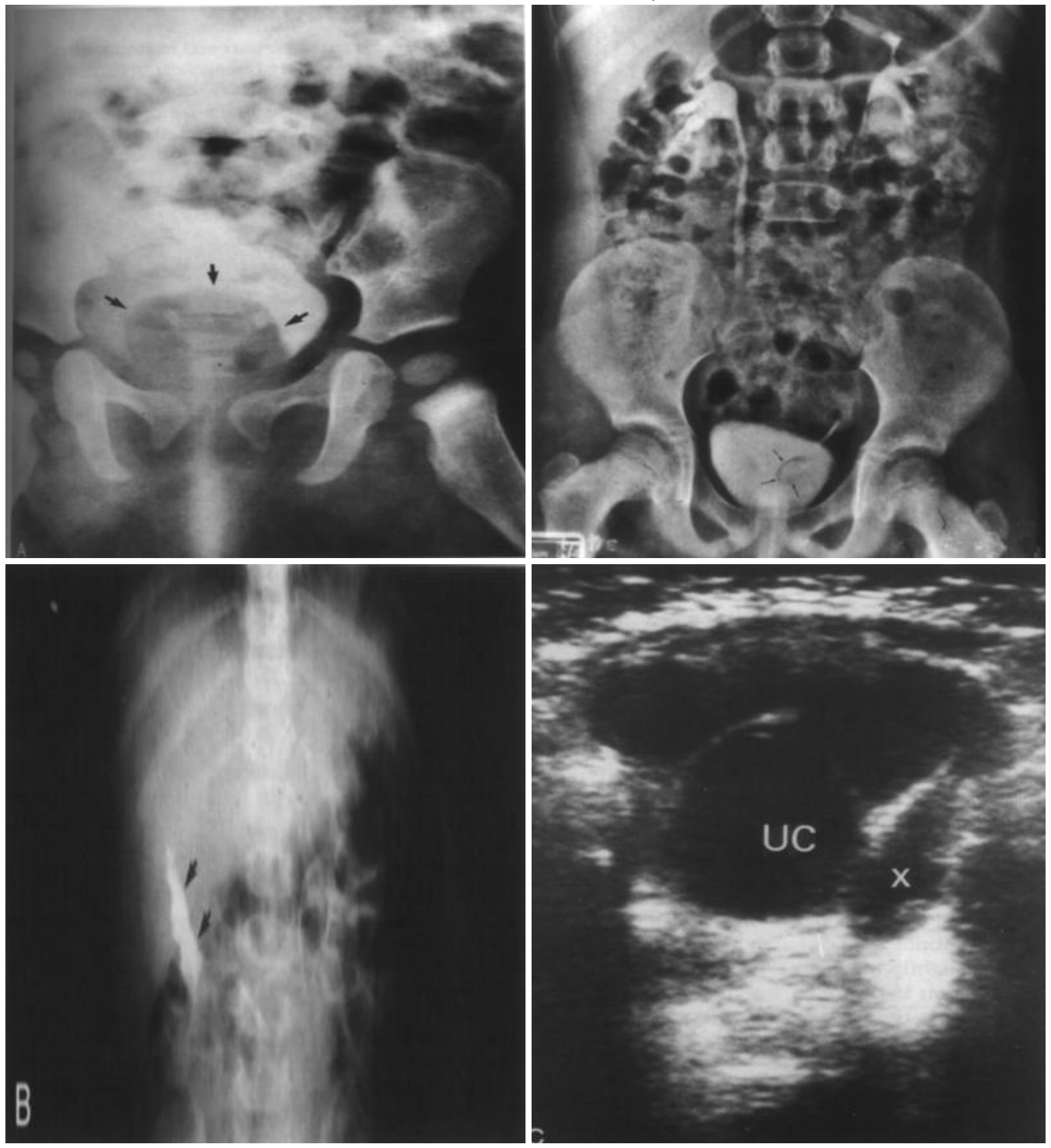


خلفي دسامونه په نارينه وو کوچنيانو کې په زياته اندازه د انسداد سبب ګرځي د دې انومالۍ په واسطه د ادرار هغه جريان بندېږي چې د مثانې څخه بهر راوځي او په نتيجه کې په دريمه برخه ناروغانو کې د پښتورګو د عدم کفايه سبب ګرځي دا ډول غير نورمال حالت بايد مخکې د زېږېدنې څخه د الټراسونډ په واسطه تشخيص شي. خاصتاً په هغه پېښو کې چې انسداد په پرمختللي ډول وي او په نتيجه کې (Oligohydramnios د 300 ml څخه چې د امنيوتيك مايع اندازه کمه شي ) سبب ګرځي. که چېرې د VCUG او يا Retrograd يورتيروګرام ازموينه اجرا شي نو د خلفي اهليل منظره په

وصفي توګه د Spinnaker sailsign (Fig 9.20) () نښه منځ ته راوړي.

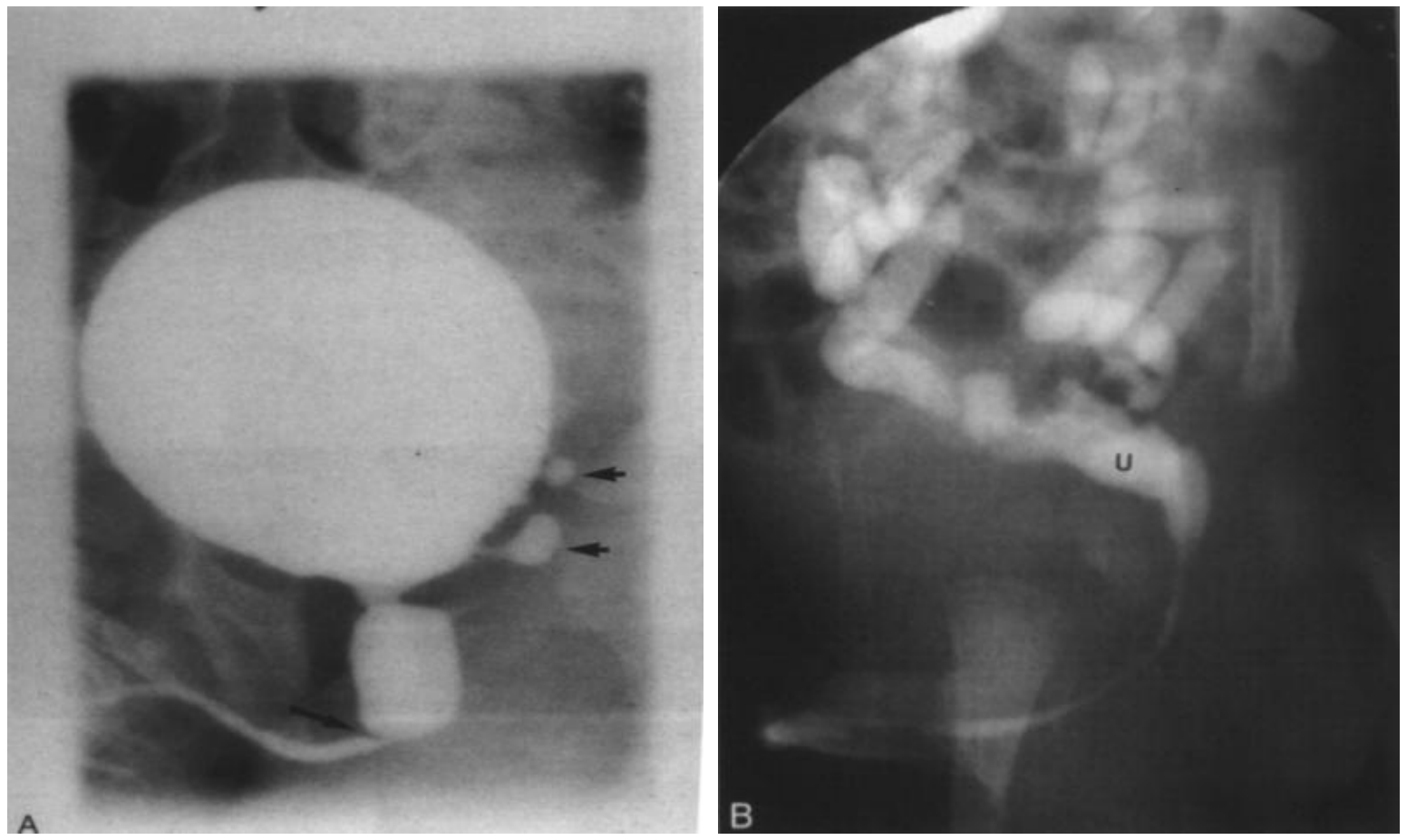


يو شمېر نور ولادي غير نورمال حالات هم شته چې عبارت دي له موقعيت، تدور او نښتې يا Fusion حالت څخه د پښتورګي ectopia د هغه حالت څخه عبارت ده چې يو پښتورګي د بل په نسبت په غير نورمال موقعيت کې ځای ولري. که چېرې اخته شوې پښتورګې د ګېډې په بله خوا کې واقع وي (معمولاً د نورمال پښتورګې سره نژدې ځای ولري) نو دې پښتورګې ته Corossed renal ectopia وايي. د پښتورګي سوی شکل پيښې ډېرې دي لاکن غير نورمال حالت نه ښکاره کوي او پدې صورت کې د پښتورګي ثره په زياته اندازه منځنۍ برخه کې او په خفيفه توګه د نورمال حالت په نسبت قدام کې ځای لري، حالبي حوصيلي بندښت په اختلاطي توګه پدي ډول پېښو کې منځ ته راځي. Horseshoe پښتورګي يا د اس د نعل په څېر پښتورګي هغه ولادي غير نورماله پېښه ده چې واقعات يې زيات ليدل کېږي.

التصاق يا Fusion حالت د دوو پښتورګو چې د منځۍ ليکي څخه تېر شويدی په ښکتنيو برخو کې منځ ته راځي د ابهر په قدام او د وريد اجوف په ښکتنۍ برخه کې ځای لري، د يوروګرام او التراسوند ازموينو په واسطه التصاقي يا فيوز شوي برخې په اسانۍ سره کتل کېږي او په پښتورګي کې غير نورمال تجمعي سيستم په ښه توګه ښکاره کېږي او تنګه شوي برخه خيال څرګندوي (see Fig 9.17) .

### انسدادي پېښې يا (Obstructive lesions) :

په بولي تناسلي سيستم کې انسدادي وتيري د ولادي او کسبي پېښو له کبله پيداکېږي. موږ د ولادي اسبابو څخه يادونه وکړه. کسبي په مختلفو ډولو او زياتره د ډبرو له کبله منځ ته راځي (Fig 9.21) . نور سببونه عبارت

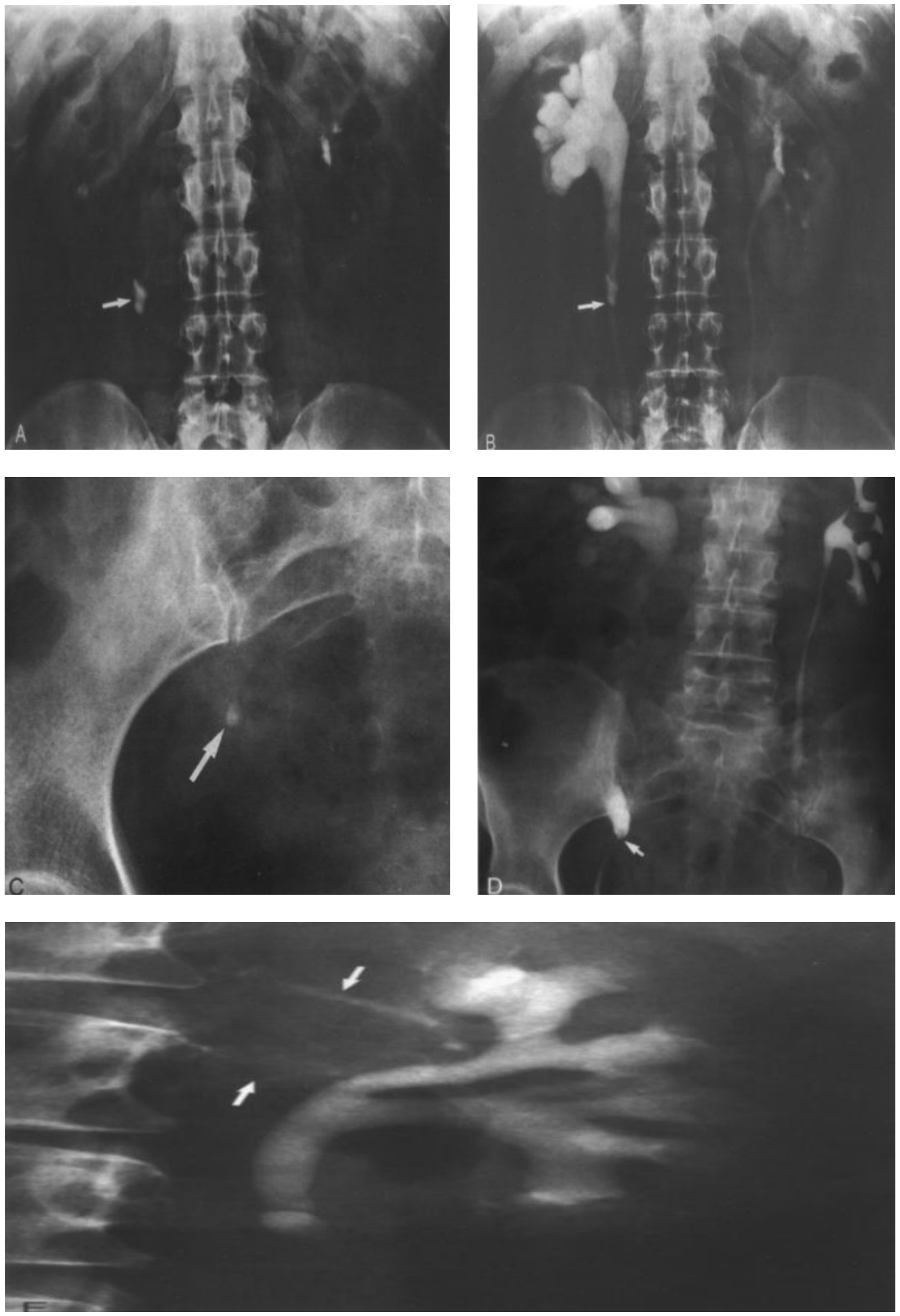

د تومورونو څخه وي (Fig 9.22)  او هم د جراحي عمليي په وخت کې چې

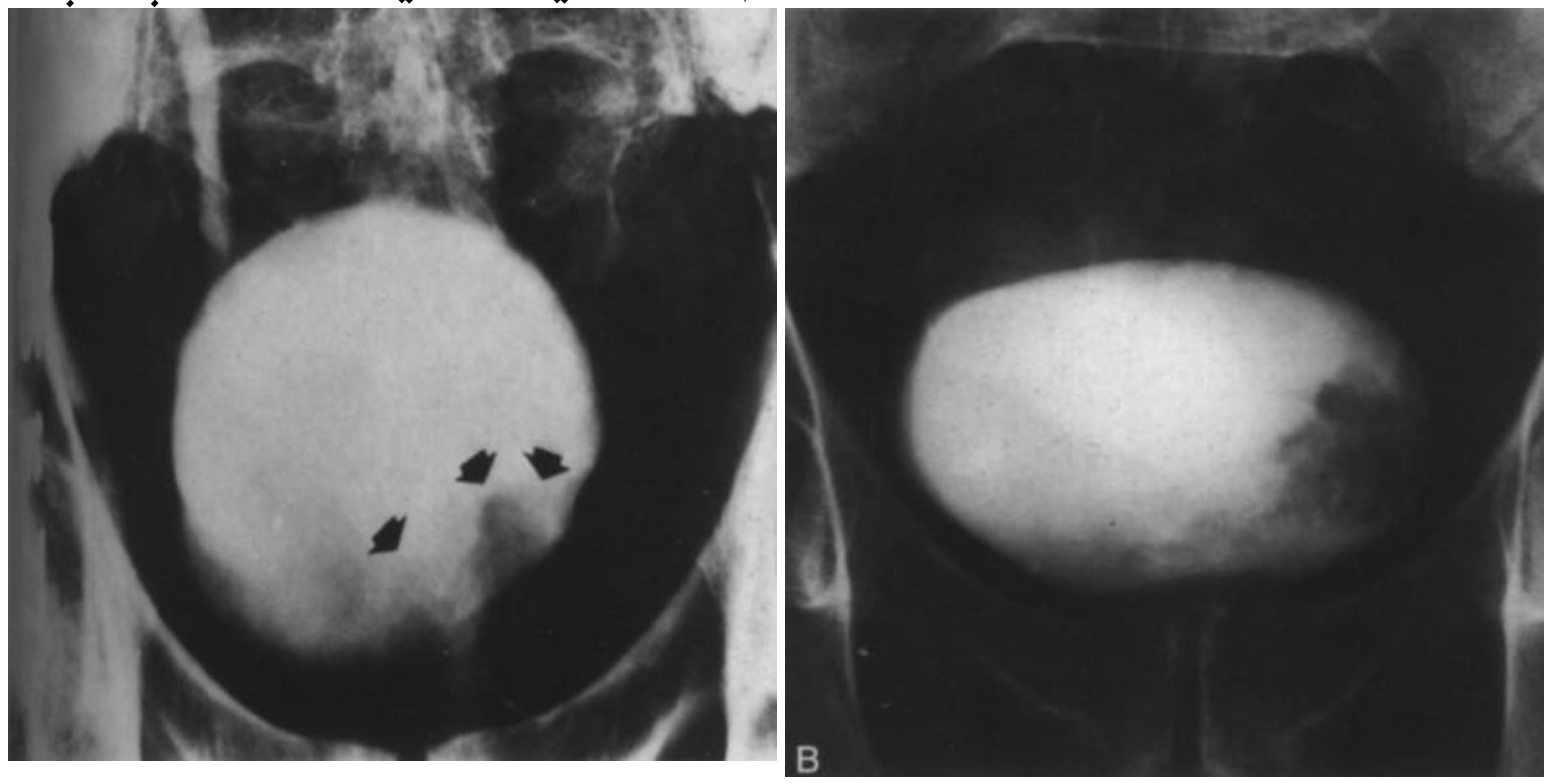

بندښت منځ ته راشي نو د پتوفزيالوژي له نظره پرمختللي بدلونونه پيداکوي او په نتيجه کې په وصفي توګه راديولوژيك منظري ښکاره کوي چې د افت د اندازي او د پښتورګي د پرانشيم د تخريب پورې اړه لري.

دوه ډوله يوروګرافيك تغيرات منځ ته راځي چې يو يې ( 1) عبارت د حاد بندښت يا انسداد څه دی چې په لومړني وخت کې د پښتورګي په تجمعي سيستم کې کثافت نه ښکاره کېږي. لاکن په ځنډني وخت کې په غير نورماله خوا کې کثافت موجود وي. ( 2) په ښکاره ډول پراختيا (Caliectosisg) په تجمعي سيستم کې منځ ته راځي (Fig 9.21B) . که

چېرې په عبوري يا تېرېدونکي (Frank) ډول هايدرونفروزس موجود وي نو دا د اوږدي مودي په بندښت دلالت کوي. که چېرې انسداد د تېږي په واسطه منځ ته راغلی وي نو ډېره په څرګند ډول د کتني وړ وي. پدې وخت کې ضروري ده چې په مايل ډول راديوګرافي منظرو کې اجرا شي. تر څو چې په ګېډه او يا بولې لارو کې کلسفيکيشنونه موجود وي ښکاره شي. په حاد ډول انسداد ښايې په هغه وخت کې منځ ته راشي چې په نوبتي توګه کثيفه مواد رييوي وريدونو او يا

لمقاتيك برخه كې تش يا دريناژ شي (Pyelovenous or pyelolymphatic
. (see Fig 9.12E) trons Flow)

التراسوند او _ CT ډېره غوره تخنيكونه دي چې هايدروتفروزس پرې
تشيخص كېداىشي (Fig 9.23) ، التراسوند انتخابي عمليه ده چې په

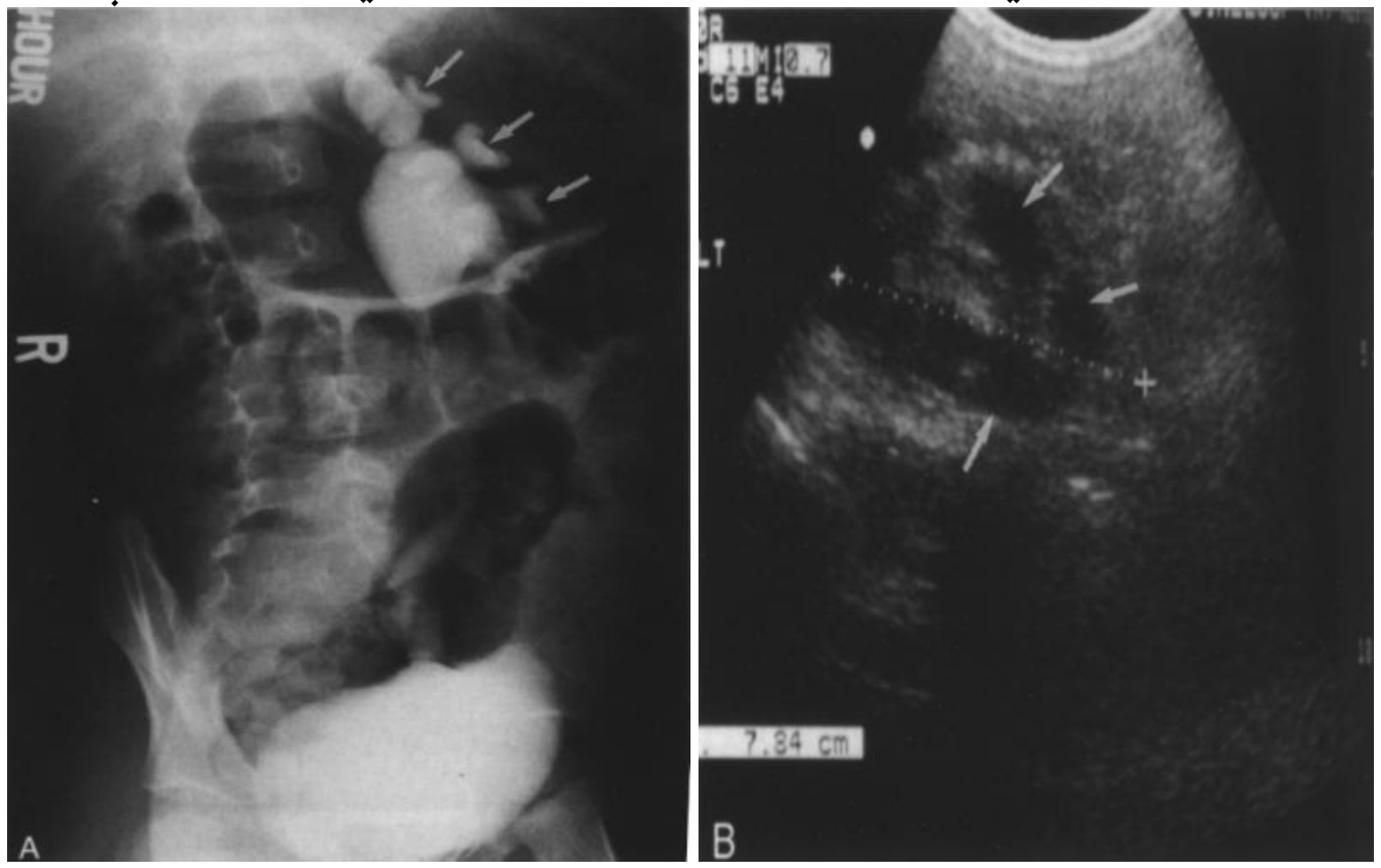


نورې پيدا شوو او كوچنيانو كې هغه كتلې تشخيص كړې چې د جس وړ
وي او د بولې لارې د غير نورمالو وتيرو له كبله پيدا شوي وي او د دې
ځخه مخكې يادوونه هم شويده.

CT د يوروګرافي ځاى نيولاى دى او هغه ډېرې تشخيص كوي چې انسداد
يې منځ ته راوړې وي (Fig 9.24).

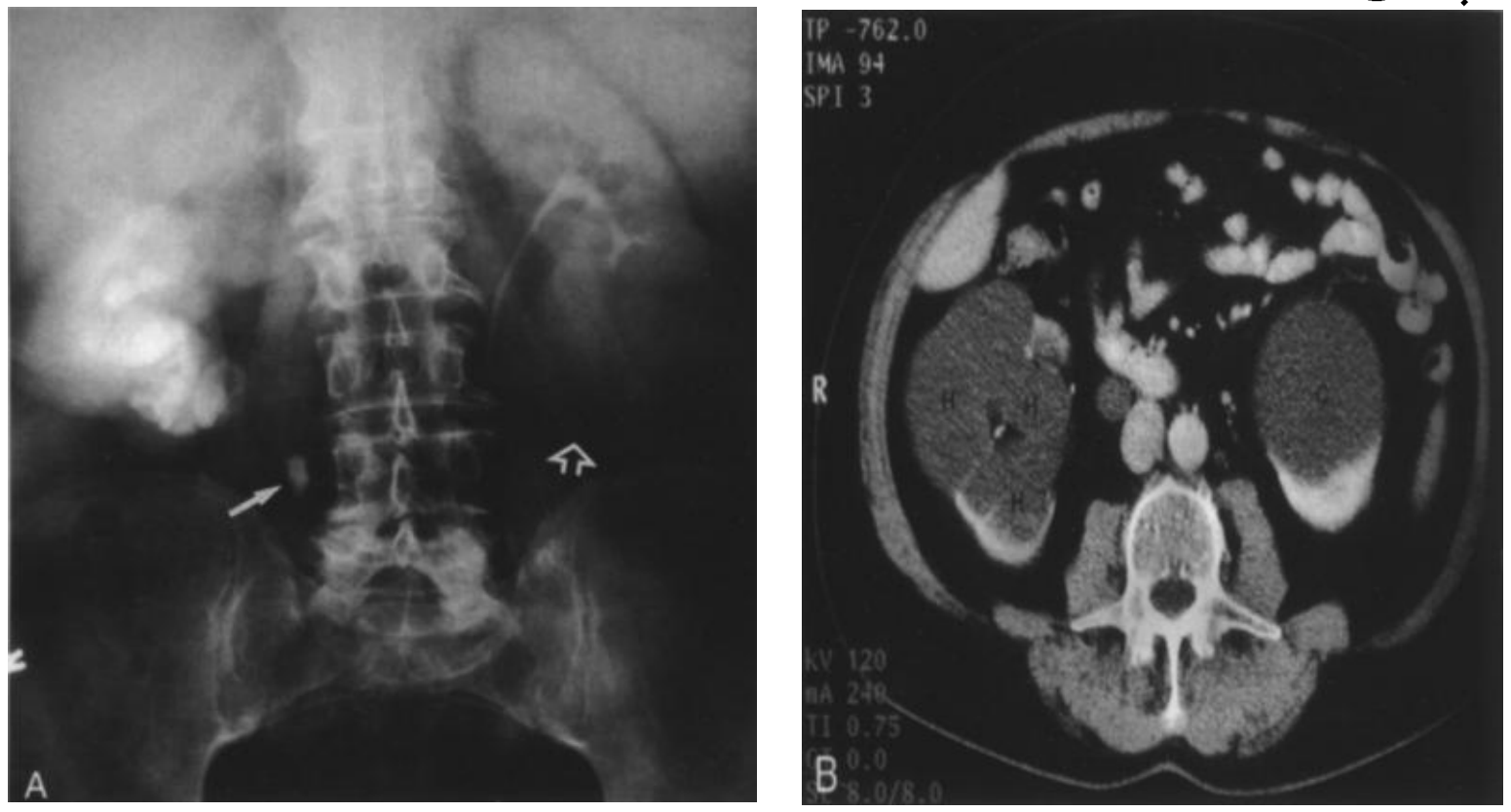

بولي ډبرې د انسداد مهم اسباب دي. کېداى شي چې Opaque او يا غير اوپك وي. شمېرنو يا احصايو په زياتره برخو کې د امريکا لکه په جنوب شرقي او جنوب غربي برخو کي ښکاره کړيده چې د بولې لارو د تېږو اندازه ډېره زياته ده. د تېږو جوړښت د موقعيت له مخې په مختلفو ډولو وي. چې خينو ته ې "Stone belt" د تېږو کمربند وايي او په شمالي Carolina کې 85% ډبرې ,Oxalate څخه جوړې شويدي. او د نيويارك په ايالت کې40% دي.

زياتره ډبرو کې منرالي مواد موجود وي او Matrix ې د غير عضوي موادو څخه جوړ شوي وي. او دا وتيره په هغه ناروغانو کې کتلاى شو چې په Hyperpara, thyroidism د پښتورگي په انتان، هغه ناروغان چې diueretic استعمالوي او په هغه اروغانو کې چې د ستروئيد د درملني

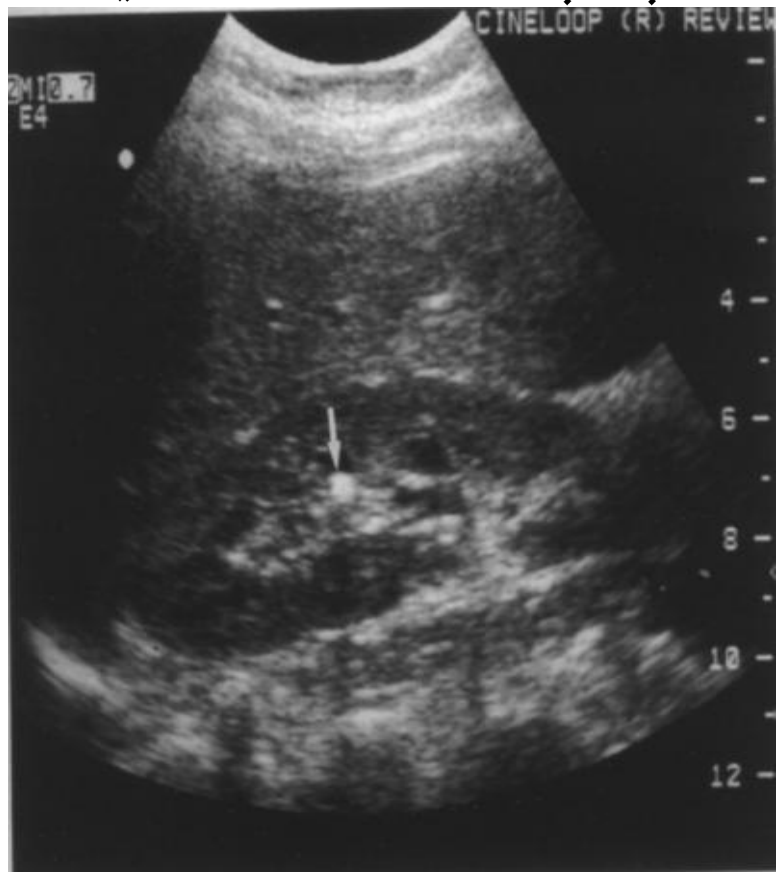


لاندې وي. د نورمالو خلکو په نسبت د دريو څخه تر 15 ځلي پورې زيات وي.
د بولې لارو تيږو ښايې په پښتورگي کې پيداشي (Fig 9.25,see Fig 9.21) همدارنگه په حالب او مثانه کې هم منځ ته راځي (Fig 9.26). د مثانې ډبرې زياتره وخت د انتان له کبله چې د زياتي مودي لپاره موجود وي او يا د اجنبي

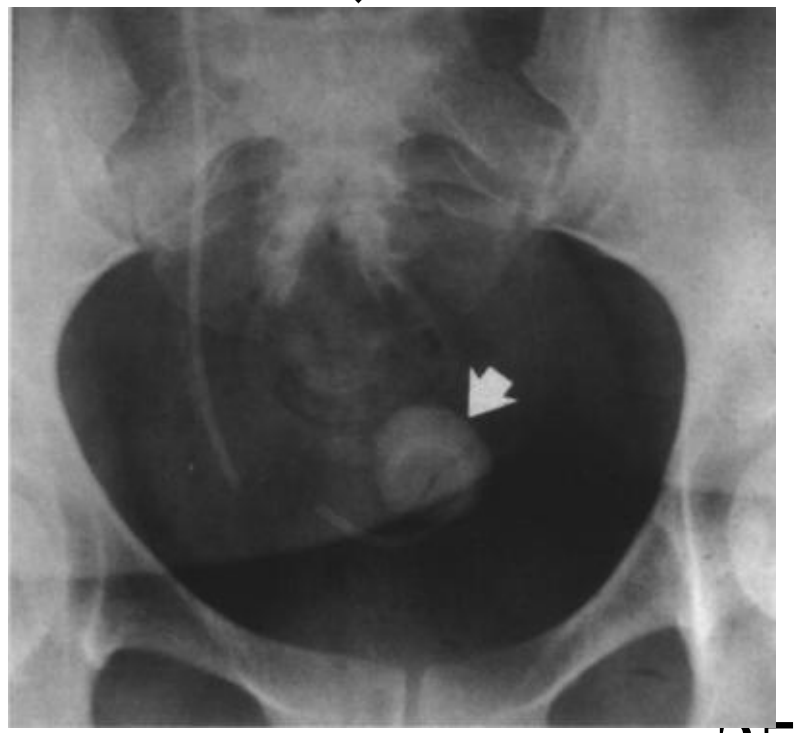

اجسامو په واسطه پيداکېږي. غټه اندازه تيږي چې په تجمعي سيستم کې يې هايدرونفروزس پيداکړي وي د Staghorn تېږي په نامه يادوي. او د ښکر په څېر منظره

(fig 9.27) لري.

د بولې لارو تېرې باید nephrocalcinosis سره توپیر کړو، همدارنګه په هغه پېښو کې چې د پتوفزیولوژیك له کبله کلسیم د پښتورګي په نسج کې ځای نیولای وي هم تفرقي تشخیص کړل شي، دا پېښه هغه وخت منځ ته راځي چې د کلسیم اندازه په وینه کې زیاته شي. زیاتره وخت کلسفیکشنونه په اخرنیو ټیوبولونو کې ځای نیسي او د نریو لیکو په څېر خیال څرګندوي چې په اسانۍ سره د تېرو سره د هغې د منظرې او موقعیت (Fig 9.28) له مخې توپیر کېدای شي. د دې پیښې لپاره ډېر سببونه شته

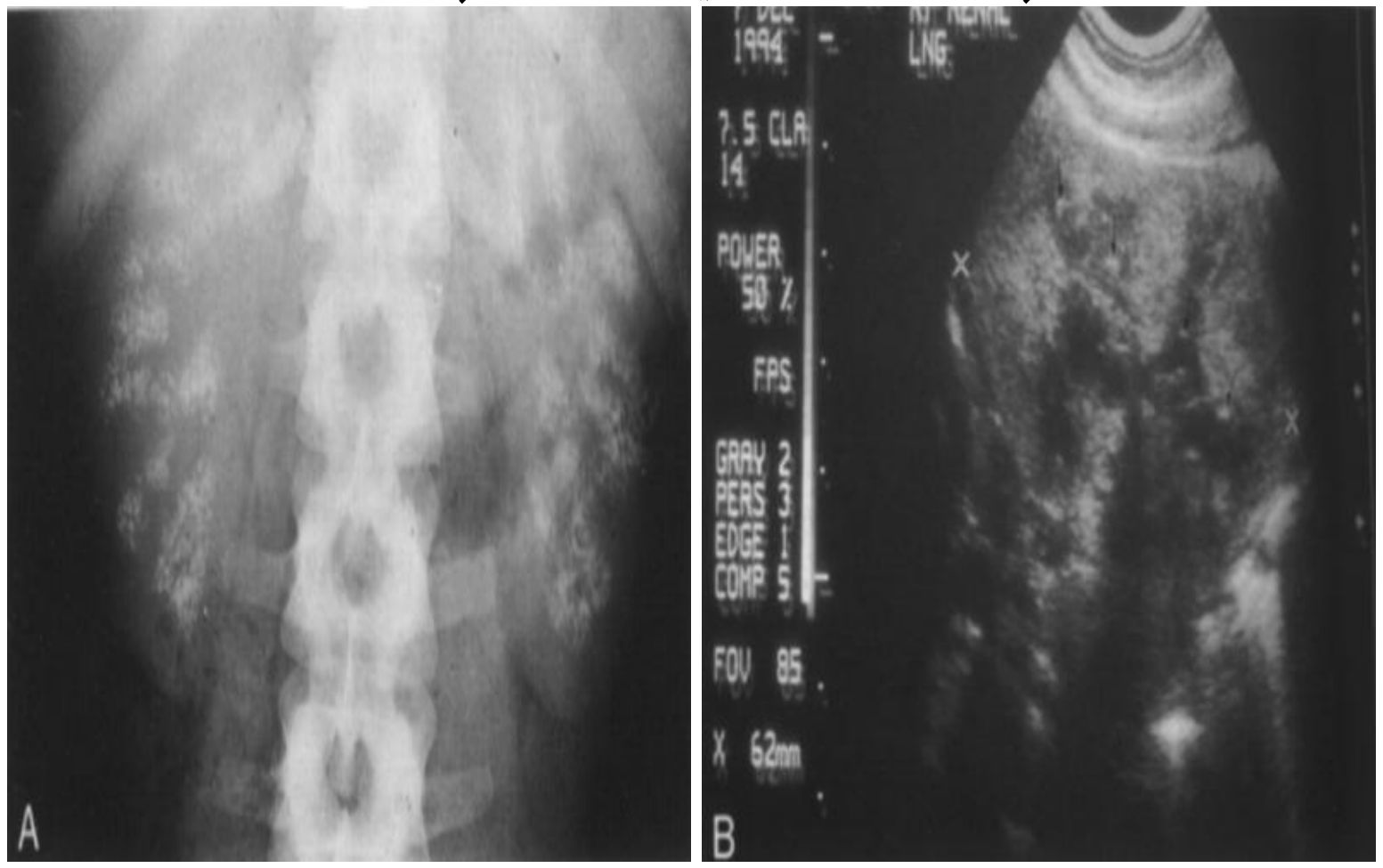


لاکن هغه چې ډیر عمومیت لري عبارت دي له هغه پښتورګي څخه چې جوړښت یې اسفنجي ډول وي، هایپرپراتاویروندنرم، د پښتورګي توبولر اسیدوزس او Milc-alkali سندروم څخه.

## انتانات یا (Infections) :

د بولي سیستم انتاني ناروغتیاوي زیاتې پېښې لري زیاتره وخت د انسداد د اختلاط له کبله پیداکېږي. د حاد Pye elonephritis تشخیص کول د رادیوګرافي د کلیشي پر مخ مشکل کار دی. د دې بدلونونه په تجمعي سیستم کې وي،د رادیوګرافي د پاڼې پر مخ یې هغه وخت بدلون کتلای شو چې په پښتورګي کې په زیاته اندازه پړسوب منځ ته راوړي. کله چې د مزمن پیالونفراتیس پېښه منځ ته راشي نو په کورتکس کې په پرمختللي ډول غیر منظم حالت، په کورتکس کې موضیعي ندبي نسج، Clubbed غیر منظم کلیسونه اود پښتورګي په حجم کې کموالی منځ ته راوړي (Fig 9.29) ، د

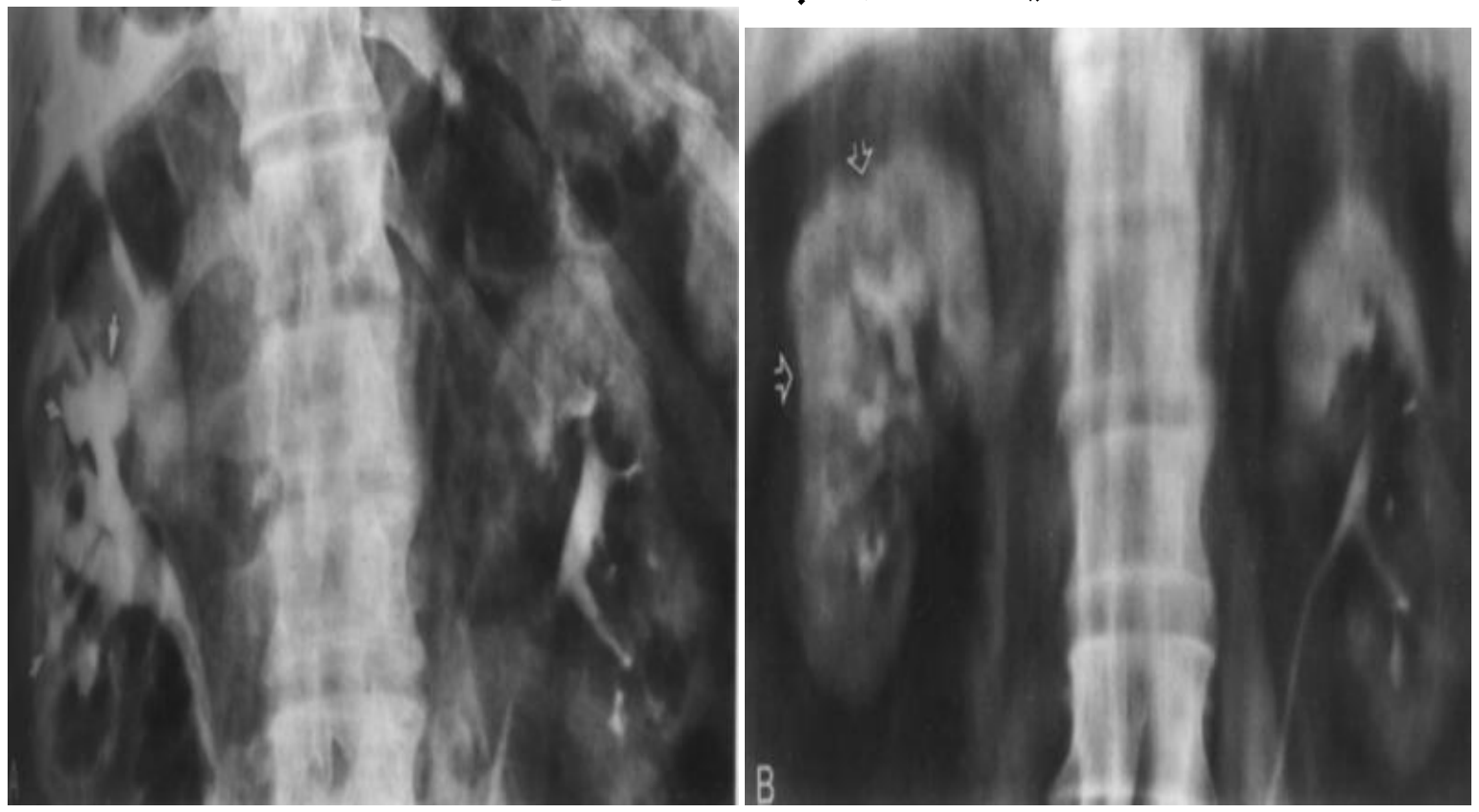

انتاناتو بل اختلاط په تجمعي سیستم کې د پښتورګي د orbuncle او یا ابسي د جوړښت څخه دي د (Fig 9.30) . په نفرونو کې قیح یا

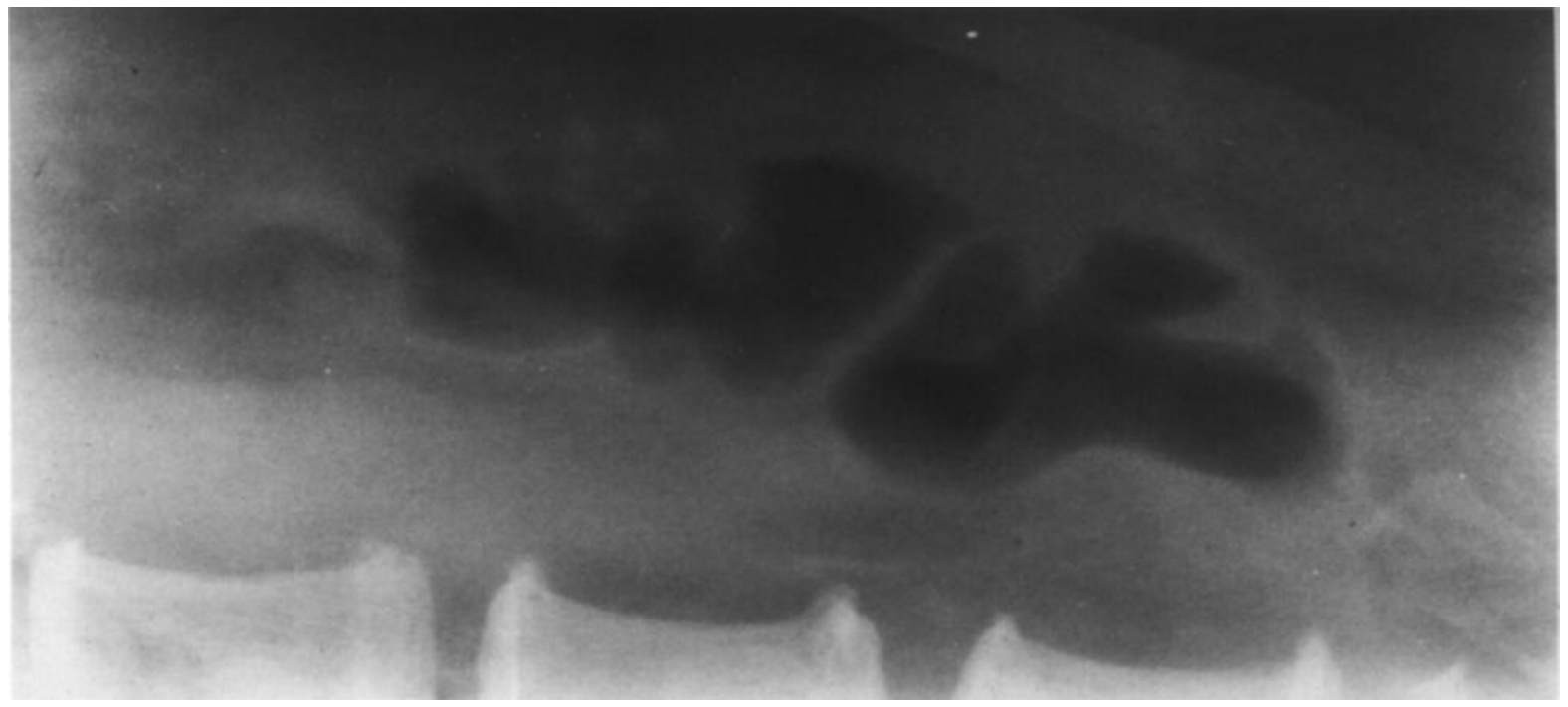

pyonephrosis او ايمفيزيماتور او Papillary نکروزيس بدلونونه په دیابیتیك ناروغانو کې پیداکېږي (Fig 9.31) . د اخيريني حالت د

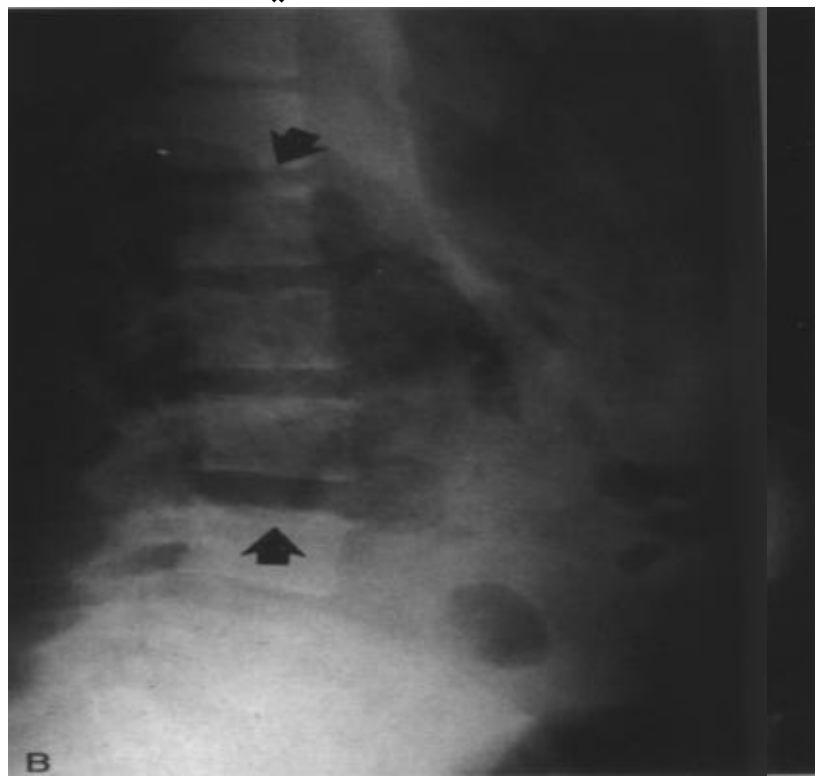

پښتورګي د Papilla د انوکسيا له کبله منځ ته راځي. وصفي نښې يې عبارت دي له کليس کې نقيصه، د کثيفه موادو راټوليدل دا مثلا د نقيصي څخه او غيرنورمال محوه شوي کليسي (Fig 9.32) . د غيرنورمال پښتورګي پواسطه د کثيفه موادو اطراح په نيمګړي ډول وي.

په اوسني وخت کې د پښتورګي د نري رنځ پېښې ډېري زياتي دي. او هغه ناروغان چې په AIDS اخته وي مړينه په کې منځ ته راوړي. د پښتورګي نرى رنځ په لومړنيو وختونو غير وصفي بدلونونه پيداکوي لکه د Papillary برخې تنخر کله چې ناروغي پرمختګ وکړي نو په انفنديبيولم برخه کې تنګوالى، د کليسونو قطع او ښايې د کهف جوړښت منځ ته راشي. نرى رنځ په حالب کې هم د تنګوالى سبب ګرځي کله چې په پښتورګي او حالب کې غير نورمال حالات لکه تنګي شوي برخې ښکاره شي نو د دې ناروغۍ تشخيص خوا ته فکر کېږي. د پښتورګي د نري رنځ په اخيرنۍ مرحله کې پښتورګي کوچنى، غونج په غير وظيفوي ډول وي او Calefic نښې (putty kidney) په کې موجود وي (Fig 9. 33) .

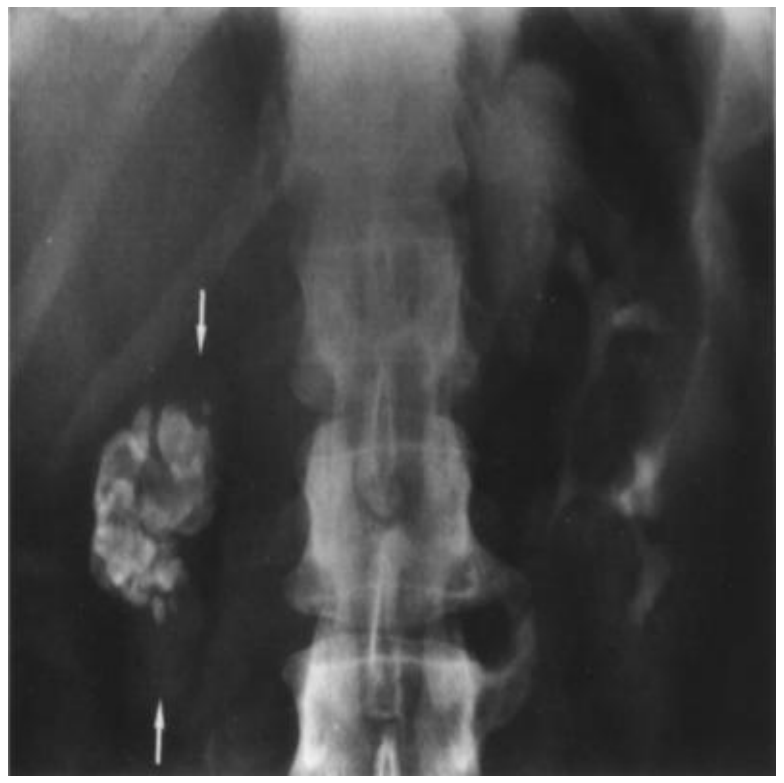

د مثانې په مزمنه التهابي پېښه کې (cystitis) د مثانې په جدار کې پيړوالى او غير منظم حالت منځ ته راځي او په تالې توګه په عضلي اومخاطي برخو کې هايپرتروفي پيداکېږي. د مثانې انسدادي

ناروغي او د حالبي مثانې Reflux په مزمن cystitis کې منځ ته راځي دا وتيره د پښتورګي په داييورتيک seingtigrophy او راډيونوکلئيدVioding cystoarethrography ازموينو په واسطه تشخيص کېږي.

## کتلې کيستونه اوتومورونه يا(Masses Cysts and Tumors) :

کتلې په پښتورګو او د هغې په محيط کې په کيستونو، تومورنو او يا التهابي وتيرو دلالت کوي دا متلا نقيصې په بولي سيستم کې د تومورونو په پېښو کې منځ ته راځي.

ځيني کتلې ښايې د ګېډې د راديوګرافي په واسطه وپيژندل شي. او نورې په IVU او د ګېډې د CT په ازموينه کې تشخيص شي.

د پښتورګي سيستونه په زياته اندازه په زړو خلکو کې پيداکېږي او کله چې د autopsies عمليې اجرا شوي دا پېښې ښکاره شويدي. زياتره وخت په تصادفي ډول د ګېډې په CT scan کې کسيتونه تشخيص کېږي. د پښتورګي کيست د کورتکس د څنډو په برخه کې راوتلي حالت ښکاره کوي (Fig 9.34) . کيست هم کولای شي چې د پښتورګي د تجمعي سيستم د بيځايه کېدو سبب شي.

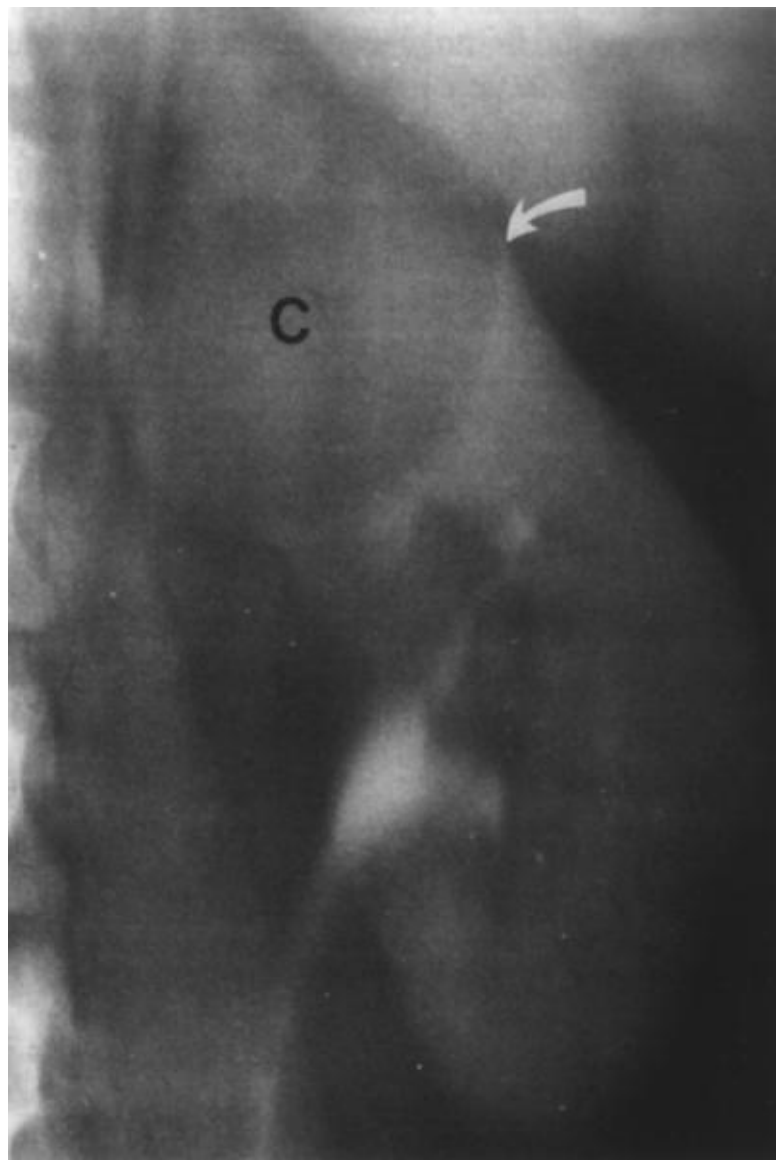

کله چې د راديوګرافي د پاڼې پر مخ په ګېډه کې کتله ځرګنده شي او يا يې IVU ښکاره کړي نو د دې لپاره چې په دې پوه شو چې کتله Cystic او يا جامده ښه لري د التراسوند څخه کار اخيستل کېږي

(Fig 9.36) کله چې ناروغ په ادرار کې وینه ولري نو د CT څخه استفاده

کېږي چې د دې ازموینې په واسطه د کیست متجانیسه، ښوي، ګرده منظره ښکاره کېدای شي سیست د کثیفه مواد د ذرق څخه وروسته زیاتوالی یا خیال نه ښکاره کوي.

(Fig 9.37).د پښتورګو جامد

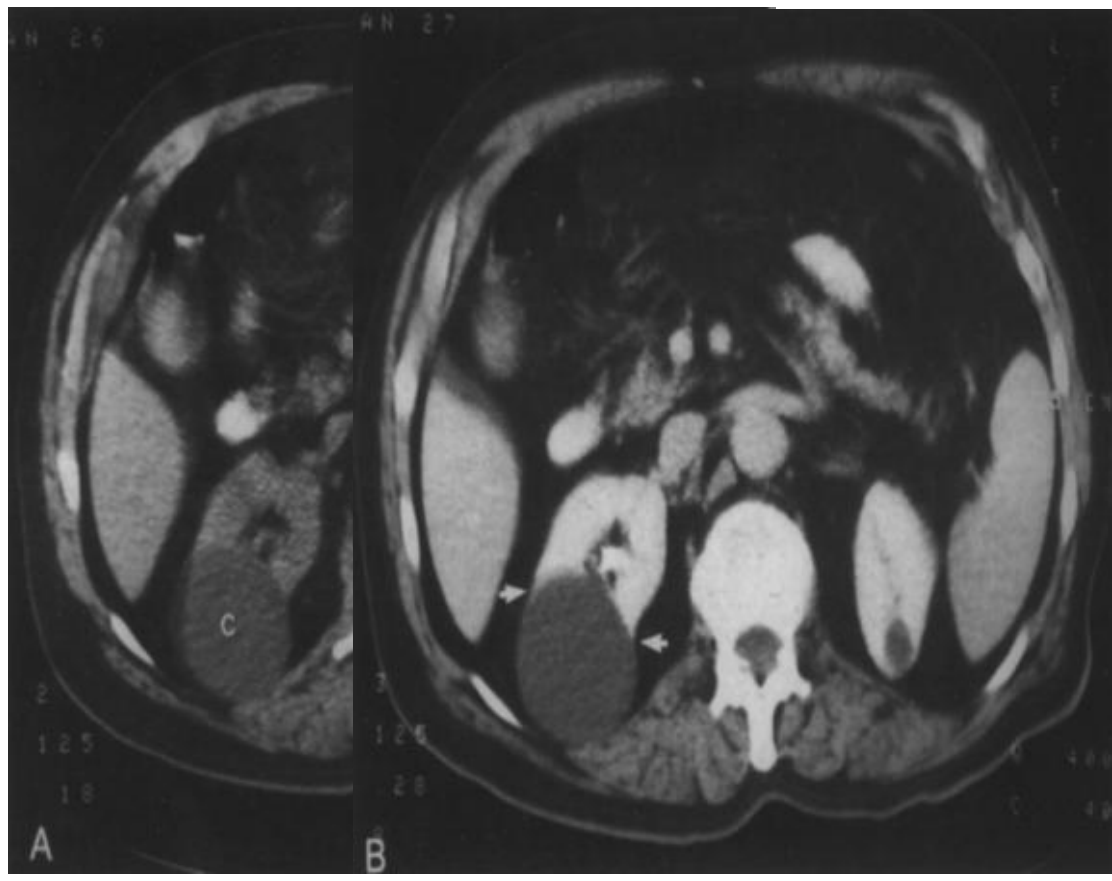

تومورونه (په غټانو او کوچنیانو کې) د کتنې وړ رادیوګرافیک بدلونونه څرګندوي. په IVU کې د پښتورګي په خیال کې غیر نورمال حالت موجود وي، تاوشوي او یا بیځایه شوي وتیره په کلیسل سیستم کې د کیست په څېر موجوده وي. او هم په کلیسونو کې اکثراً قطع شوي خیال کتل کېږي. په توموګرافي کې نقطوي منظره ښکاره او توره ښه نه لري چې دا د پښتورګې په سیست کې لیدل

کېږي. د التراسوند د معاينې په واسطه کتلي په جامد ډول ښکاري او زياتې داخلي ايکوز (ehoes) څرګندوي (Fig 9.38A) .

دا په پوره توګه د echo-free معکوس حالت دی چې د پښتورګي په ساده کيست کې د کتني وړ وي (see Fig 9.36 او B) .

CT د پښتورګي د تومور اوکيست تر منځ پوره توپير کولای شي. په اضافي مطالعاتو کې د پښتورګي په ساختمان کې بدلون موجود وي (see Fig 9.38B) . کله چې کثيفه مواد ذرق شي نو د افت کثافت نور هم

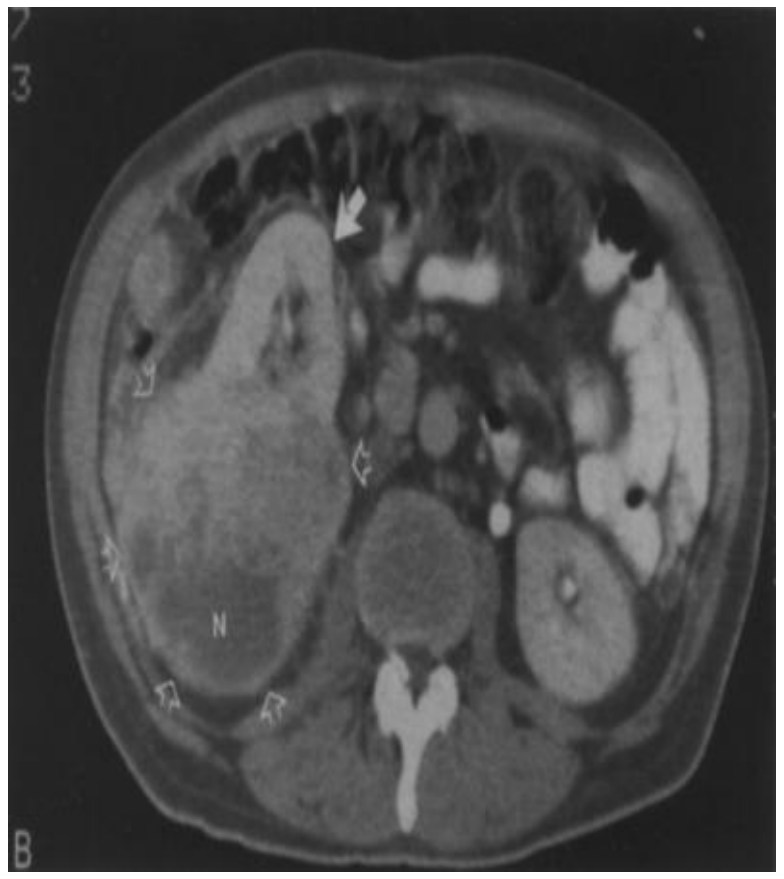

زياتېږي، چې دا په دې دلالت کوي چې د اوعيو اندازه زياته ده. دا نښې د پښتورګي د جامدو تومورونو دي چې په خاصه توګه په Hypernephroma دلالت کوي. دا د کيست معکوس حالت دی (see Fig 9.37) . د CT د ازمويني په واسطه د پښتورګي د غټ تومور بهر خوا ته د خپرېدو په هکله هم معلومات تر لاسه کولای شو (see Fig 9.10) .

د سيست سوري کول (Puncture) کله کله د دې لپاره کېږي چې د کتلي او کيست تر منځ توپير اجرا کړل شي. دا ډول عمليه د التراسوند او CT د لارښوني لاندې اجراکېږي. همدارنګه د سيست سورې کول ددې مقصد لپاره هم کېږي چې راويستل شوي مواد يې لابراتوار ته واستول شي تر څو چې يې سيتالوژيك او کيمياوي پلټنه تر سره شي.

که چېرې د مايع رنګ پاك وو او يا يې د وښو يا (straw) رنګ درلود ، Specific gravity ې د ادرار په اندازه وه، د حجراتو د نښو څخه ازاد او خبيثه حجرات په کې موجود و، د کيست جوف خوي سرحد لرونکي وي او د کثيفه موادو د ذرق څخه وروسته کثافت څرګند کړي او يا په کې هوا موجوده وي نو پدې صورت کې تاسو کولای شئ چې د سليم سيست باور او يقين پرې وکړئ. د بلې خوا د سيست د خباثت په اړوند بايد ووايو چې په عمومي توګه ورڅخه راويستل شوي مواد هيمورژيك وي او د خبيثو حجراتو لرونکي وي او هم د حجراتو بقايا او په لوړه اندازه شحميات په کې ځای لري. او برسيره پر دې کله چې کثيفه مواد ذرق شي نو د کتلي خيال په کيست کې ښکاره کېږي.

د پښتورګې کيستونه او تومورونه په MRI کې د CTscan په څېر خيال څرګندوي، د پښتورګي کيستونه په وصفي توګه د مايع خيال ښکاره کوي. په مشابه ډول په T1 کې کمې نښې يا signals موجود وي په T2 کې تصوير روښانه وي. جامد يا solid تومورونه په T1 کې په مخلوط ډول کمې علامې څرګندوي او په وصفي توګه په T2 کې زياتې وي. په هغه صورت کې چې د پښتورګي په تومورنو کې متجانس حالت موجود نه وي دا پدې دلالت کوي چې کلسفيکشن او د نکروز وتيره په کې منځ ته راغلي ده. د MRI په واسطه د پښتورګو په وريدونو او وريد اجوف سفلي باندې هجوم او سرايت هم ښکاره کېدای شي.

# لسم څپرکی

## ولادي او نسايي تصوير

## (Obstetric and Gynecologic)

د ښځينه وو د پيداکېدو او زېږېدنې لارې په دوو برخو ويشل کېږي چې يو عبارت د ولادي او بل يې د نسايې څخه دي. اوس دالتراسوند ازموينو په واسطه د تشخيص د پخوانيو غلطياو مخنيوي شويدی. په ټولو تشخيصي مسئلو کې درادیولوجيست او کانيکالوجيست ګډون ضروري دي. دا ځکه چې د دوی په ځای کېدو کې د ستونزو حل رامنځ ته کېږي ـ دا اوسني فصل د ولادي او نسايې لپاره ټاکل شوي ـ تر څو تصويري تشخيص اجرا او مشکلات له منځه ولاړ شي.

### تخنيکي کتني يا (TENCHNICAL CONSIDERATIONS) :

تشخيصي التراسوند لومړنۍ انتخابي کړنه ده چې په هغې کې ايونايز تشعشع منځ ته نه راځي او جنين او د تخمدان نسج ته ضرر نه رسوي، په نورمال ډول د رحم او د تخمدانونو د ارتباط له لپاره د مثانې سطح ضروري ده. او د دې لپاره چې دا عضوي په ښه توګه څرګنده شي نو ښه به دا وي چې مثانه ډکه وي. په انتخابي توګه د Transvaginal تخنيك په واسطه د مختلفو نيو پلازمونو تشخيص کېدای شي. CT او MRI د تخمدانو او د رحم په شکمنو انتاني او نيوپلازميك پېښور کې ښه تشخيص ټاکلای شي د دېتخنيکونو په واسطه همدا ډول غير نورمالي پېښي په ګېډه کې هم پيژندلای شو.

Hysterosd alpingo-graphy هغه عمليه ده چې په رحم کې کنولا تطبيق او د هغې د لارې په اوبو کې منحل کثيفه مواد د ذرق کېږي. د دې ازموينې په واسطه په ناروغانو کې د عقامت او د رحم د ولادي غير نورمالو پېښو او د تيوبونو د بندښت په اړوند په هره برخه کې چې موجود وي ښايې ښکاره شي. بل استطباب يې د پرله پسې نقصانو څخه دي چې په ناروغانو کې منځ ته راځي. همدرانګه د انسداد او يا د Fallopian تيوبونو ښکاره کول وروسته د تړلو څخه او يا د مصنوعي شيانو د استعمال له کبله چې په هر غړي کې غير نورماله پېښه پيداشوي وي معلومات ورکوي.

## اناتوميك كتني يا (ANATOMIC ONSIDRATIONS):

د ښځينه وو د تناسلي سيستم اناتوميك منظري ډېرې مهمې دي او د رحم او تخمدانو ارتباطات د مثانې، ركتم او پريتونيم سره بايد ولټيول شي، رحم د مثانې په خلف او علوي برخه كې ځاى لري او دركتم په قدام كې واقع دى. دا په بشپړه توگه د پريتوان څخه بهردې او دپريتوان التوات ورڅخه راتاو شوي او د رحم او د مثانې او د رحم او كولون تر منځ غځېدلې دي. (rectourterine pouch of Douglas) . د رحم په منظره او موقعيت كې هغه بدلون پيداكېداى شي كله چې د مربوطه غړو كې چې پورته يادشول په ناروغانو كې تغير منځ ته راشي، (Fig 10.1) . رحم د دريو برخو څخه جوړ

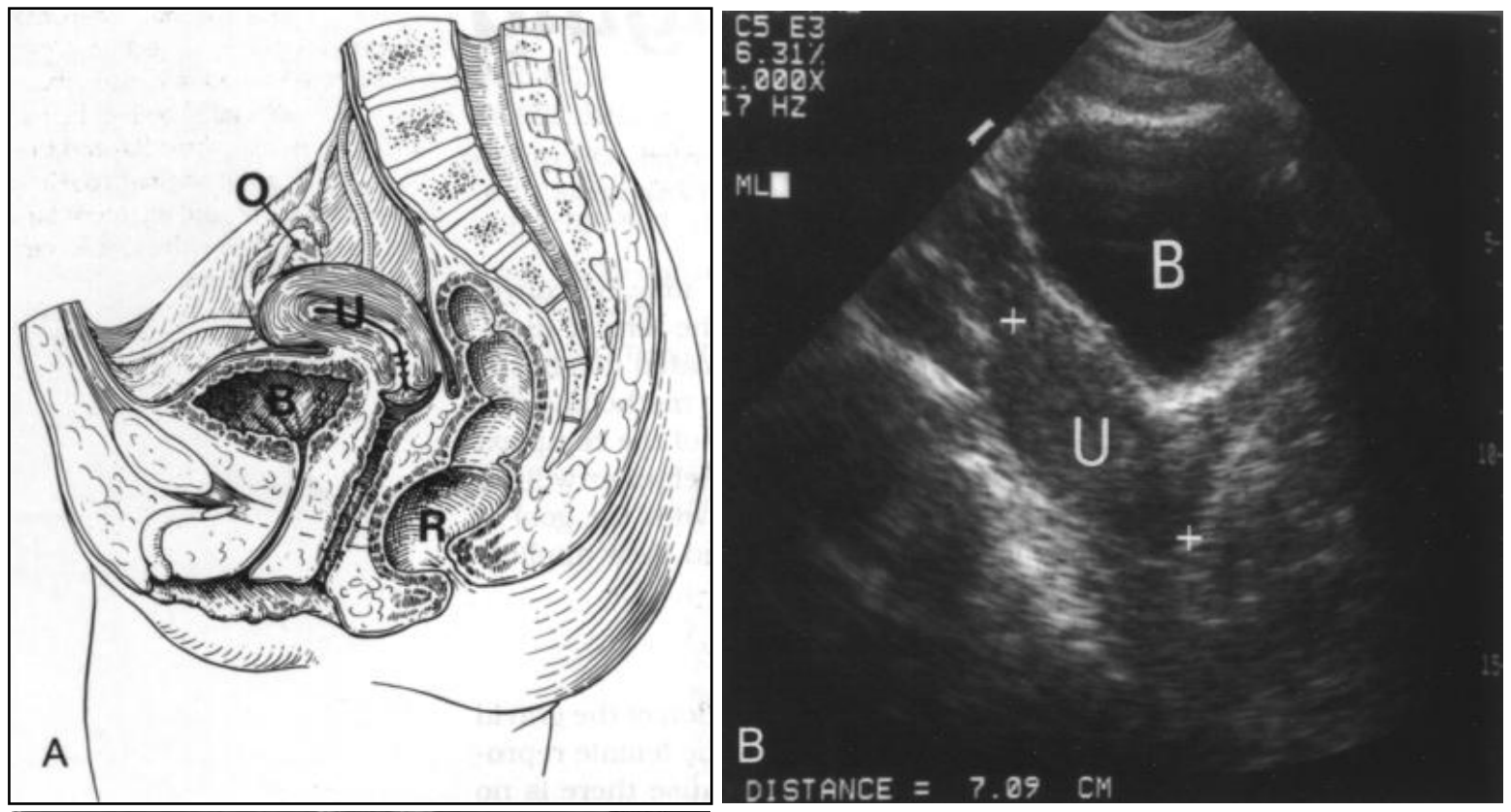


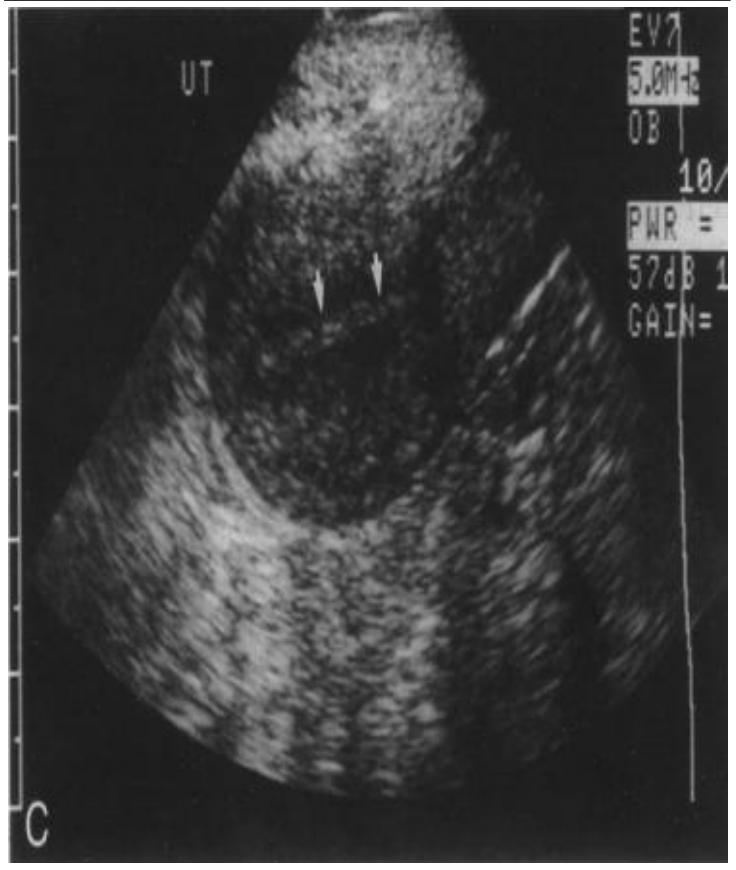


شويدى: Cervix چې په مهبل كې ښكاره كېږي، جسم يا body چې منځنۍ برخه ده او اخيري گرده برخه يا Fundus . د Fallopian تيوبونه د فندس څخه ښكته په دواړو خواوو كې ځاى لري او د رحم سره پراخه وتر په واسطه تړل شوى. د دې تيوبونو اخيري برخې د تخمدان سره تړلې ده چې ځينې د دوى د گوتو په څېر

راوتلې برخې (Fimbria) چې په حقیقت کې د غدې سره تماس لري، په نورمال حالت کې تخمدانونه د جوړه يې بادام په څېر ساختمان او د تخمدان د وتر په واسطه د رحم سره تړل کېږي او په قدام کې په پوره توګه د مثانې په واسطه حمايه کېږي.

د اناتومې کتابونو د تخمدانو موقعيت په دې توګه تعريف کړى دى.

تخمدانونه خوځېدونکي يا متحرکه بڼه لري او د پراخه وتر په جنبي خواو کې ځاى لري، 10،2 شکل په واسطه د دې ارتباطات ښکاره شوي دي. رحم،

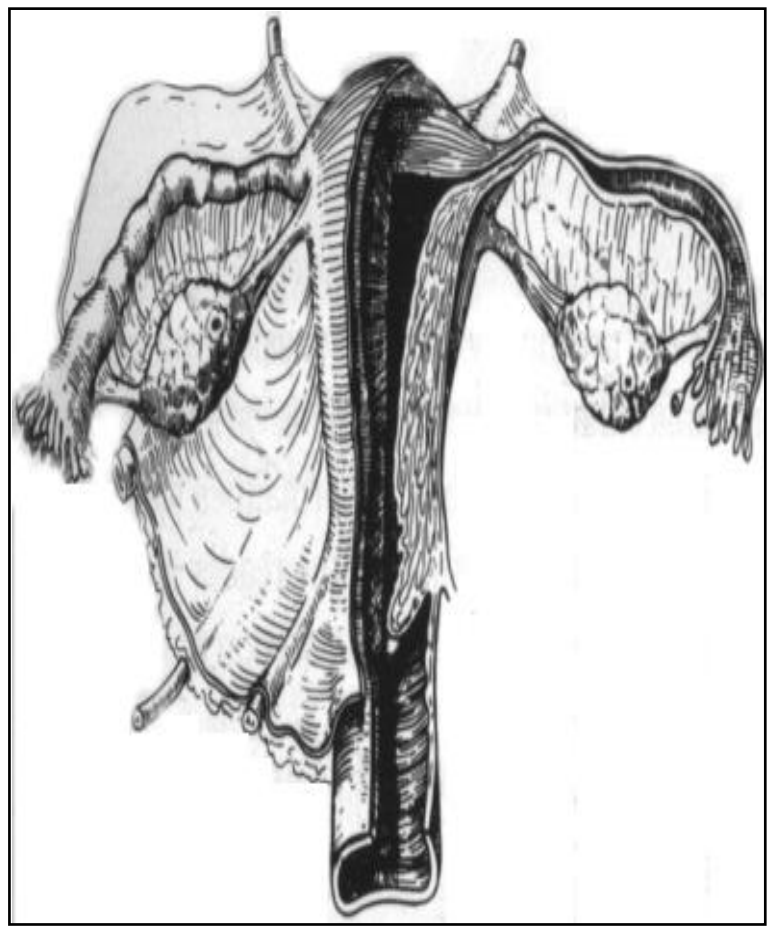

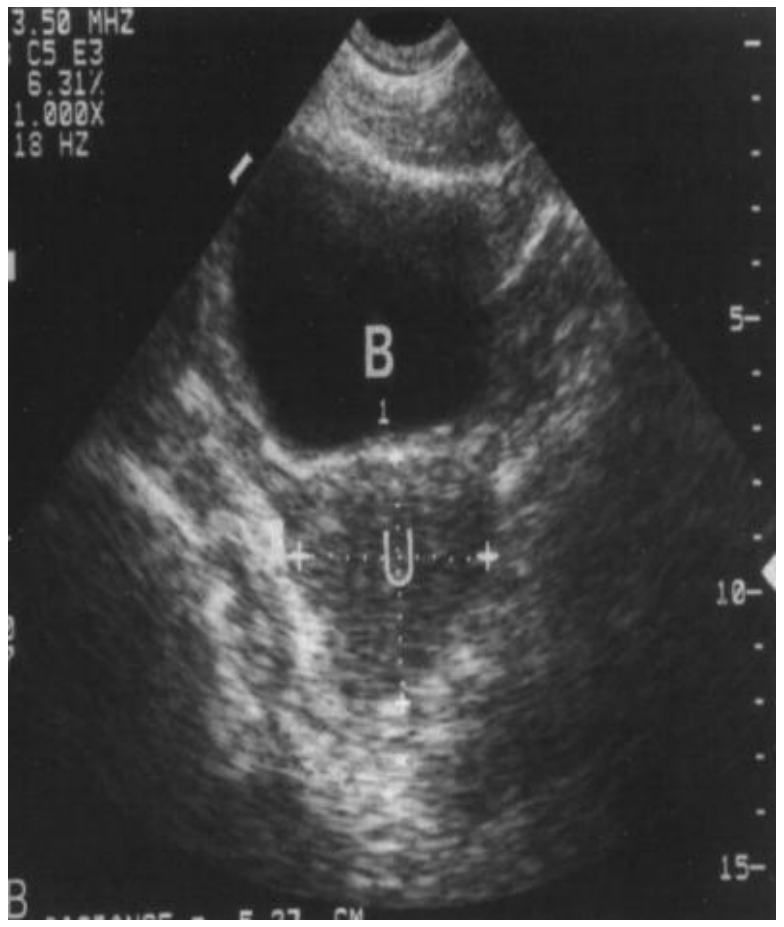

تخمدانونه او Fallopian تيوبونه د نژدې شرياني ضفيرې په واسطه اروا کېږي، او هم لمفاتيک کانالونه پدې برخه کې تشېږي. چې د حوصيلې د خبيثو پېښو خپرېدل ګڼډې ته د همدې لياري صورت مومي.

د حمل لرونکې رحم د تشخيص او پيژندنې لپاره لومړى د التراسوند څخه کار اخيستل کېږي. ولادي سونوګرافي يوه ډېره پېچلې ازموينه

ده، دا ضروري ده چې په ډېر ځېر او احيتاط سره اجرا شي او هغه خلك چې پدې برخه کې کار کوي بايد د ډېرې لوړې پوهې څښتانان وي. پدې ازموينه کې لومړی هدف دا دی چې بايد تشخيص کړل شي چې په رحم کې حمل شته او که نه او د حمل په شته والی پوره باور ترلاسه شي، د پلاسنتا موقعيت بايد وپيژندل شي، د زيات شمېر جنينو پلټنه او شته والی معلوم شي، او هم د جنين د ژوند په اړوند ځان پوه کړو، او د رحم په دننه کې د جنين عمر هم بايد وټاکل شي. صفايې او ظرافت د التراسوند په تکنالوژي کې ډېر ګټور دی او پدې توګه کېدای شي چې د ولادي انومالي او نور غير نورمال حالت په ښه توګه په جنين کې وپيژندل شي.

په هغه صورت کې چې د ولادي په اړوند پوره معلومات او پرکتس موجود نه وي نو د زېږېدنې څخه مخکې د جنين په نقيصو او غير نورمالو وتيرو پوهېدلای نه شو.

څرنګه چې التراسوند ايونايز کونکی تشعشع نه پيداکوي نو پدې اساس جنين او مور ته کوم خطر نه پېښوي او د خرابو بيالوژيك اغيزو سبب نه ګرځي. او لکه د نورو مطالعاتو په څېر چې هر کله ورته اړتيا پيدا شوه اجر کولای شو. 1_10 لست يا جدول په ولادي کې د سونوګرافي استطبابات ښکاره کوي. په همدي شان د حاملګۍ په موده کې استطبابات هم لېدلای شو. پدې بحث کې د حاملګۍ په موده کې نورمال بدلونونه د کتنې وړ وي.

# نورماله حاملګي

## (The Normal Pregnancy)

### لومړنۍ درې میاشتنی یا (First Trimester) :

د لومړني ترایمستر موده د بلاربښت له پیل څخه تر دیارلسمې اونۍ پورې ګڼل کېږي. د "gestational age" او menstrual اصطلاحات زیاتره وخت د ګانیکالوجیستانو لخوا په مترادف ډول استعمالېږي. دا هم باید ووایو چې د القاح په موده کې د سونوګرافیك ارزیابي له مخې د قاعده ګۍ د عمر او جنین حقیقي عمر (actual gestational age) تر منځ د یوې څخه تر دوو اونیو پورې توپیر موجود وي یعنې مثبت یا منفي دا د یوه قانون په توګه قبوله شویده چې gestational عمر د بلاربښت له مودې څخه پیل کېږي او menstrual age د اخیري وینې بهېدنې د لومړنۍ ورځې څخه عبارت دی. د دې بحث او مناقشې څخه چې پورته ترې یادونه وشوه موږ gestational age ته ترجیح ورکوو.

د حمل کڅوړه (gestationsac) د حمل په لومړنیو دریو اونیو کې د کتنې وړ وي. یعنې دا چې د بلاربښت څخه وروسته دریمه اوونۍ کې کتل کېدای شي. چې په ګرد یا بیضوي ډول د رحم په جسم یا فندس کې echoes ښکاره کوي (Fig 10.3) . دا تور خیال ښکاره کوي چې (choriodecidua) د ودې په حال

جنین څخه راتاوه شویده. وروستۍ مرحله د بلاربښت د دریمې څخه تر اتمې اونۍ پورې وي. معمولاً په جنین لومړنۍ مرحله وده په ښه توګه نه شي ښکاره کېدای. پدې مرحله کې د عضویت غټ غړي د جوړېدو په حالت کې وي، نوره وده او توپیري وتیره د Fetal (جنین)

موده کې منځ ته راځي. په حقیقي توګه د ریشمي مرحلې څخه جنیني مرحلې انتقال اختیاري بڼه لري.
د بلاربښت په موده کې د جنین د عمر اندازه هغه وخت ټاکل کېدای شي چې جنین په اوږده محور کې ځای ولري. دا د بلاربښت په لومړنۍ اونۍ کې کتلای شو (Fig 10.4) دا لاندې نورمال غړي هم پدې مودو کې د کتني

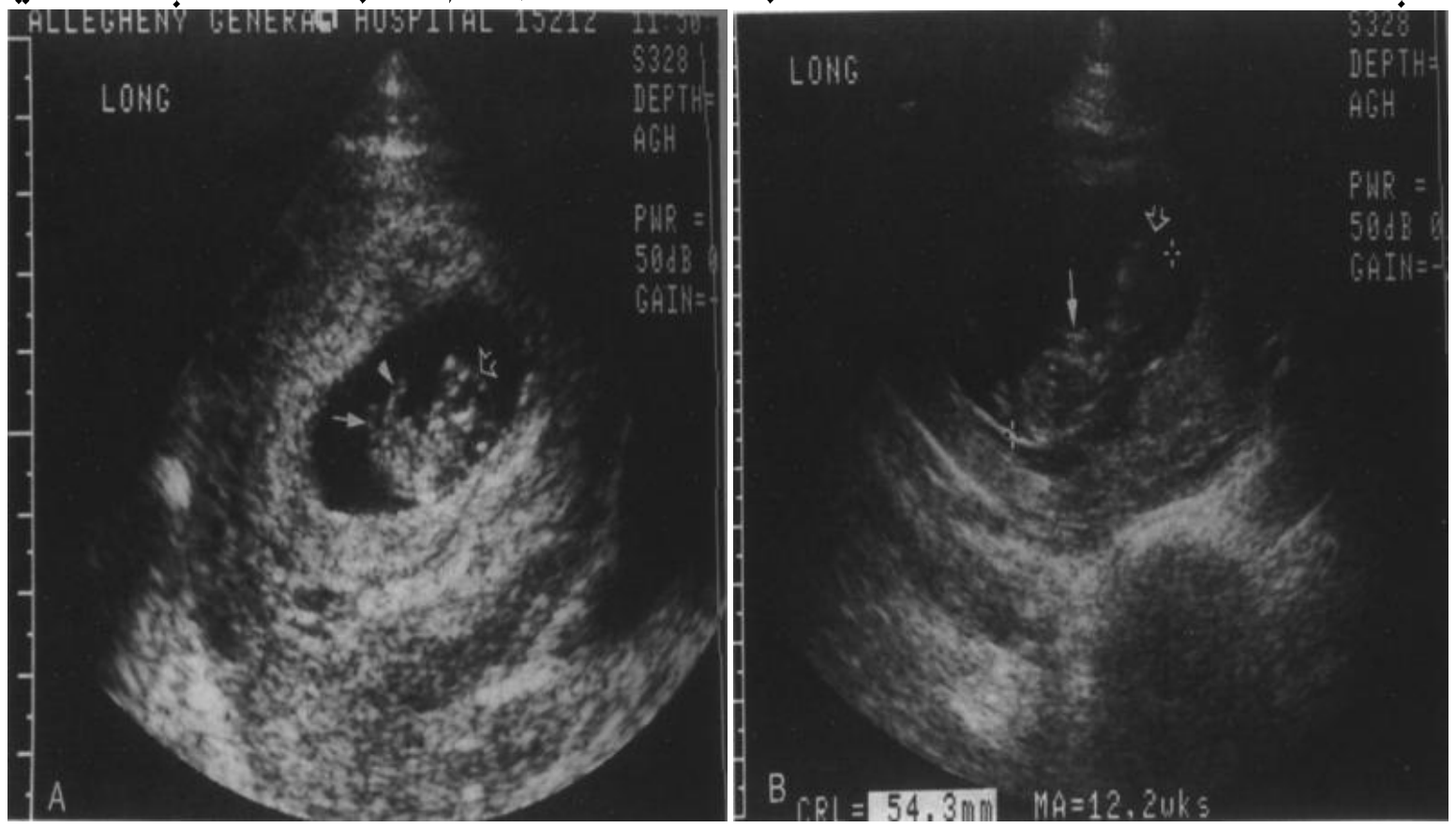


وړ وي د arm یا عضد buds یا غنچه په اتمه اونۍ کې، د ورانه خیال د نهو څخه تر لسو اونیو پورې، د جنین د زړه خیال د 7 څخه تر اتو اونیو پورې، د کروئید (choroids) ضفیره د 12 څخه تر 16 اونیو پورې کتل کېږي. او نور ساختمانونه چې په لومړنیو دریو میاشتو کې لیدل کېږي عبارت د حبل ثروي د تنې او زیړي کڅوړې (yolk sac) څخه دي.

## دويمي درې مياشتې يا (Second Trimester) :

دويمه درې مياشتې د بلاربښت موده عبارت د څوارلسمې اونۍ څخه تر شپږويشتمې اونۍ پورې ده، پدې موده کې جنين، زيلانځ او پيروان يا پلاسنتا په ښه توګه ارزيابي يا څېړل کېداى شي. پدې موده کې امينوتيك مايع د جنين په شاوخوا کې د کتنې وړ وي، دا د يو قانون په توګه قبوله شويده چې پدې نېټه کې د جنين اندازه د امينوتيك مايع سره يو برابره وي. د پيروان موقعيت او اندازه په اسانۍ سره پيژندلاى شو (Fig 10.5) د جنين

غړي غتېږي او په اسانۍ سره د التراسوند په مرسته کتلاى شو، د دې امکان هم شته چې پدې موده کې عمومي اندازه او وظيفه يې د حقيقي (تلويزوني) (Real time) ازموينې په واسطه معلوم کړو، د دريم ترايمستر اخيريني موده کې د جنين ينه او پښتورګې د کتنې وړ وي. همدارنګه د جنين د ميتيازو کڅوړه (مثانه) هم پراخه شوي وي. دويم ترايمستر کې جنين د خارجي تناسلي برخو څخه معلومات ترلاسه کېداى شي. د جنين اطراف او هډوکو پرمختګ يې هم د کتنې وړ وي او د ملا تير يې هم ښکاره کېږي. د بلاربښت پدې موده کې د جنين عمر د biparietal (د دواړو جدا هډوکو) د قطر له مخې ټاکل کېداى شي.

## د حاملګۍ درې اخيرنۍ مياشتې يا (Third trimester) :

دا موده د اوه ويشتمې اونۍ څخه تر زېږېدنې وخت پورې وي (معمولاً د 38 ـ 40 اونيو پورې) پدې نيته کې دواړه جنين او زيلانځ پراخېږي او ورسره يوځاى په پيروان کې هم بدلون پيداکېږي. د التراسوند په واسطه د جنين د مختلفو اناتومي بڼه ښکاره کېږي (Fig 10.6) ، او ورسره يو ځاى د جنين

حرکات د التراسوند په واسطه ښکاره کېږي، پدې وخت کې سونو ګرافيک ازموينې د دې لپاره اجرا کېږي چې د زېږېدنې نيته باندې باورې شو او هم

د Placenta Previa (Fig 10.8) شته والى څرګند شي.

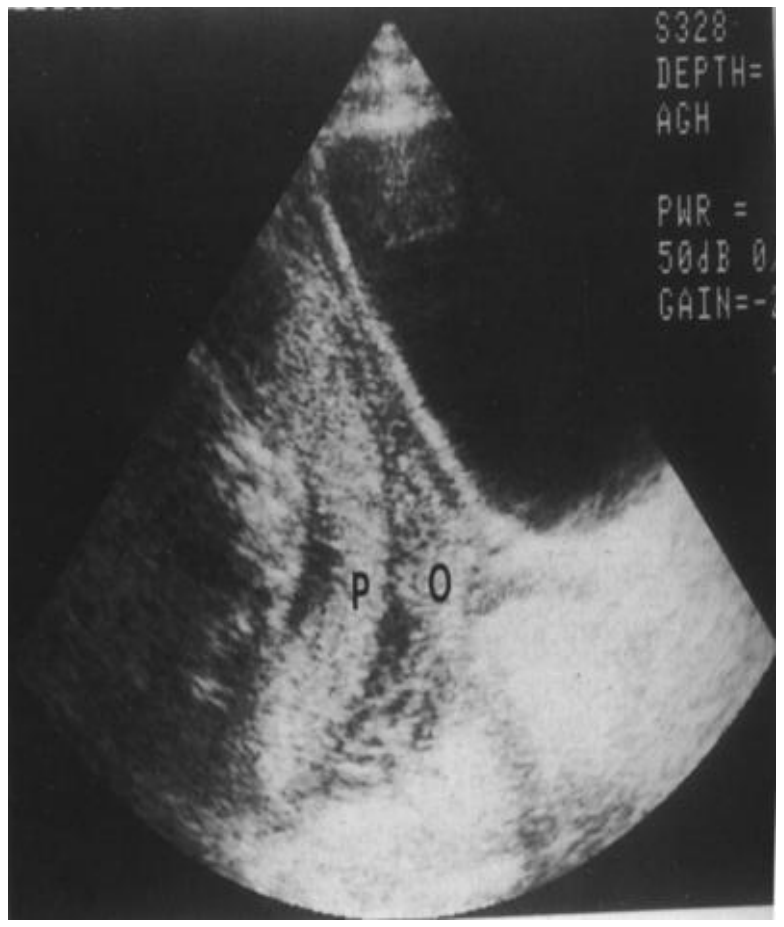

# پتالوژيك کتني

## (PATHALOGIC CONSIDERATIONS)

### ولادي غير نورمالي پېښې يا (obstestric, Abnormalities):

د حمل په موده کې په مختلفو ډولو غير نورمالي پيښې منځ ته راتلای شي. په لومړنۍ ترايمستر کې د مهبلي وينې له کبله تهديد نقطه پيدا کېدای شي. پدې وخت وصفي سونوګرافيك نښې موجودي نه وي لاکن سره لدې هم د حمل د ژغورنې لپاره نيمګړي نقطه خوا ته خپله پاملرنه ګرځوو او کېدای شي چې دا پېښه موجوده شي نو پدې وخت کې سونوګرافيك نښې ښايې د نورمال حالت سره توپير ولري او کېدای شي چې په رحم کې دوينې علقي او يا د جنين د برخو سره څرګندي شي (Fig 10.7).

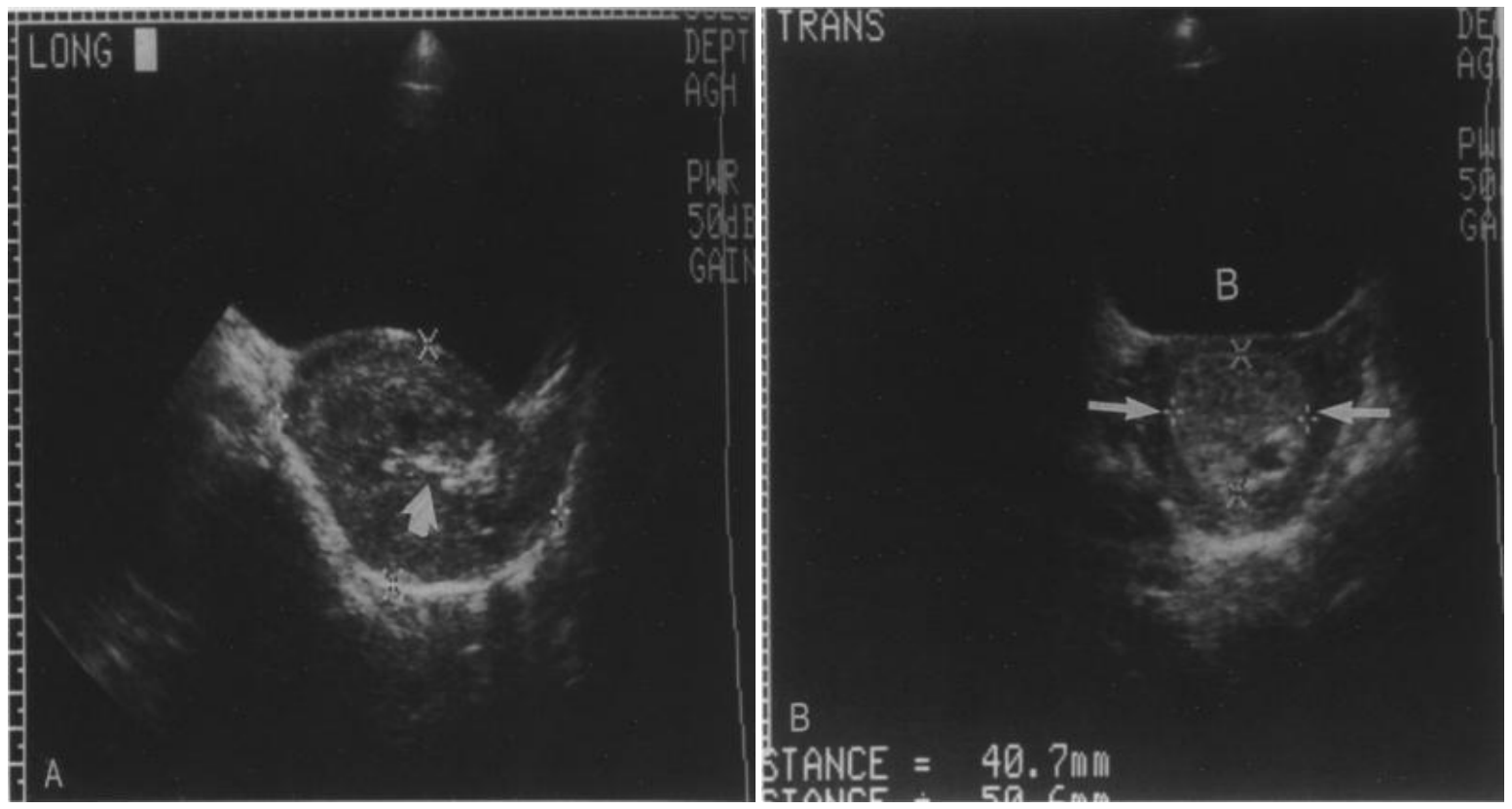


د Placenta Previa پېښه کې کېدای شي چې پلاسنتا په نيمګړي او يا پوره ډول د رقبي هډوکي څخه راتاوه شوي وي (Fig 10.8) . پدې حالت کې ښايې د مور او جنين مړينه د کتلوي د هيمورژ له کبله د زيږېدنې پر وخت کې منځ ته راشي.

د دريم ترايمستر په په منځنۍ موده کې دا ضروري ده چې د Placenta Previa پېښه څرګنده شي دا ځکه چې کېدای شي جنين د Cesarean Section په واسطه مخکې له دې چې ولادت پيل شي وويستل شي.

Abruptio Placenta هغه پېښه ده چې پلاسنتا په بې مودې توګه د رحم د جدار څخه جلا شي. دا حالت د سونوګرافي ازموينې په واسطه کتل کېدای شي چې د رحم د جدار او پلاسنتا تر منځ تور خيال کتل کېږي (Fig 10.9)

د حمل په اخيرنيو وختنو کې په مختلفو اندازو بدلونه ښايې په جنين کې وليدل شي چې عبارت دي د
(Fig 10.11)

anencephaly, (Fig 10.10)

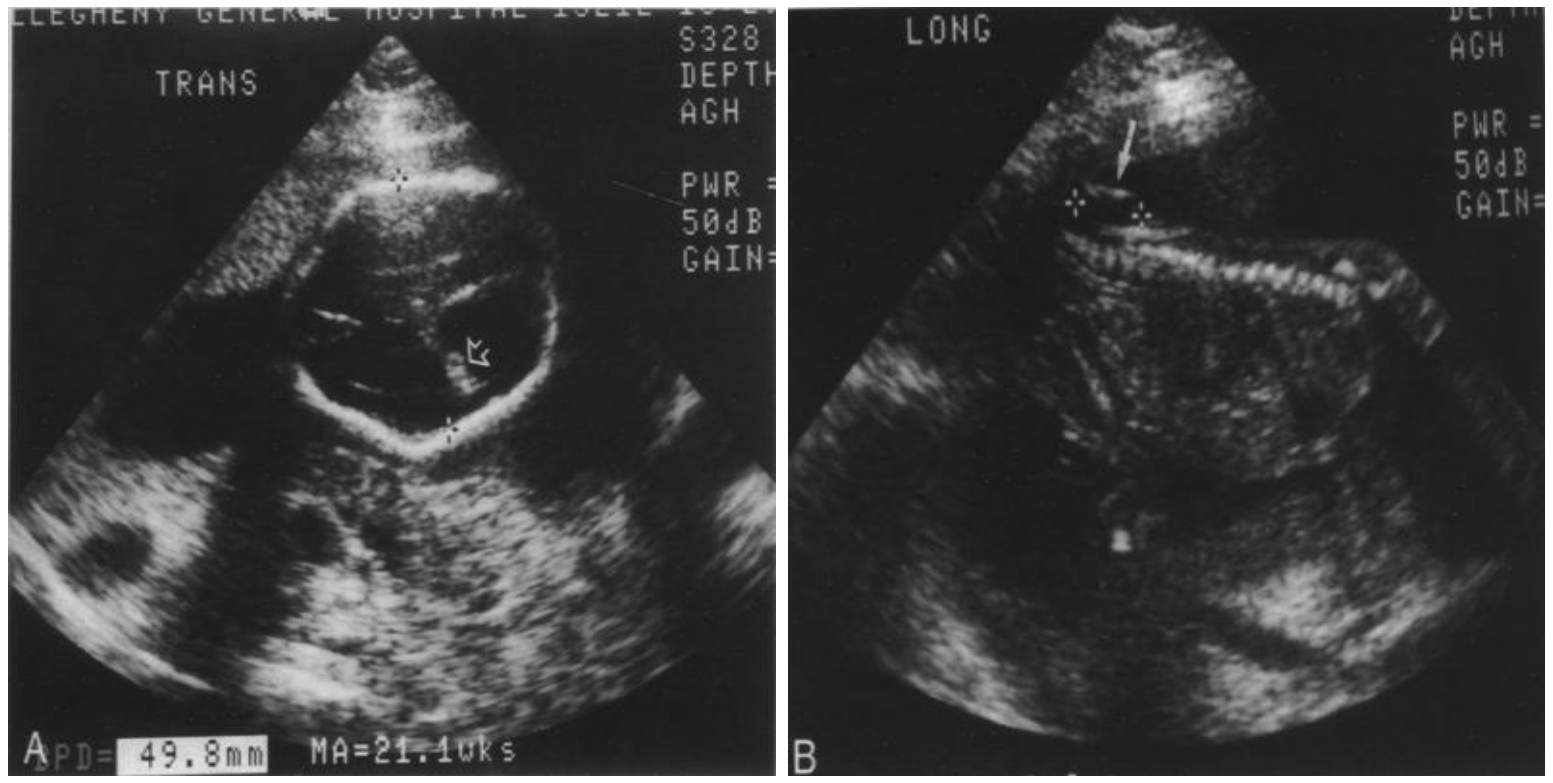

hydroceplalus (Fig 10.12) meningomyelocele او Hydro emcephaly ځخه په بولي طرقو کې هم غیر نورمالي پېښې پیداکېدای شي چې عبارت د ادرار د بندښت چې د Oligohydramiios ( ) په واسطه ښکاره کېږي او multi- or-palycystic پښتورګي ناروغي ښایې ښکاره شي. په هضمي جهاز کې هم غیر نورمالې وتیرې پیداکېدای شي چې عبارت د اثناعشر د atresic omplhalocele او جنین حبن څخه دي. د زړه غیر نورمال حالت په اسانۍ سره نه پیژندل کېږي دا ځکه چې په زړه کې حرکات موجود وي. د دې ټولو غیر نورمالو پېښو کتنه او تشخیص ډېره پاملرنه او ځېر غواړي دا هم باید ووایو چې د dwarfism پېښه هم ښایې وکتل شي لکه achandro plasia . د جنین په عضمي سیستم کې د کسر کتنه پدې دلالت کوي چې دا وتیره به د osteogenesis jmperfecta له کبله ښایې منځ ته راغلي وي، ectopic حمل هغه پېښه ده چې حمل د رحم د کځوړي څخه بهر پیدا شوي وي. په زیاتره ناروغانو کې دا ډول وتېره په Faullopian تېوب کې ځای نیسي. په ډېرو پېښو کې د پخوانیو انتاناتو له کبله په تیوب کې ندبي نسج منځ ته راغلی وي د ectaopic حمل کتنه په ډېره ښه توګه د التراسوند په واسطه کېدلای شي (Fig 10.13) .

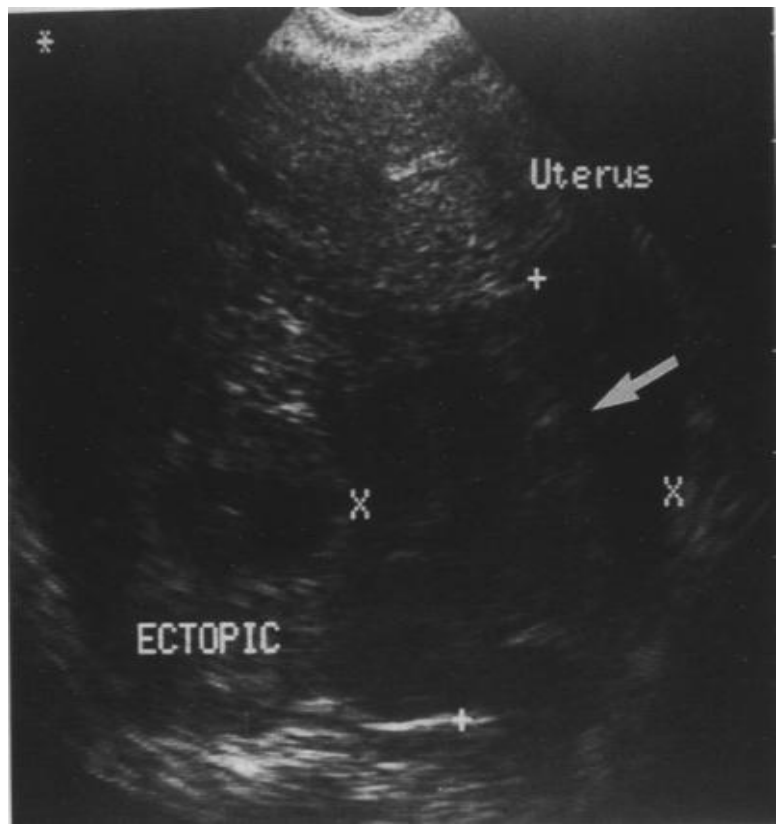

## نسايي غيري نورمالۍ پېښې يا (Gyneco logic Abnormalities):

د ښځينه وو د تناسلي سيستم د غير نورمالو وتېرو د تشخيص او پيژندنې لپاره تصوېرې ازموينې په زياته اندازه مرسته کوي، همدارنګه د التراسوند، MRI, CT او hysterosalpingo grafey هم د تشخيص سره پوره مرسته کولای شي، لکه چې مخکې يادونه شوي التراسوند غير تهاجمي، اويونايز نه کوونکي تشعشع، ژر اجرا کېدونکي او نسبتاً ارزانه معاينه ده. او د دې تر څنګ د حوصيلي غير نورمالي پېښې هم ښکاره کوي. په عرضاني، طولانې او د مهبل د لارې تصويري پلانونه (10.2 او see Fig 10.1) د CT سره يوځای ډېر ګټور دي. او CT يوازې په مستعرض پلانونو کې اجرا کېدای شي، MRI ازموينه د دوارو عمليو څخه ډېره ګټوره ده خاصتاً د نيوپلازمونو په تشخيص کې.

Hysteiosalpinggrophy يوازې اردېولوژيکه ازموينه ده چې په ناروغۍ کې د عقامت ستونزي (10.15 او Fig 10.14) او د Fallapian تيوبونه ښکاره کوي.

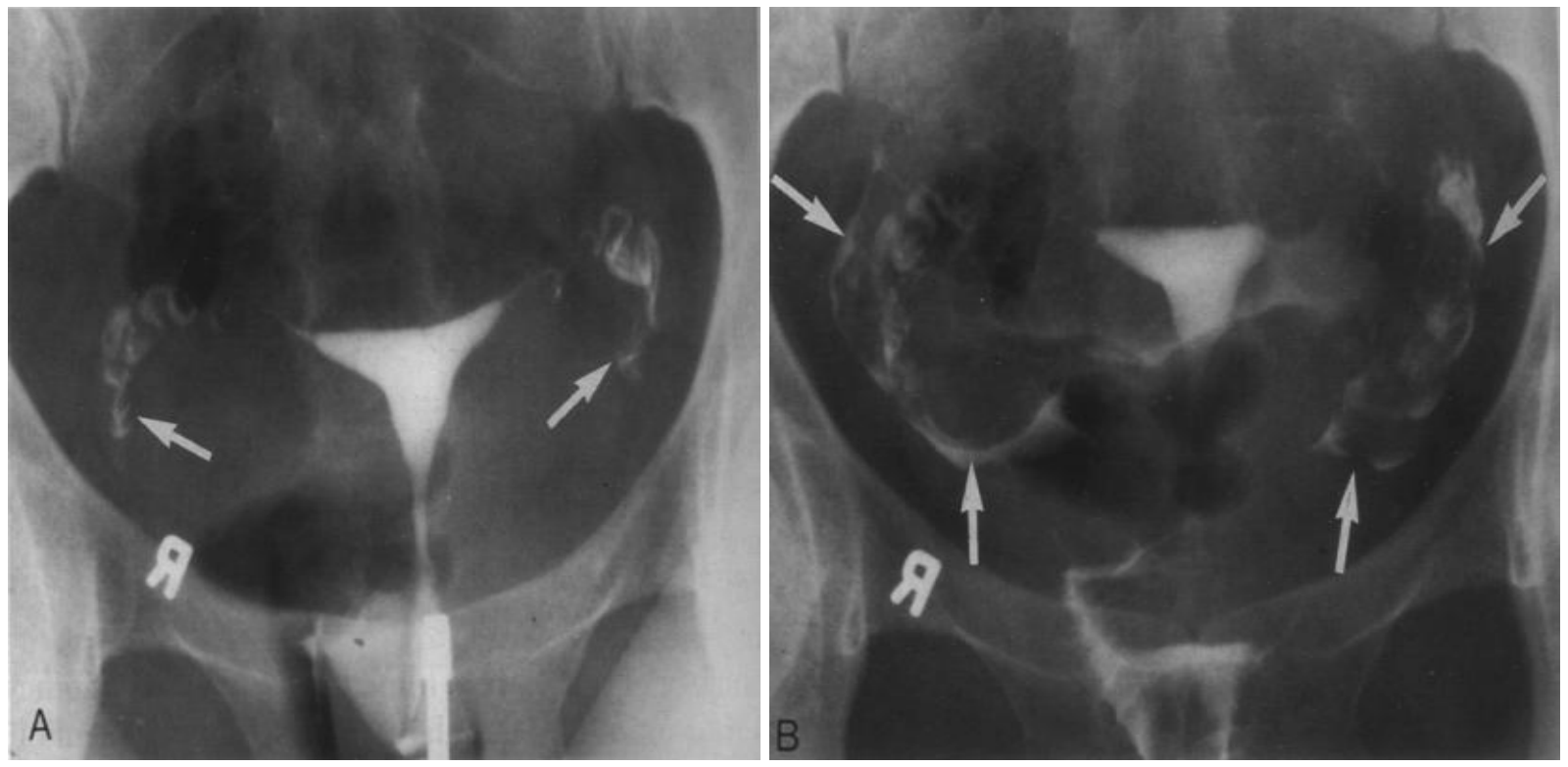

پتالوژيکې پېښې چې د ښځينه وو په تناسلي برخو کې منځ ته راځي په
ځلورو برخو ويشل کېږي چې عبارت دي له ولادي، فزيولوژيك، التهابي او
نيوپلاستيك، ولادي غير نورمال حالت لومړی په رحم کې ځای نيسي او د
0،5% په حدودو کې ښځې دا ډول بدلونونه لري، کلينکي نښې نه ښکاره
کوي. لاکن bicornuate رحم کې د حمل په موده کې بې نظمي منځ ته
راځي. د رحم د ولادي غير نورمالو پېښو سره زياتره وخت د پښتورګي
agenesis هم موجود وي. نو لدې کبله دا ډېره ضروري ده چې په هغه وخت
کې په رحم کې غير نورمال حالت څرګند شو پښتورګي هم ولټول شي.
فزيالوژيك غير نورمال حالتونه عبارت دي تخمدانو د سيستيك ناروغيو
او endometriosis څخه. که چېرې په تخمدانونو کې د 3-4cm کيستونه
موجود وي نو تخمدانونه خپل نورماله فزيولوژي سر ته رسولای شي. لاکن
د مياشتني عادت په موده کې په کې په ګذري ډول بدلون راځي. په همدې
شان نورمال فزيولوژيك کيست کېدای شي چې دوباره پيدا ، غټ او
خطرناکه بڼه غوره کړي. دا ځکه چې د هورمونونو بې انډولي يا غير
توازن او يا هيمورژ حالت انسدادي سيست منځ ته راشي، د تخمدان
کيستونه په حوصله کې غټې کتلې جوړوي او زياتره په ځوانو ښځو کې وي
. (Fig 10.16)

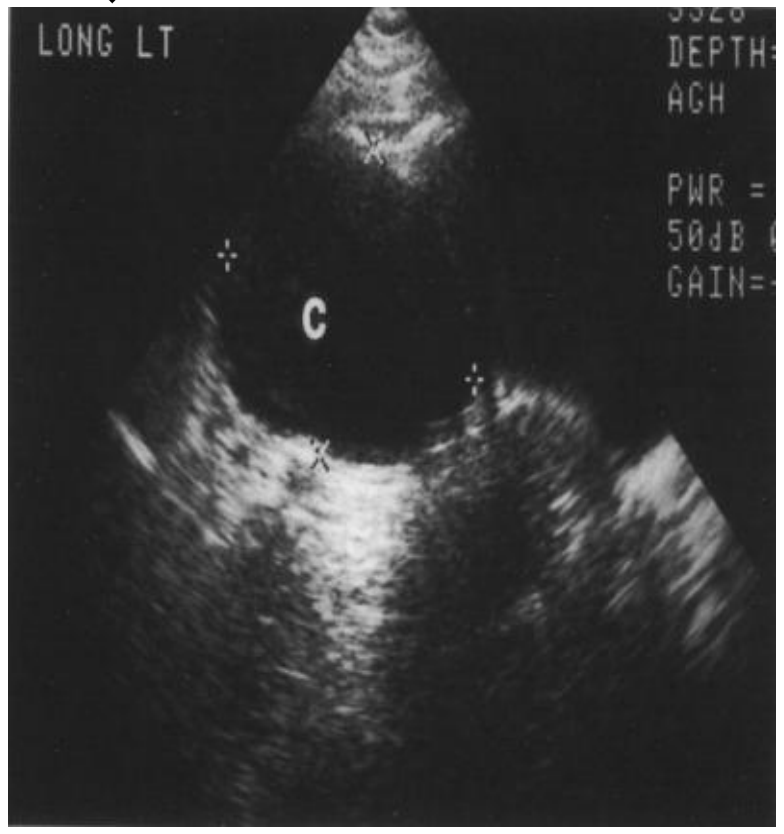


endometriosis هغه پېښه ده چې
د اندومتيريل نسج د رحم څخه بهر
ځای نيولای وي، د اندومترينوزس
واقعات زياتره په حوصله کې منځ
ته راځي او د حوصلې په هره برخه
کې کيستونو په څېر کتلې جوړوي

(Fig 10.17) . کېدای شي چې په کولون کې هم ځای ونیسې او د باریوم

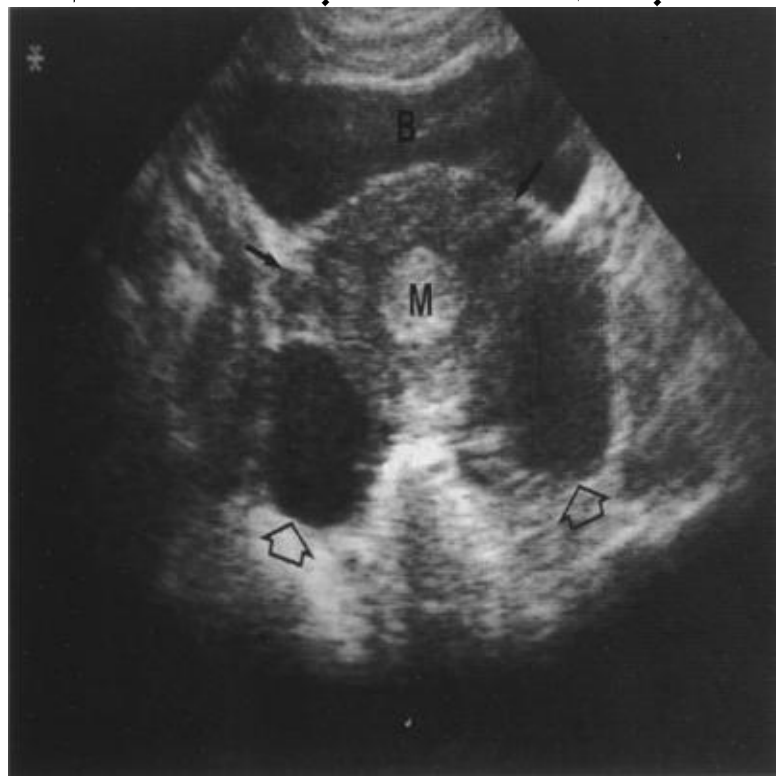


انیمیا په وخت کې د لومن څخه
بهر د فشار سبب شي. او فشاري
نقیصه پیدا کړي.
د حوصلي التهابي ناروغتیاوي د
مهبل څخه اندومتریوم ته
Fallopian تیوبونو او د حوصلي
پریتونیوم کې پیدا کېدای شي. د
دې زیاتره پېښو سبب انتان
gonococcal څخه عبارت دي. التهابي کتلې د التراسوند او CT په واسطه

په اسانۍ سره کتلای شو. کله کله
د Tubo-Ovarian ابسو جوړېښت
هم منځ ته راځي (Fig 10.18) .
د ښځینه وو په تناسلي سیستم کې
سلیم او خبیث دواړه ډوله تومورونه
منځ ته راتلای شي. هغه سلیم
تومورونه چې زیاتې پیښې لري
عبارت د
dermoid, (Fig 10.19) Cystadenoma تومورنه

او د (Fig 10.20)

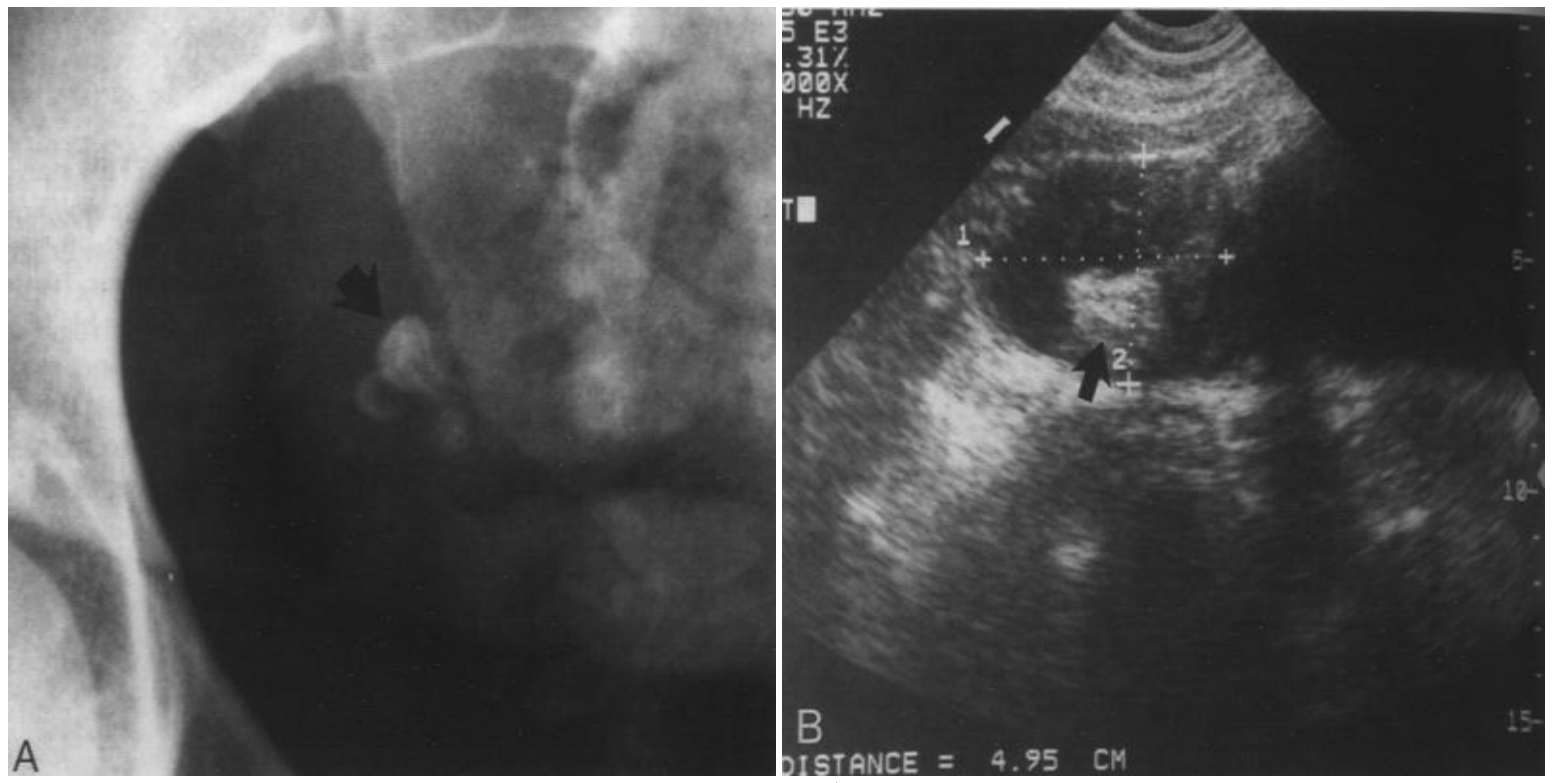

Fibroid (Fig 10.21) تومورونو څخه عبارت دي. درموئيد زياتره وخت

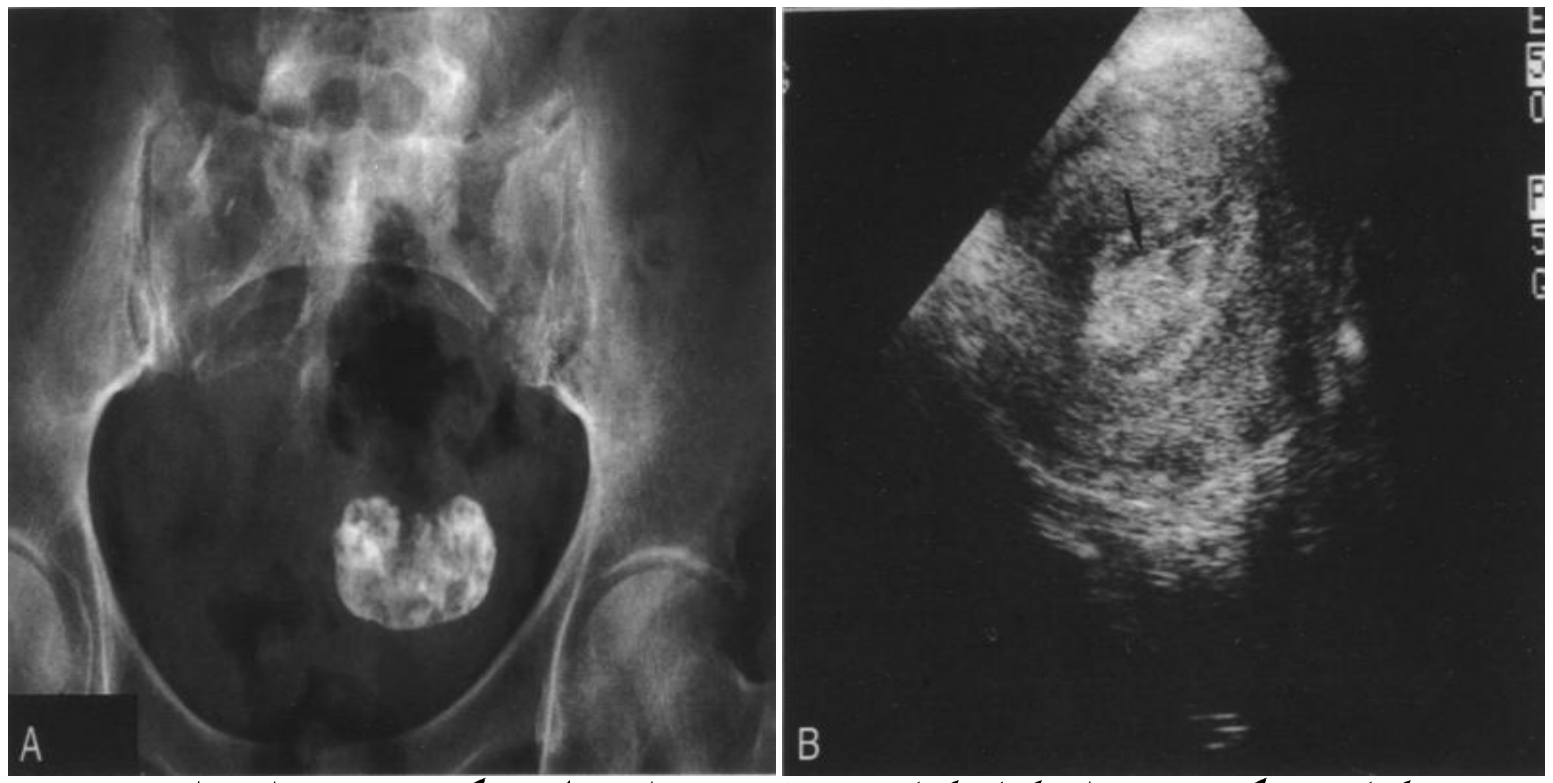

شحم، کلسفيکشنونه او کله کله د غاښ موادو لرونکي وي. دا ټول د CT په واسطه په ښه توګه د کتنې وړ وي. د فبروئيد پېښې په زياته اندازه او تقريباً 40% واقعات تشکيلوي او په هغه ښځو کې پيدا کېږي چې عمر يې د 35 کلونو څخه زيات وي. او په تصادفي ډول د ګېډې په راديوګرافيو کې کلسفيکشنونه ښکاره کوي (see Fig 10. 12) . په ځېنو پېښو کې د رحم د غير وظيفوي هيمورژ سبب ګرځي او د رغېدو لپاره ضروري ده چې hysterectomy او يا myotomy اجرا کړل شي.

د بده مرغه چې د خبيثو پېښو منح ته راتلل په زياته اندازه دي. د endometrial کرسينوما واقعات ډېر زيات دي او د Cervical د کرسينوما

وو پېښې په دويمه درجه کې عموميت لري د دې کانسري وتيرې د مړينې اندازه په شپږمه طبقه يا ډله کې راځي دا ځکه چې تر ډېرې مودې پورې اعراض نه ښکاره کوي. د تخمدان د کرسينوما وو پېښې هم ډېرې پيداکېږي او 50% د مړينې سبب ګرځي. په ښځينه وو کې دا سرطاني پېښه څلورمه درجه وفيات لري (د سږي، ثدې او کولون څخه وروسته) . د مهبل يا Vulva او Oviduct واقعات ډېر کم دي.

متعدد تصويري معاينات دا واقعات ښکاره کولای شي. د مرحلو او تقعيب يا Follow-up په هکله هم مرسته کوي (10.24 تر

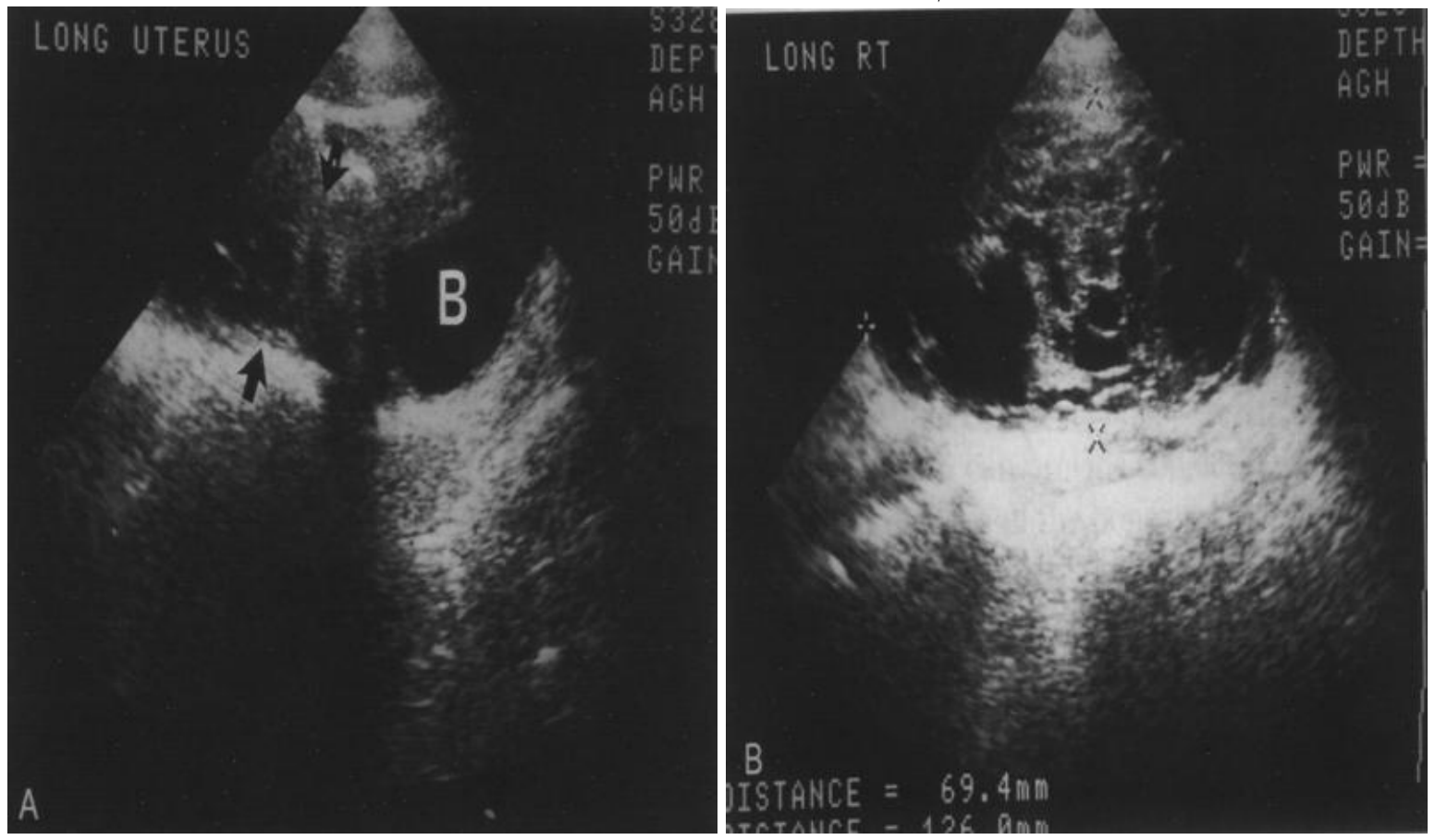


Fig 10.22) . پدې مرضي وتېرو کې دا ډېره مهمه ده چې په ناروغانو کې شتهوالی، نشت والی او موضعي خپريدلي کې نژدې نسجونو ته ښکاره کړل شي.

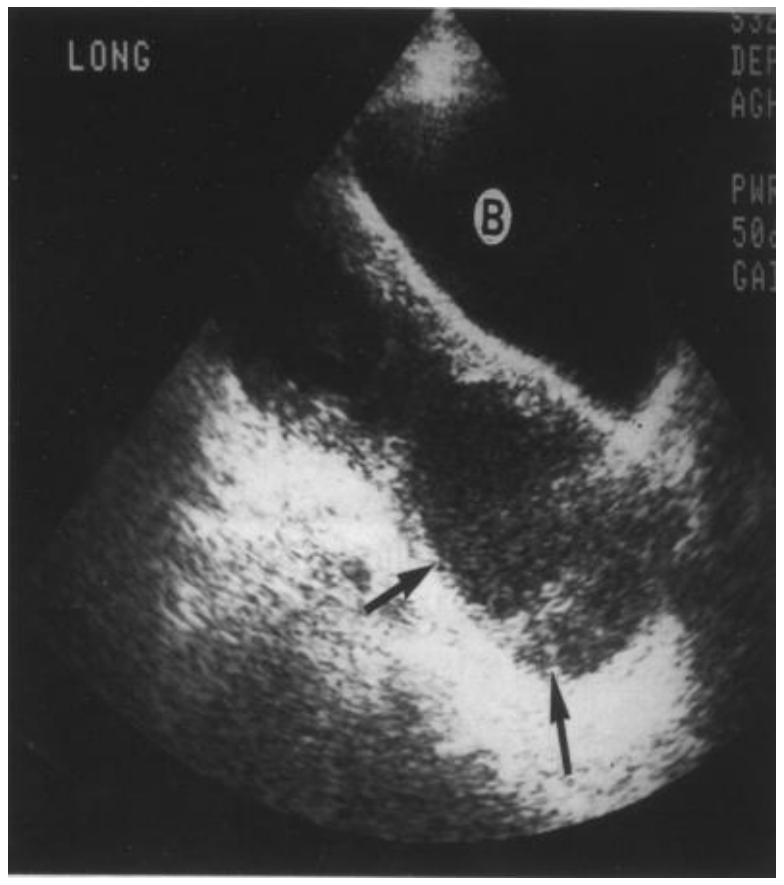

(Fig 9.39) باید ووایو چې 901 جدول د پښتورګې د تومورنو او کیستونو

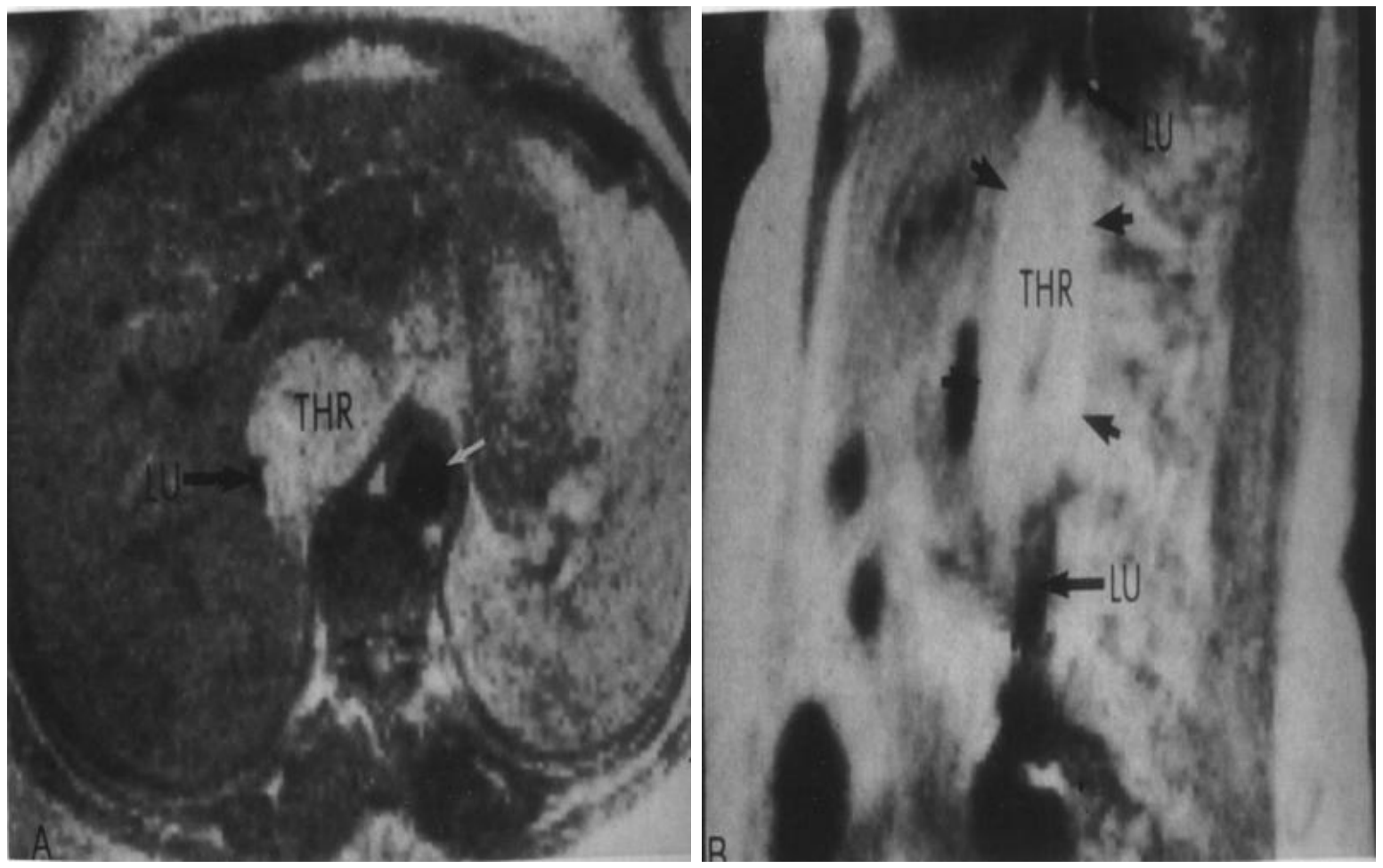


تر منځ تصویري توپیر ښکاره کوي.

د پښتورګي ساده کیست په ماشومانو کې دومره عمومیت نلري. او که څرګند شي تصویر یې د غټانو د سیست په څېر وي، په کوچنیانو کې دوه ډوله Polycystic ناروغي موجودي دي چې لومړنۍ یې د autosmal (د کروموزومونوهره جوړه چې په نارینه وو او ښځینه وو کې موجودي وي په مشخصه توګه شپږ کروموزونه وي. په نارینه وو کې 22 جوړي autosoma دي) موقتي ځنډ (pottertypeI) ډول دي او یې د هغه قسم څخه عبارت دي چې په کورنۍ کې د پښتورګي د ناروغۍ پخوانۍ نموني یا تاریخچه نه لري، او په دویم ډول کې autosomal یا ارثي بڼه په برجسته یا ښکاره توګه وي (Pottertyp) په هر یو ډول کې په پښتورګي او ینه کې په مختلفو اندازو کستونه لیدل کېږي

او 9. 41)

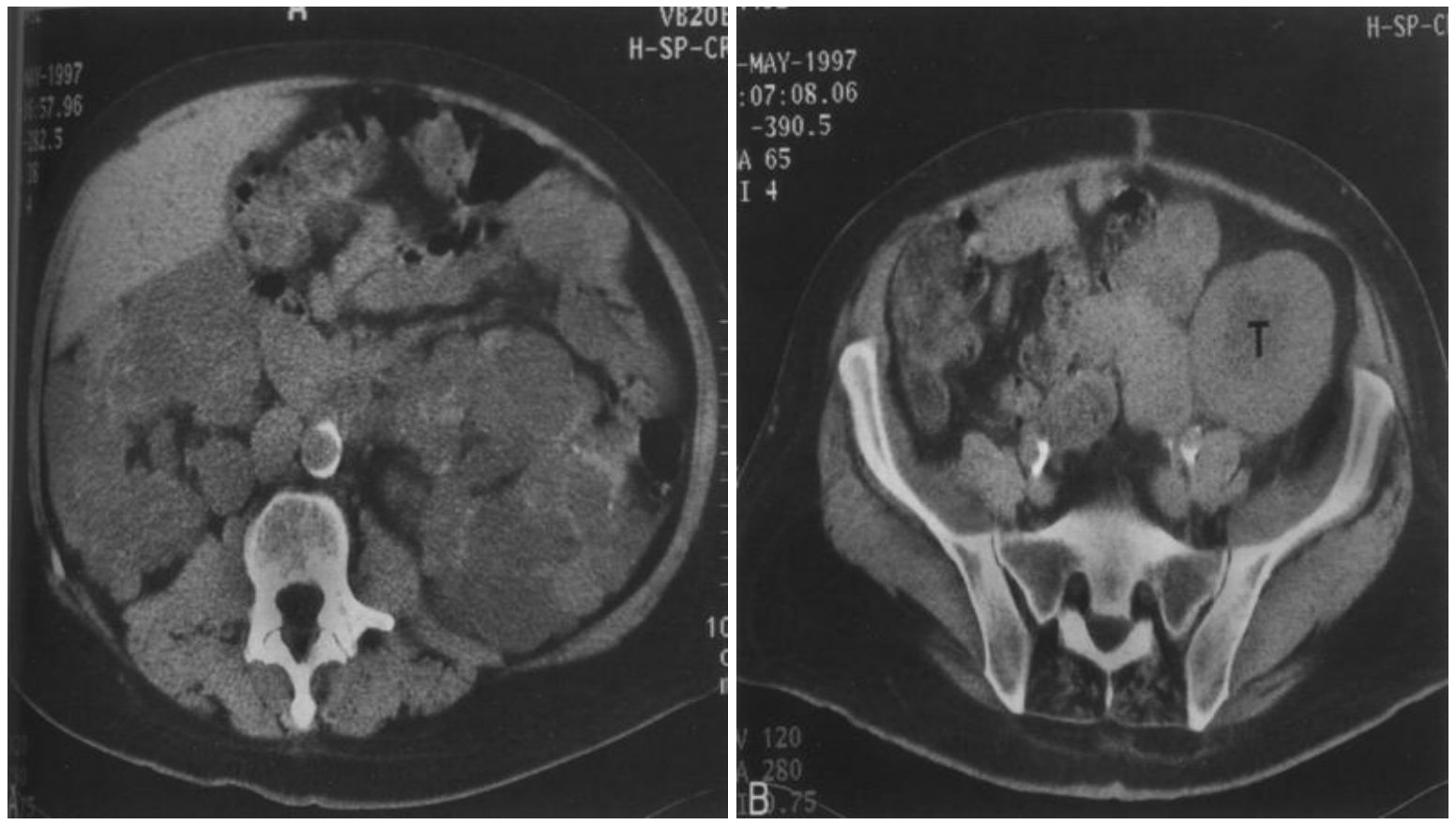

(Fig 9.40) . د ناروغیو په اخیرو مرحلو کې د پښتورګي وظیفه نیمګړې او

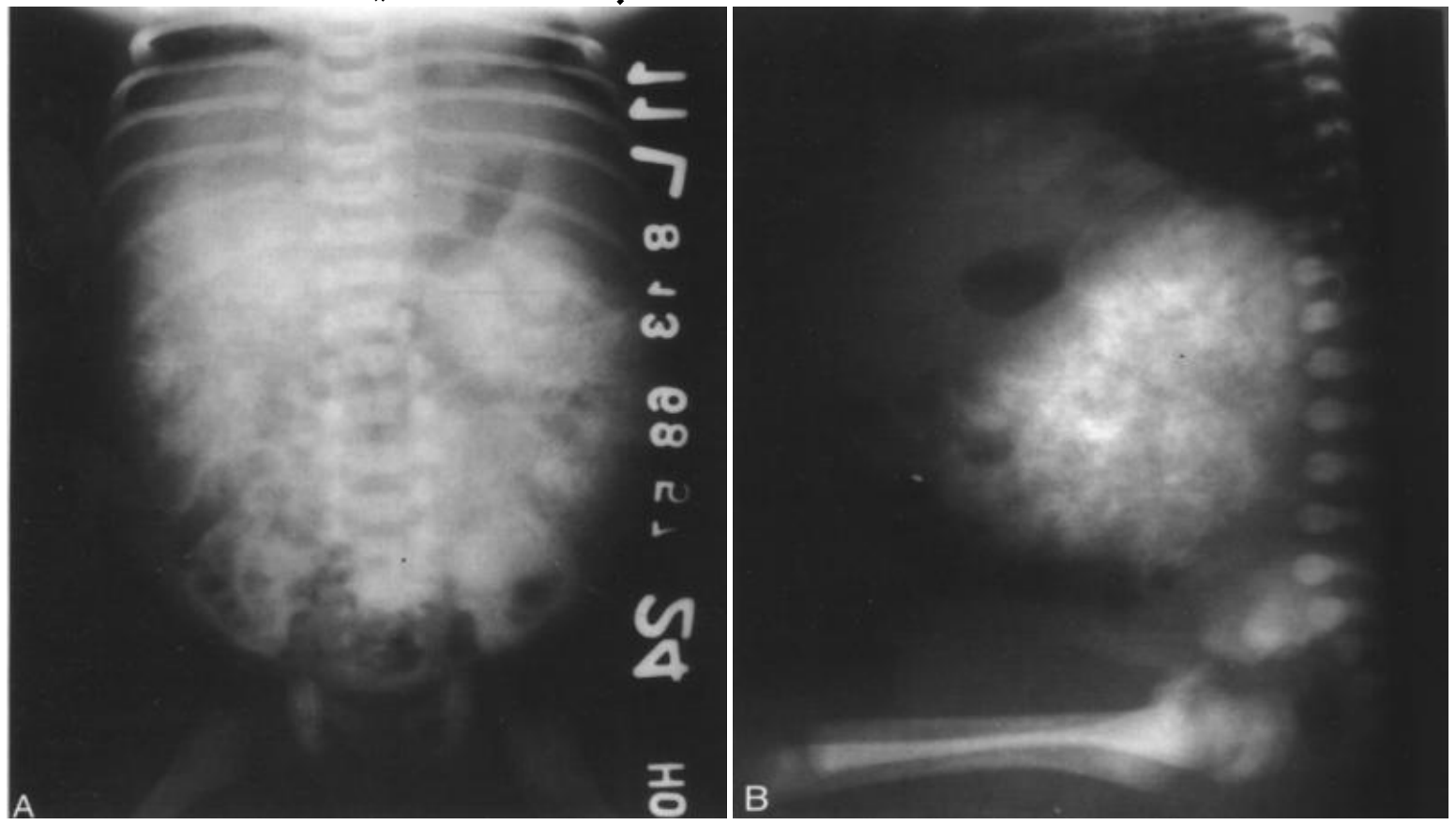

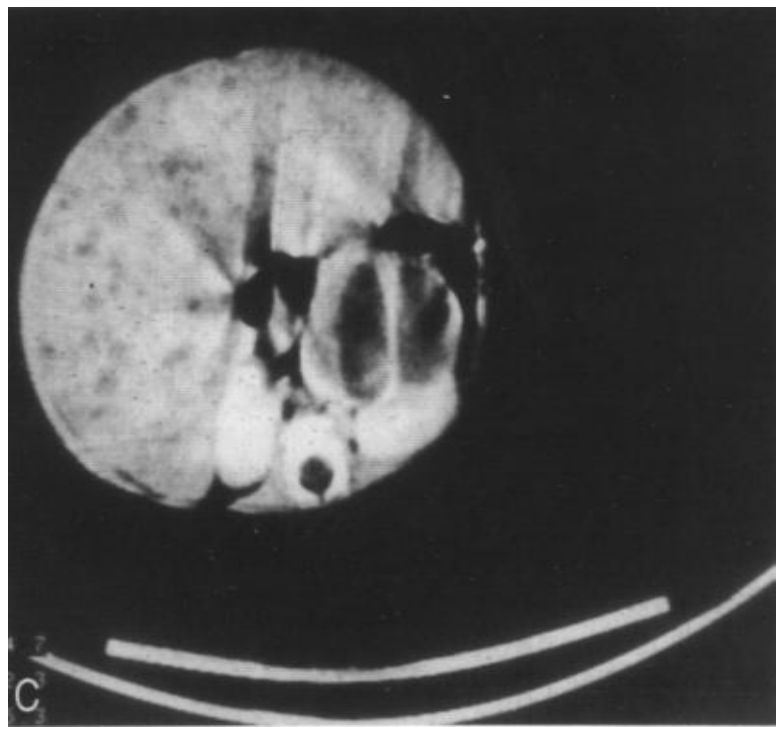

یا موجوده نه وي.

په کوچنیانو کې دوه ډوله توورونه موجود دي چې عبارت د Wilms tumor او Neuroblasoma څخه دي. Wilms تومور یا neurob lastoma په زیاته اندازه خبیثه بڼه لري او embryonic منشا غوره

کوي، تقریباً په 10% کوچنیانو کې یې پښتې منځ ته راځي. د کوچنیوالی په دوره کې یعنې د یو ځخه تر پنځه کلنی. پورې په ګېډه کې یوه غټه کتله جوړوي. چې اعراض نه ښکاره کوي، کېدای شي چې په دواړو خواو کې وي. لاکن 5% پېښو کې په یوه خوا کې ځای لري. لاکن په 7% پېښو کې متعدد مرکزونه لري.

په تصویري لحاظ Wilms تومور د پښتورګې د نورو تومورنو په څیر خیال ښکاره کوي. درادیوګرافي د کلیشي پر مخه د رخوه اسامو غټه کتله ښکاره کېږي چې کولمې یې بېځایه کړي وي، کېدای شي چې پدې کتله کې کلسفیکشن هم موجود وي، لاکن د Neuroblostoma ځخه په کمه اندازه وي. که چېرې IVU اجرا کړي شي نو د پښتورګې په تجمعي سیستم کې بدلون او کوږوالی موجود وي (Fig 9. 42) . او کله کله په upj کې

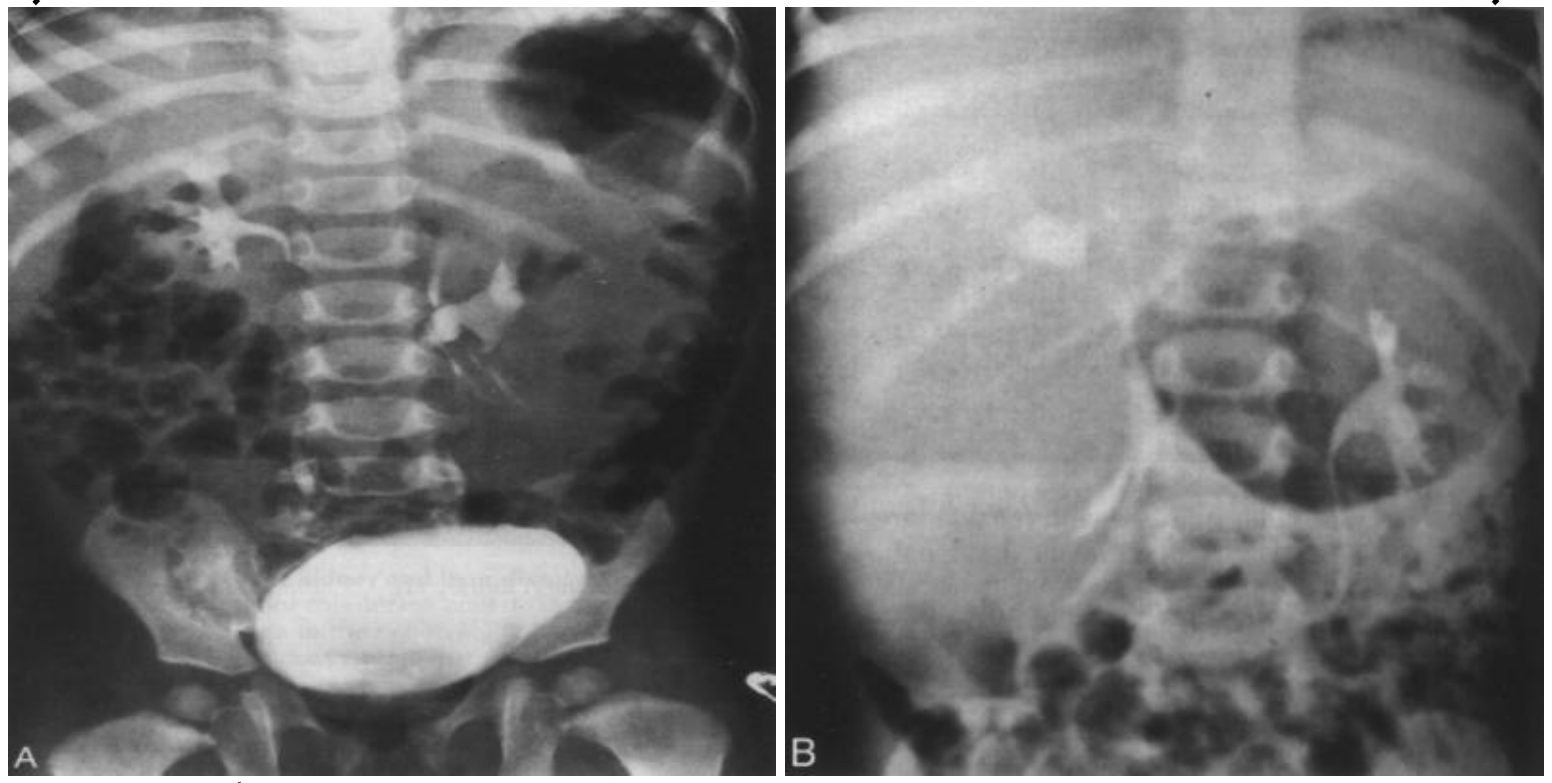


انسداد هم منځ ته راځي. د التراسوند په واسطه یوه غټه کتله ښکاره کېږي چې echogenicty یې زیاته او زیاتي سیستیك برخې د هیمورژ سره موجودي وي. CT هغه انتخابي ازموینه ده چې د دې کتلي پراختیا، د موضیعي او مجاورو برخو ته انتشار (Fig 9.43) ښکاره کوي. د وریدي کثیفه موادو د ذرق په واسطه په وصفي توګه غیر

متجانس خیال په کې کتل کېږي چې د تضیق څخه وروسته په نکروز دلالت کوي چې په توموري کتله کې منځ ته راغلي وي. په زیاترو روغتونو کې د CT ځای MRI نیولادي دی. دا ځکه چې د دې ازموینې په واسطه د اوعیو پېښې هم څرګند ېږي. نیوروبلاستوما هغه خبیثه توموري پېښه ده چې د نوروبلاست حجراتو څخه منشا اخلي کېدای شي چې په هر ځای کې منځ ته راشي او د ادرینال Medulla کې هم ځای ونیسي. په یوازې ډول ګېډه نه اخته کوي بلکې کېدای شي چې په سینه او ورمېږ کې هم وکتل شي.

متاستاژ يې سږو، هډوکو او ينې ته په لومړی توګه صورت مومي، 10% پېښې د کوچنیوالی په موده کې منځ ته راځي. دا توموري پېښه د Wilm تومور څخه په دویمه درجه د ګېډې خبیث توموري واقعه ده.

نورو بلاستوما غیر له ګېډې څخه هم کتلې پیدا کوي او د متاستاژ څخه وورسته کلنیکي نښې څرګندوي.

د دې تومور تصویري د نکوروزس او کلسفیکشن پورې اړه لري. د ګېډې رادیوګرافي او یا یوروګرام غټه کتله ښکاره کوي چې احشا يې بېځایه کړي وي (fig 9.44) دا پېښه تقریباً په 50% ناورغانو کې کتل کېږي، کله

چې د ګېډې د رادیوګرافي په واسطه کلسفیکشن څرګند شو نو د بشپړ تشخیص لپاره CT او MRI انتخابي ازموینې دي، د دې ازموینو په واسطه غیر متجانسه کتله ښکاره کېږي چې د پریتوان په خلف د ملا د تېر دواړو خواو ته ې ځای نیولای وي

کلسفیکشنونه هم په کې موجود وي. په ینه او یا فقراتو کې (Fig 9.45 .

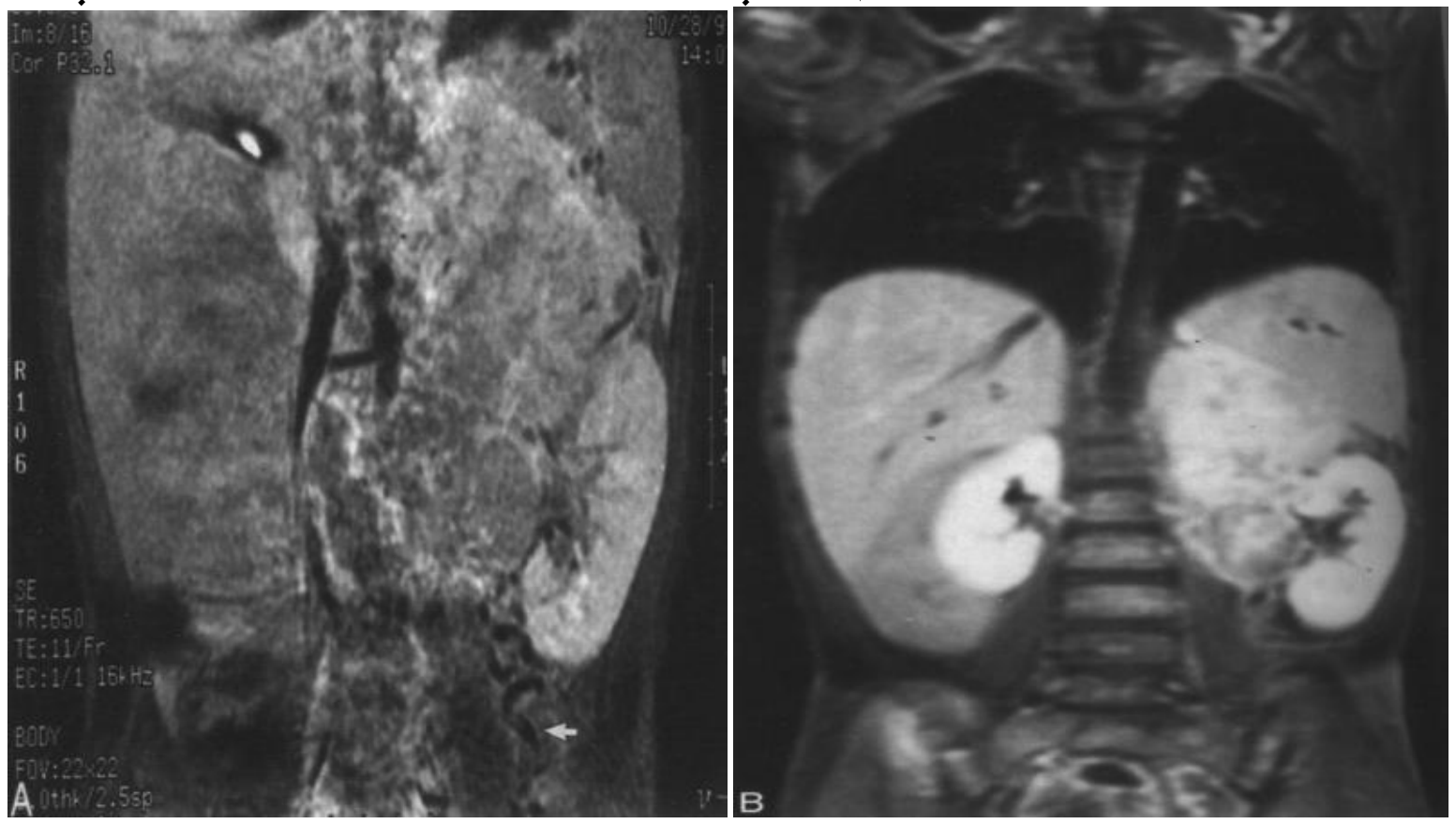


متاستاتیك بدلونونه موجود وي.

د ادرینال د غدي تومورونه عبارت دي له لومړنۍ adenoma,

adenocareinoma او متاستاژ

څخه دي د ادرینال غدې

متاستاتیك افتونه دسږي د

کرستیوما څخه منځ ته راځي. CT

انتخابي ازموینه ده چې د دې

برخې کتلې ځرګندي کړي او په

وصفي توګه غیر منظمي کتلې په

مختلفو اندازو د ادرینال په برخه

کې لیدل کېږي (Fig 9.46) .

## د اوعیو افتونه یا (Vascular Lesions) :

د پښتورګو د اوعیو زیاتره افتونه حلقوي بڼه لري چې د پښتورګو په اوعیو کې منځ ته راځي. زیاتره پېښې یې په هغه خلکو کې لیدل کېږي چې د وینې په لوړ فشار اخته وي. په هغه صورت کې چې په اوعیو کې د تصلب وتیرې موجود وي نو تضیقات منځ ته راځي او دا په هغه ځای موجود وي چې اوعیی ورڅخه منشا اخلي د پښتورګو د اوعیو د دنینو برخو افتونه د دې اوعیو د لوړ فشار سبب ګرځي.

د Renovascular لوړ فشار پېښې د 1 څخه تر څلورو فیصدو پورې په هغه ناروغانو کې لیدل کېږي چې په Hypertension اخته وي او د ځو کلونو د لوړ فشار تاریخچه ولري. په اوسني وخت کې نوې Doppler التراسوند تخنیکونه منځ ته راغلي دي او هم MRangiography په واسطه په اسانۍ سره په ناروغ کې د درملنې وړ کلیوي اوعیوي افت د هغه ناروغانو په منځ کې توپیر کړي چې په essential hypertention اخته وي. د پښتورګو شریاني Doppler u15 (Fig 9.47) د لوړ فشار په سګمنټو پېښو کې ښه تشخیص ټاکلای شي. د دې تخنیك په واسطه د انسداد ځای ټاکل کېږي او په هغه ناروغانو کې چې angiography ته اړتیا ده لارښونه کوي. د هستوي یا Nuclear تصویر څخه هم استفاده کولای شو. دا دواړه ازموینې په ناروغانو کې وصفي بدلونونه څرګندوي او د angiography لپاره مرسته کوي، هغه ناورغان چې په خبیث لوړ فشار اخته وي معمولاً د انجیوګرافي په واسطه مطالعه کېږي، د دې سره یوځای د کلیوي وریدونو د Renin سمپل یا نمونه هم اخیستل کېږي او اساسي مطالعه سرته رسوو، کله چې د پښتورګې تصیقي افات ښکاره شول نو دا ممکنه ده چې غیر نورماله اوعیه د Transluminal-angioplasty په واسطه پراخه یا توسع ورکړو.

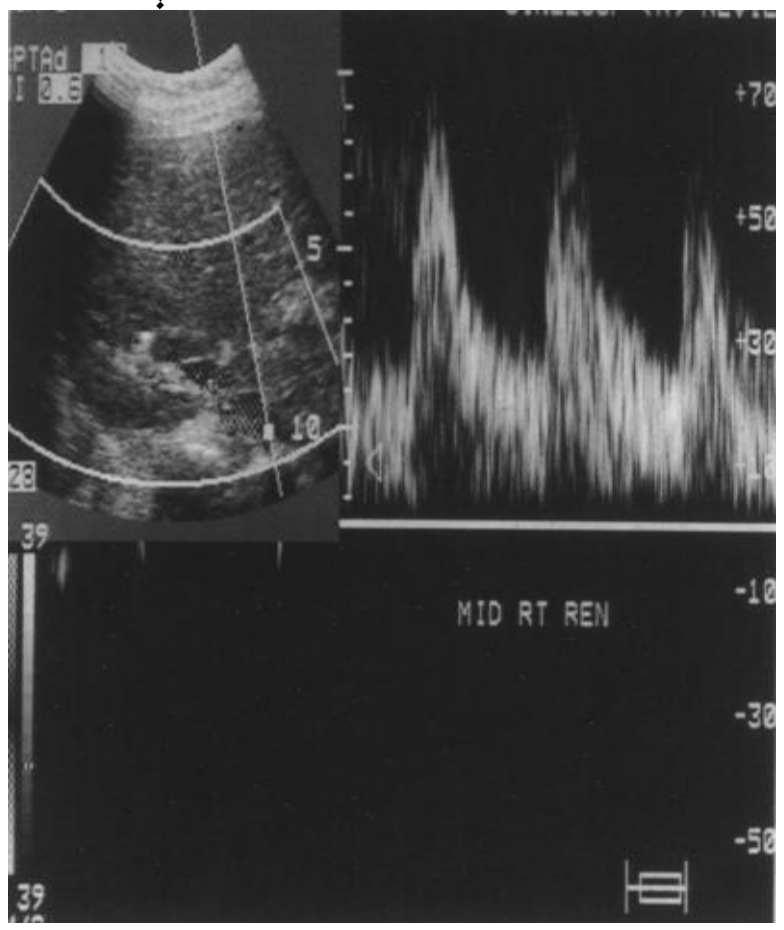

په هستوي رينوګرام کې د (chelat 99m TC-DTPA (diethylenterian-panta acetic acid) څخه کار اخلي، د دې مطالعاتو څخه مخکې او وورسته باید Coptopril (د خولې د لارې) او یا enalaprilat (د ورید د لارې) تطبیق شي.

په وصفي رادیونوکلید رینوګرام ازموینه کې Isotopes په چټکۍ سره ورید کې ذرق کېږي. او وروسته له هغې scintillation camera څخه کار اخیستل کېږي او د کمپوټر سره باید ارتباط ورکړل شي تر څو د رینوګرام منحني رسم شي. په نورمال حالت کې درې ډوله مرحلې رسم کېږي (Fig 9.48) . د اوعیې مرحله د کثافت سره، د اطراح او وظیفي مرحله معمولاً 2.5-4.5minutes او د اطراح مرحله، په عمومي توګه دا عملیه په 20 دقیقو کې سرته رسېږي.

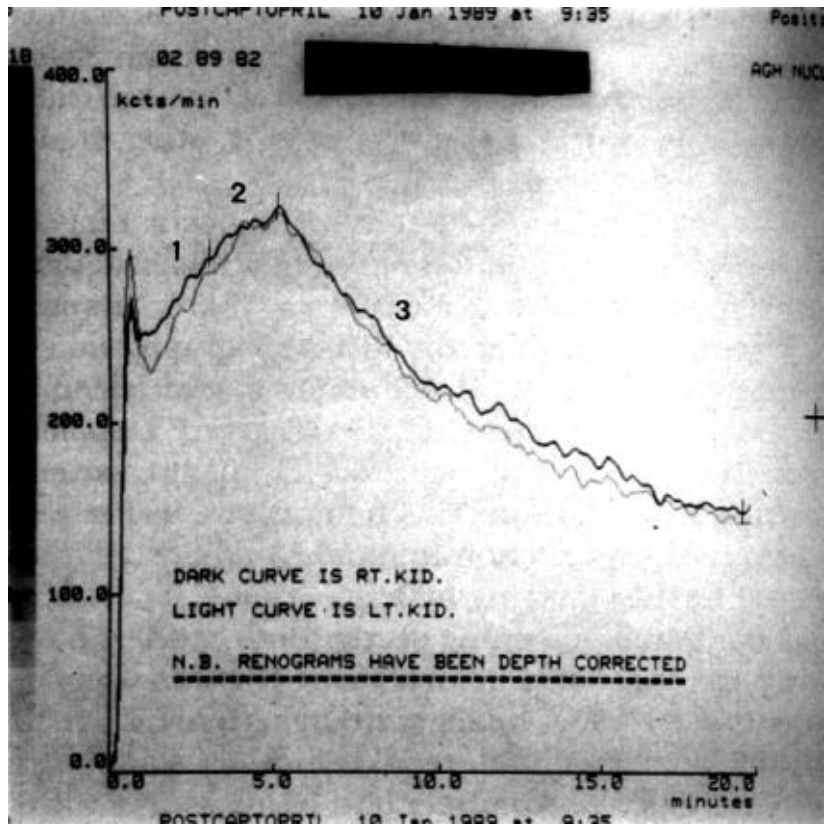


دویمه مرحله په (Fig 9.49) کې ښودل شویده.

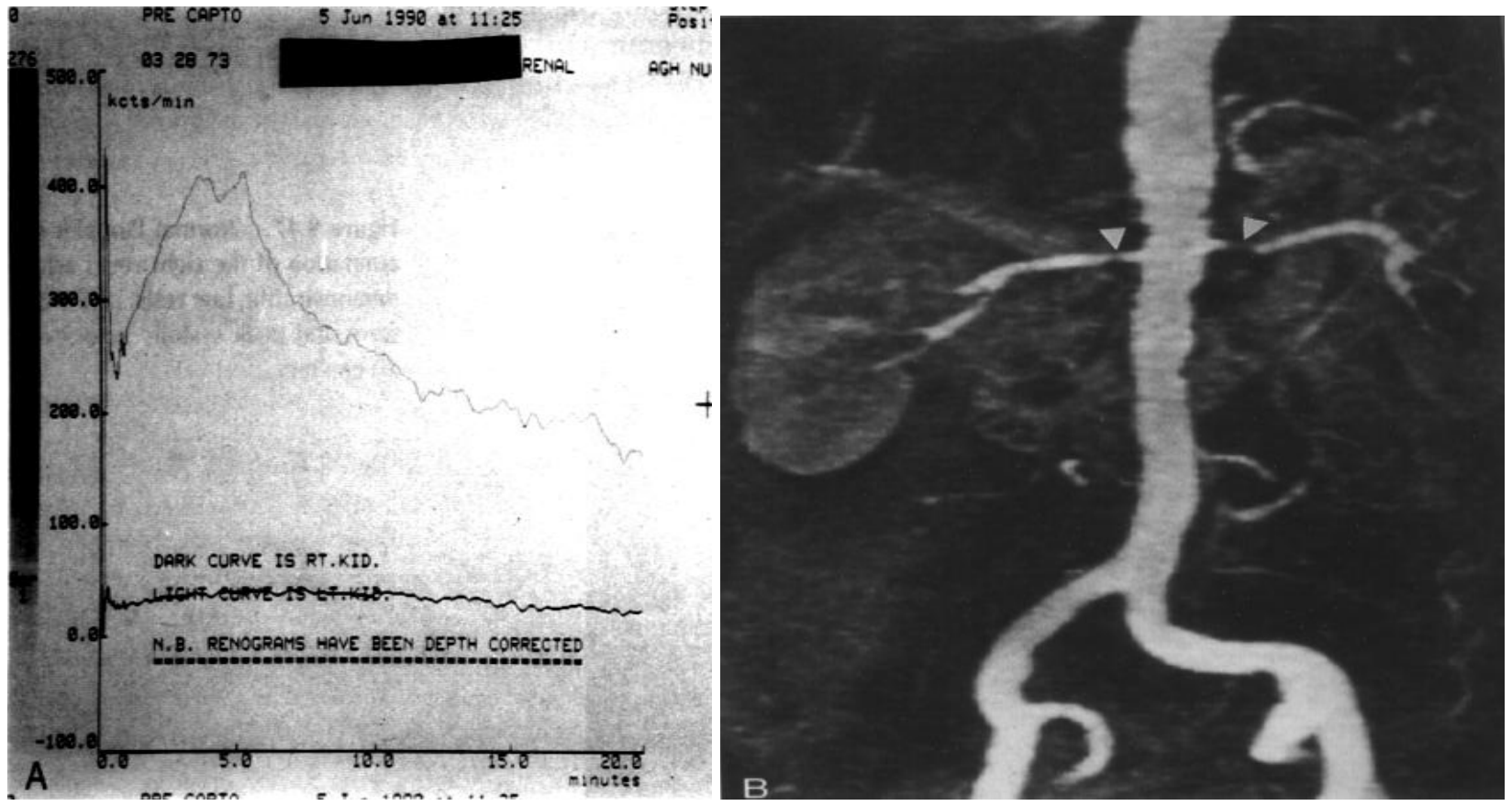

## ترضيضي افات يا (Tranmatic Lesions) :

کله چې غټ ټکر يا ترضيض په ګېډه يا حوصيله کې منځ ته راشي نو په بولې سيستم کې اختلاط پيداکوي. همدارنګه د دولسمي پښتۍ او د ملا د تېر پېښې هم په پښتورګې کې خرابتيا منځ ته راوړي. د Psoas عضله او د پښتورګې د محيط شحم هم ځيني وخت د ګېډې په ترضيضاتو کې د پښتورګي مخنيوی کوي، بايد يادونه وکړو چې مثانه او په نارينه وو کې احليل هم د حوصيلي په کسرونو کې زخمي کېږي د pubic په هډوکو کې کسرونه په زياته اندازه زخمونه منځ ته راړوي او دا زخمونه د بيځايه شوي هډوکو په واسطه ويشل شوي وي.

په بولي سيستم کې ترضيض ښايي په کمه اندازه وي چې د پښتورګې د ګريدو يا خراشيدګۍ سبب شي او يا معيبت يا ضرر پيداکوونکی وي لکه د پښتورګي له منځه وړل يا خنثی کېدل (Fig 9.50) او يا د مثانې د

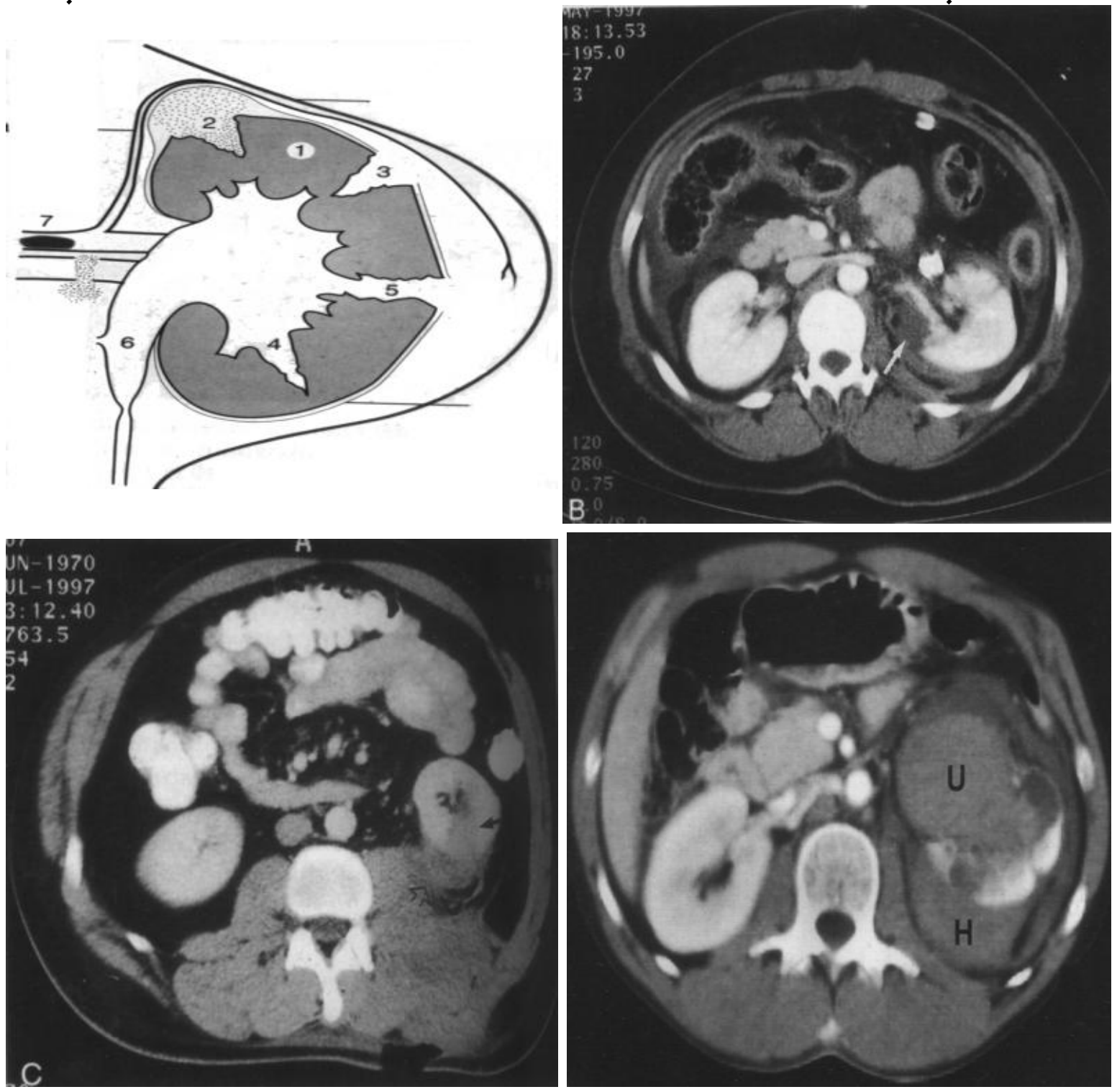

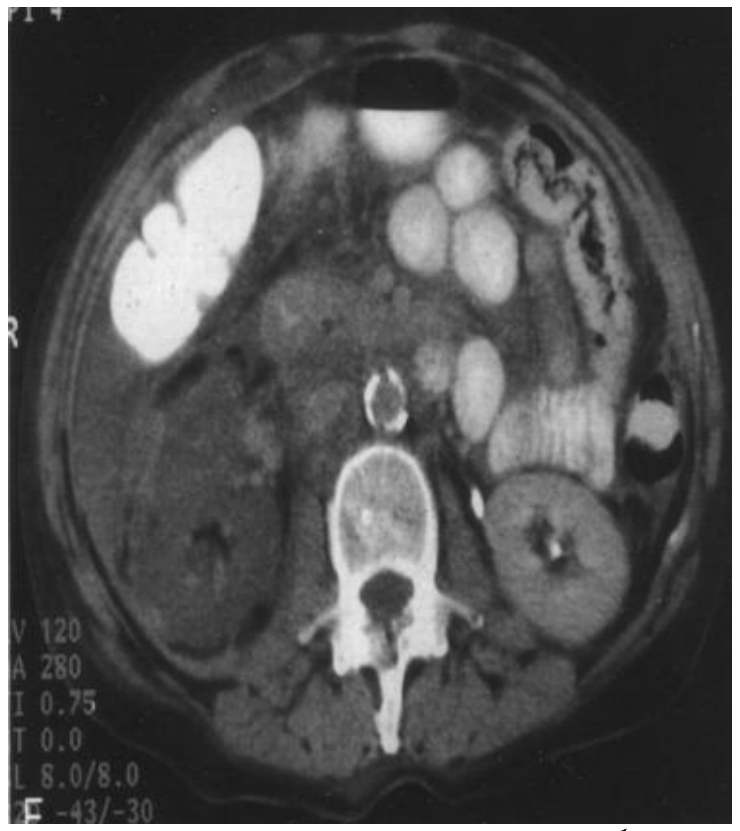


ثېرېکېدو سبب ګرځي (Fig 9.51) . لکه چې مخکې مو هم يادونه وکړه د

ګېډې او حوصيلي په غټو
ترضيضاتو کې
CT او _ urethrocystography
غوره ازموينې دي چې د اهليل
زخمونه او د پښتورګي ترضيضات
په ښه توګه تشخيص کوي.
:

## بهرنی فشار يا (Exrtinsic compression)

د بولې تناسلي سيستم د مجاورو برخو ناروغتياوي مورفولوژيك بدلون پيداکوي او په IVU کې ښکاره کېدای شي. چې دا عبارت دي د پښتورګي بيځياه کېدل د فوق الکليي د کتلي په واسطه، د حالب بيځايه کېدل د غټې لمفاوي عقدي په وسيله، د حالب انسدادي وتيري چې په تالي توګه د ګېډې يا د حوصلي د کتلو په واسطه منځ ته راغلي وي، په مثانه باندې فشار د حوصيلي د کتلو په واسطه او د مثانې د سطحي لوړېدل د غټ پروستات له کبله (see Fig 9.15) .

## د پښتورګي بدلول يا (Renal Transplantation) :

په زياترو طبي مرکزونو کې د پښتورګي ځاى په ځاى کول يا بدلول په اوسني وخت کې د جراحي يوه معموله عمليه ده. ځينې وخت شك پيداکېږي هغه دا چې ناروغ به تداوي شوي وې او که نه نو پداسې پېښو کې تصويري مطالعات ښه لارښوونه کولاى شي او دا څرګندوي چې بيځايه شوي پښتورګي وظيفه اجرا کوي او که نه. (Fig 9.53) ، درد يا د نښو د

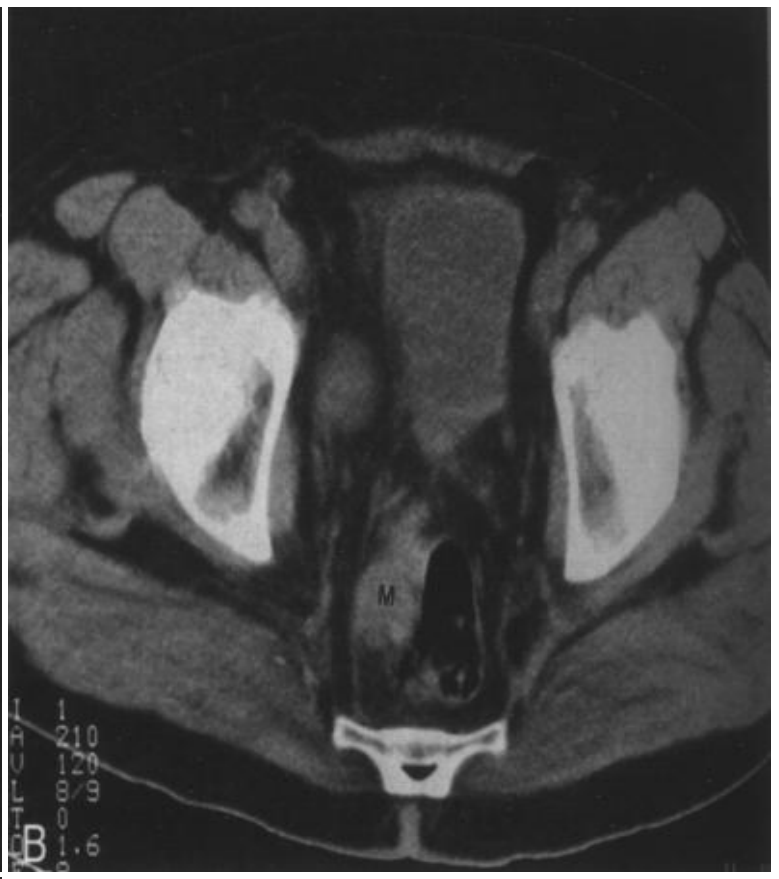

بازګشت يا اعراضو بېرته راګرځېدو د پلټنې لپاره، د دې لپاره چې د وينې په اروا پوه شو،

(Fig 9. 54) او د دې لپاره چې تالې اختلاطات وپيژنو لکه د هډوکې غير

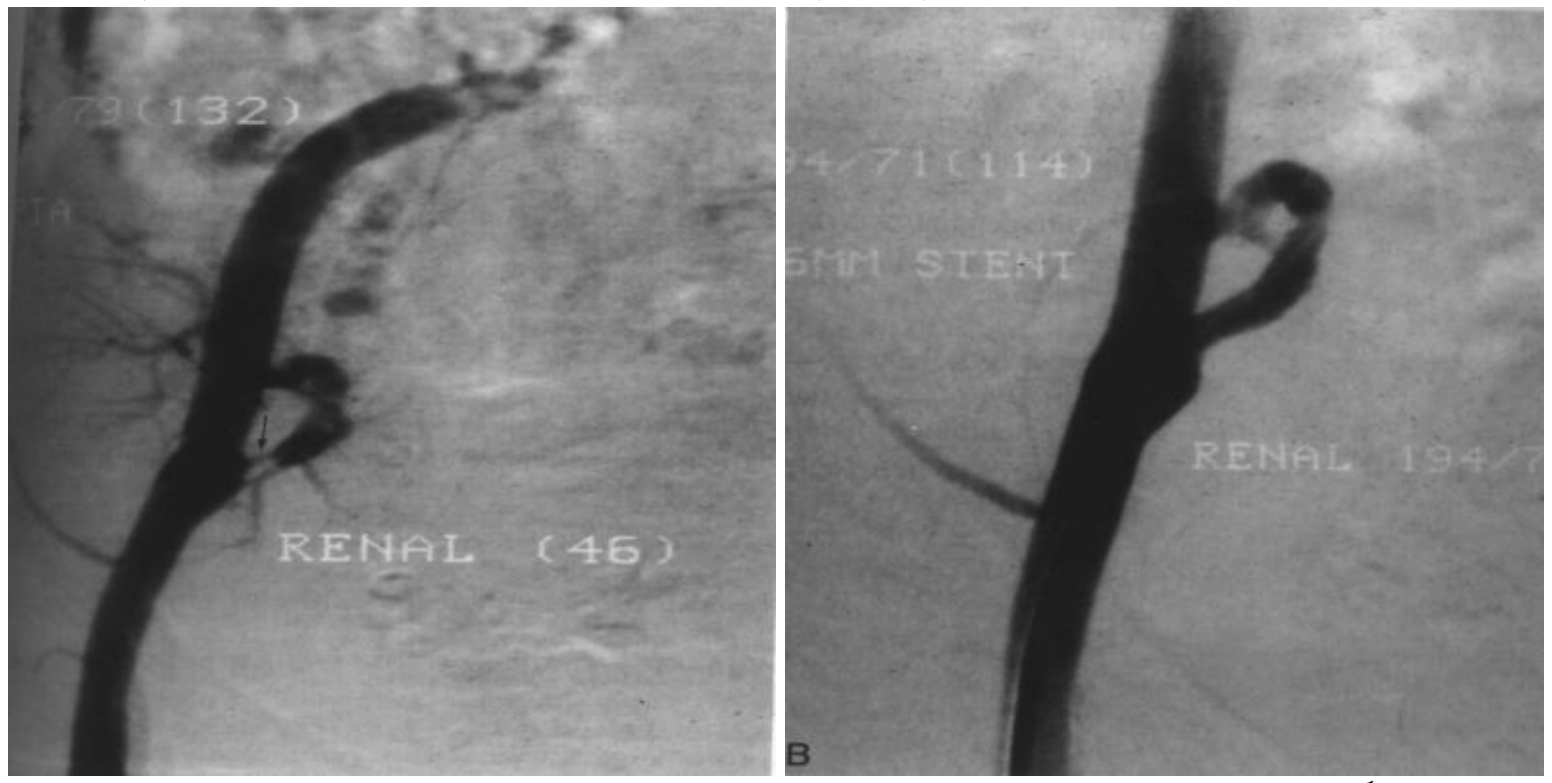

وعايې نکروزس (see Fig 9.13) درې خطرناکه پېښې دي چې د Transphant پښتورگې په وظيفه اغيزه کوي. لومړنی يې پخپله د عدم قبول يا rejection وتيره ده. چې پدې صورت کې د بيځايه شوي پښتورگې په وظيفه کې کمښت راځي او يا دا چې په پوره توگه وظيفه موجوده نه وي. دويم سبب يې د حالب د هغه برخې بندښت دی چې دويم ځلې انستوموز په کې اجرا شوي وي او دريم يې د اوعيو غير نورمال حالت دی کله چې په هغه خوا کې پيوند اجرا شوي وي شرياني انسداد معمولاً منځ ته راځي (see Fig 9. 54) د. Dopplers الټراسوند، MRI او angigraphy په واسطه د اوعيو انسدادي وتيري تشخيص کېدای شي، دا ازموينې په هغه نورمال پښتورگې کې هم اجرا کېږي چې د Transplant لپاره ترې کار اخلي.

## د مثانې حالبي جريان بيرته راګرځېدل يا (Vesicouretral Rflux) :

دا پېښه زياتره په هغه ناروغانو کې چې کوچنيان وي او د بولې لارې په پرله پسې انتانې پېښو اخته کېږي، په دې نژدې تېرو لسو کلونو کې د دې پېښې په اړوند پلټنې شويدي او د تشخيص په هکله يې هڅې کوي، د جريان بېرته راګرځېدل په عمومي توګه د ادرار کولو په وخت کې صورت مومي او کېداى شي چې VCUG او dionucolide cystogram په واسطه يې تشخيص يا ښکاره کړو. دا اخيرنۍ ازموينه په کمه اندازه تشعشع ورکوي لدې کبله يې په کوچنيانو کې استعمالوي، په هغه صورت کې چې د reflux پېښه ښکاره نه شي او هم يې درملنه سر ته ونه رسېږي نو دا پدې دلالت کوي چې د پښتورګې په Medulla برخه کې ندبي نسج پيدا شوي دی.

# يوولسم څپرکی

# عضلي عضمي تصوير

# (Musculoskeletal Imaging)

د عضلي عضمي برخو تصويري ازموينې د سينې څخه وروسته د راديولوژي په ديپارتمنت کې دويمه درجه ځای لري. د عضمي برخې څېړنه او انالايز شي زياتو ممعلوماتو ته اړتيا لري. په زياته اندازه غير نورمال حالات په هډوکو او مفصلونو کې شته چې د راديوګرافي په واسطه تشخيص کېږي همدارنګه د سيستميك، التهابي ميتابوليك او يا نيوپلازميك ناروغيو په هکله هم معلومات تر لاسه کولای شو. پدې فصل کې د عضمي برخې په هکله د راديوګرافي له نظره په زړه پورې او غوره معلومات ترلاسه کوو.

## تخينکي کتني يا (TECHNICAL CONSIDERATIONS) :

د عضلي عضمي سيستم تصويري بڼه د تشخيصي راديولوژي په واسطه پيژندل کېدای شي. راديوګرافي پدې اړوند د تشخيص په برخه د بنسټيزي تېرې رول لوبوي. په هغه صورت کې چې د اصولو او طريقي سره برابره راديوګرافي اجرا شي. کېدای شي چې د ډېرو غلطياوو څخه مخنيوی وکړي. راديوګرافي د تشخيص او پوره معلوماتو لپاره ده د يوه سرك بڼه يا Road map ارزښت لري. ډېر افتونه وصفي منظري ښکاره کوي او کېدای شي چې پتالوژيك تشخيص يې وټاکل شي، خاصتاً چې د دې ترڅنګ ښه کلينکي او لابراتواري معلومات موجود وي (Fig 11.1) . په يو شمېر زياتو

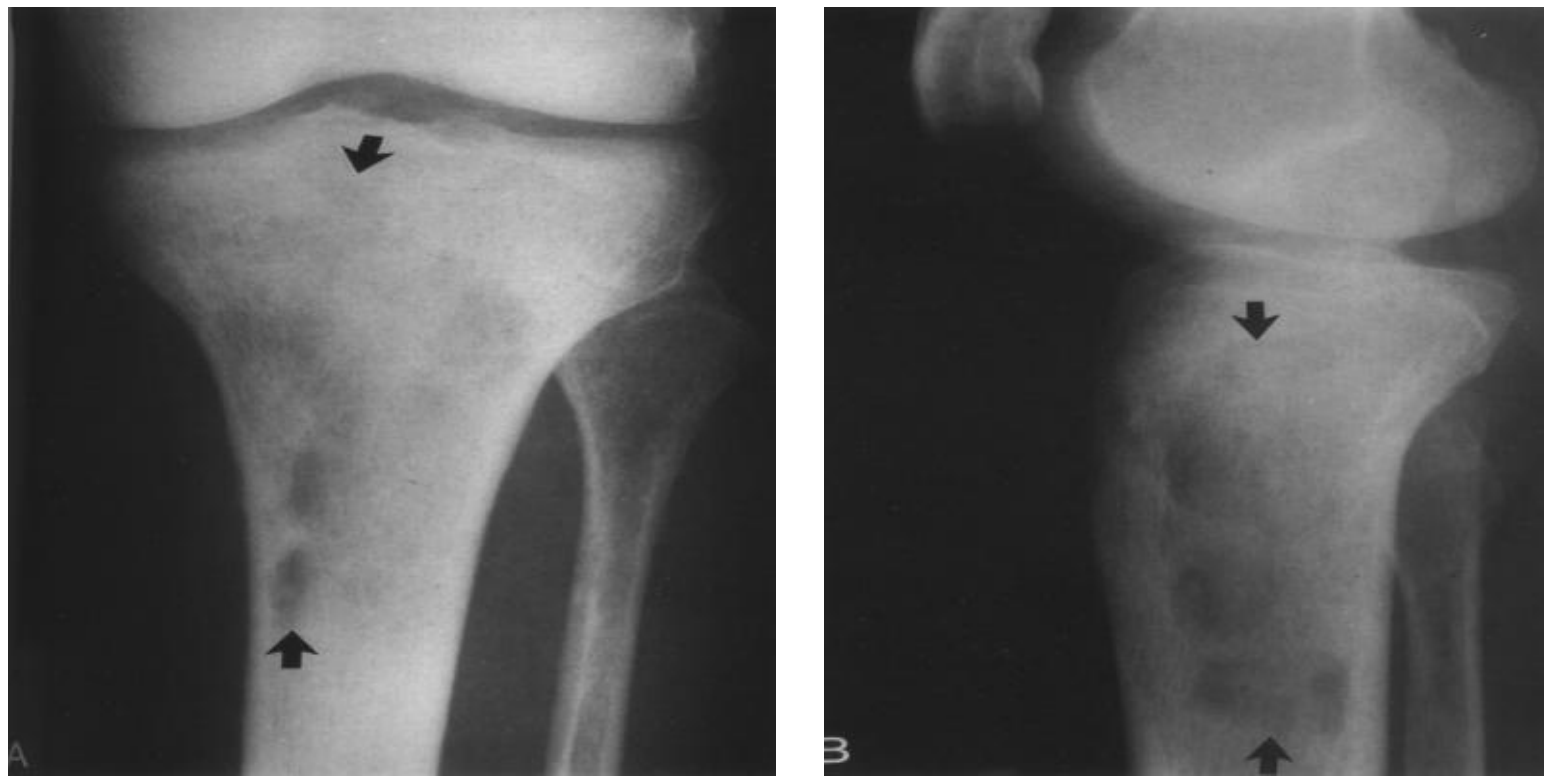

پښښو کې د تشخیص لپاره بیوپسي ته اړتیا موجود وي (Fig 11.2) .

د دې لپاره چې بنستیزه ډول څرګندونه وشي او اهتمام ترسره شي نو د درې یا څلورو موضوعاتو څخه یادونه ضروري ده:

1 ــ سلیم بې له اعراضو، پخپل حال دې پرېښودل شي.

2 ــ سلیمه پښښه د اعراضو لرونکي، په انتخابي ډول دې څېړې شي.

3 ــ په ښه توګه څرګنده نه وي، بیوپسي ضروري ده.

د خوښۍ ځای دی چې پدې وختونو کې نوې تصویري تکنالوژي منځ ته راغلی چې دا موضوعات یې ډېر اسانه کړېدي او اوس دا ممکنه ده چې د CT او MRI څخه استفاده وکړو چې پدې ډول د معلوماتو اندازه د افتونو په اړوند په اوله او دریمه کټګورۍ کې زیاته شویده.

توموګرافیك ازموینه ښایې په تفصیل سره د هغه برخو په هلکه معلومات ورکړي چې د رخوه اقسامو مواد عظمي برخو په واسطه پټ شوي وي (Fig 11.3) .

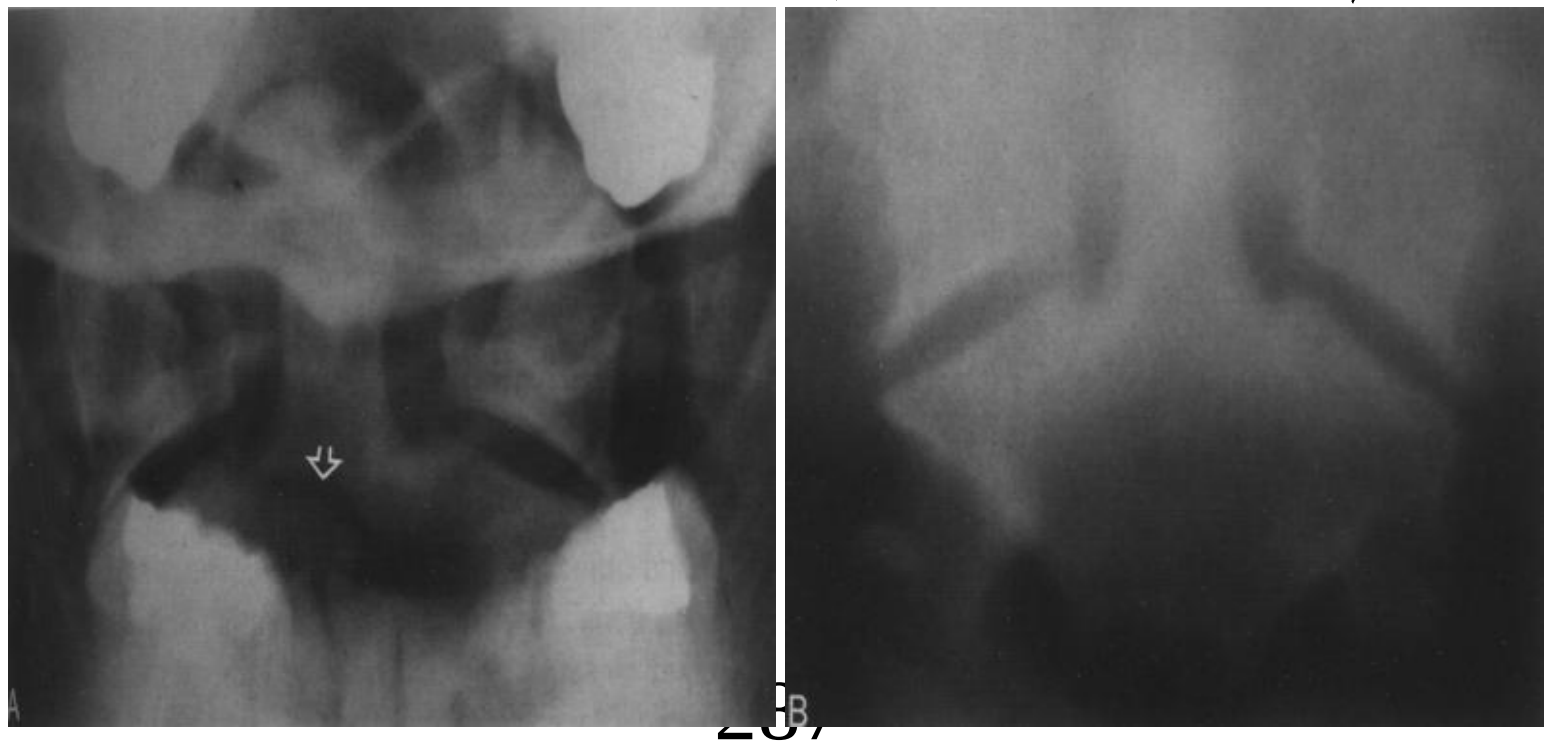

دا په خاصه توګه د کسرونو د څرګندونې لپاره ډېر په زړه پورې ده (Fig

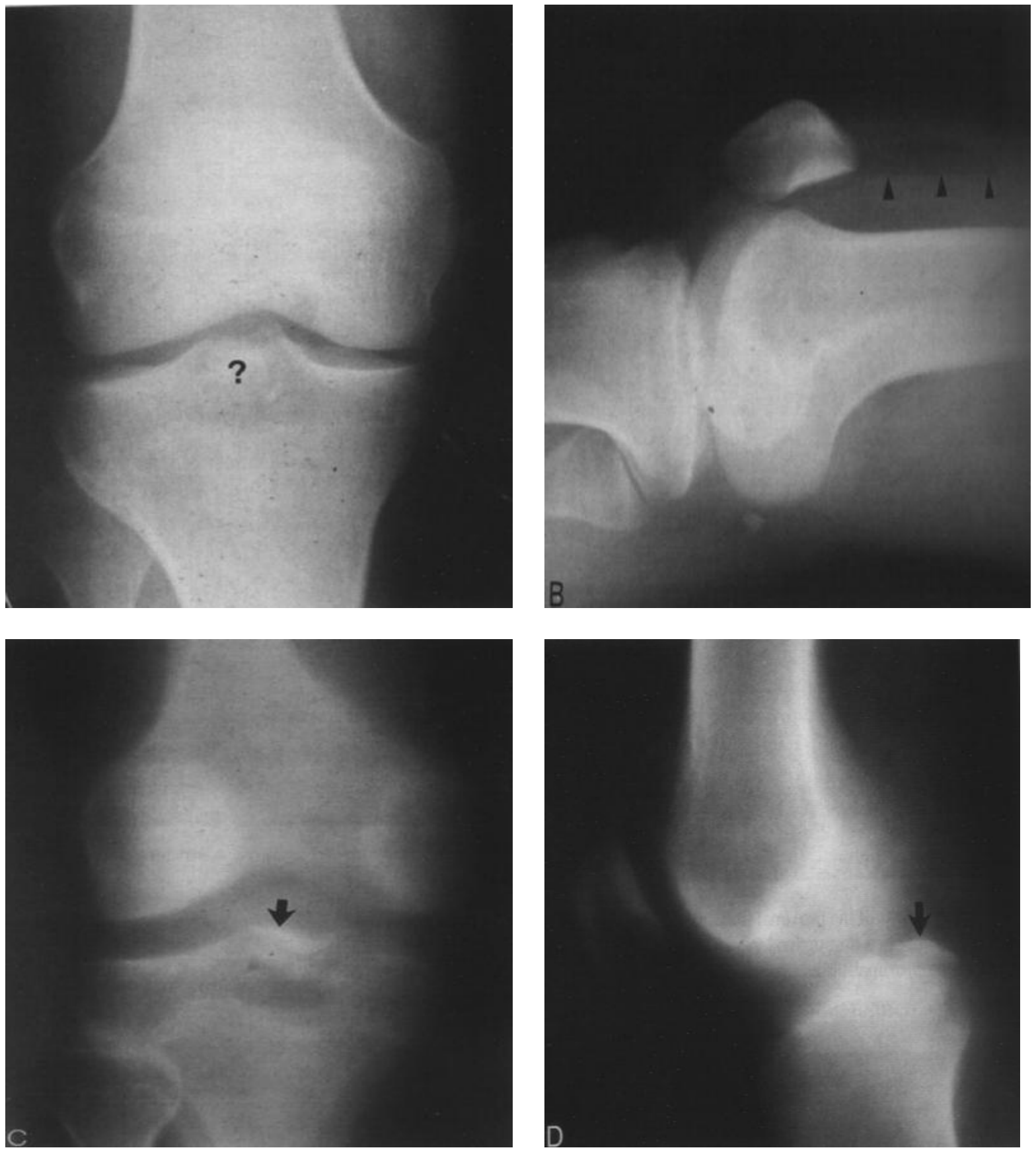


11.4) او هم يې د روغېدو پرمختګ ښکاره کوي. د توموګرافي ځای په زياتو طبي مرکزونو کې CT نيولای دی.

CT د عضلي عضمي برخو د غېر نورمالو پيښو لپاره په زياته اندازه د استعمال وړ ده.

د عضلي او عضمي برخو د پوره تشخيص لپاره يوه بله محفوظه طريقه شته چې هغه عبارت د بيوپسې د عمليې څخه ده، CT د دې لپاره هم استعمالېږي چې شکمن تومورونه تشخيص کړي

(Fig 11.5) ، همدارنګه کسرونه هم تشخیص کوي خاصتاً په فقري برخه کې

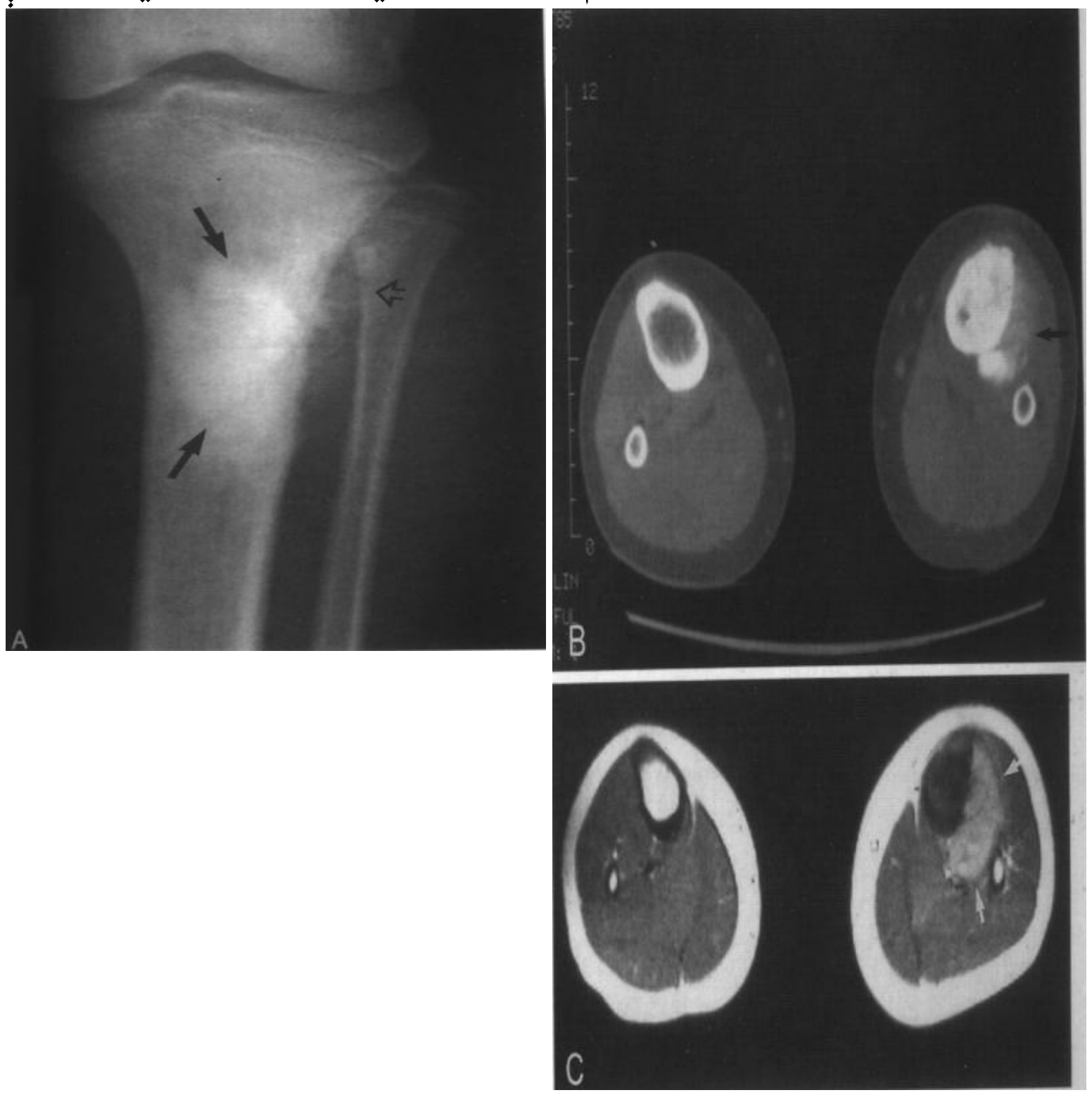

انتانات . (Fig 11.6)

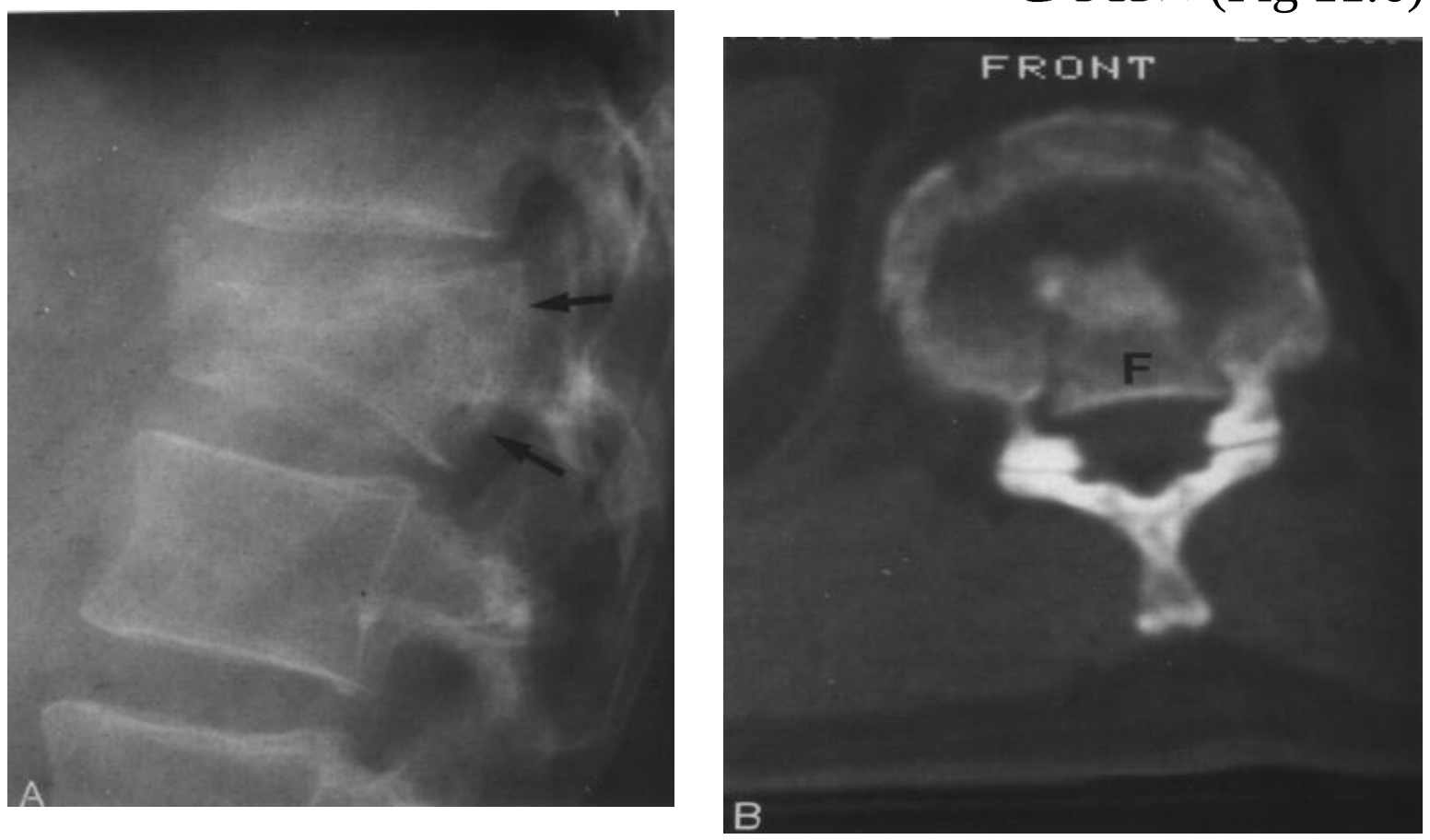

او هم په مفصلي برخه کې ډېره مرسته کوي خاصتاً داوړې په (Fig 11.7)

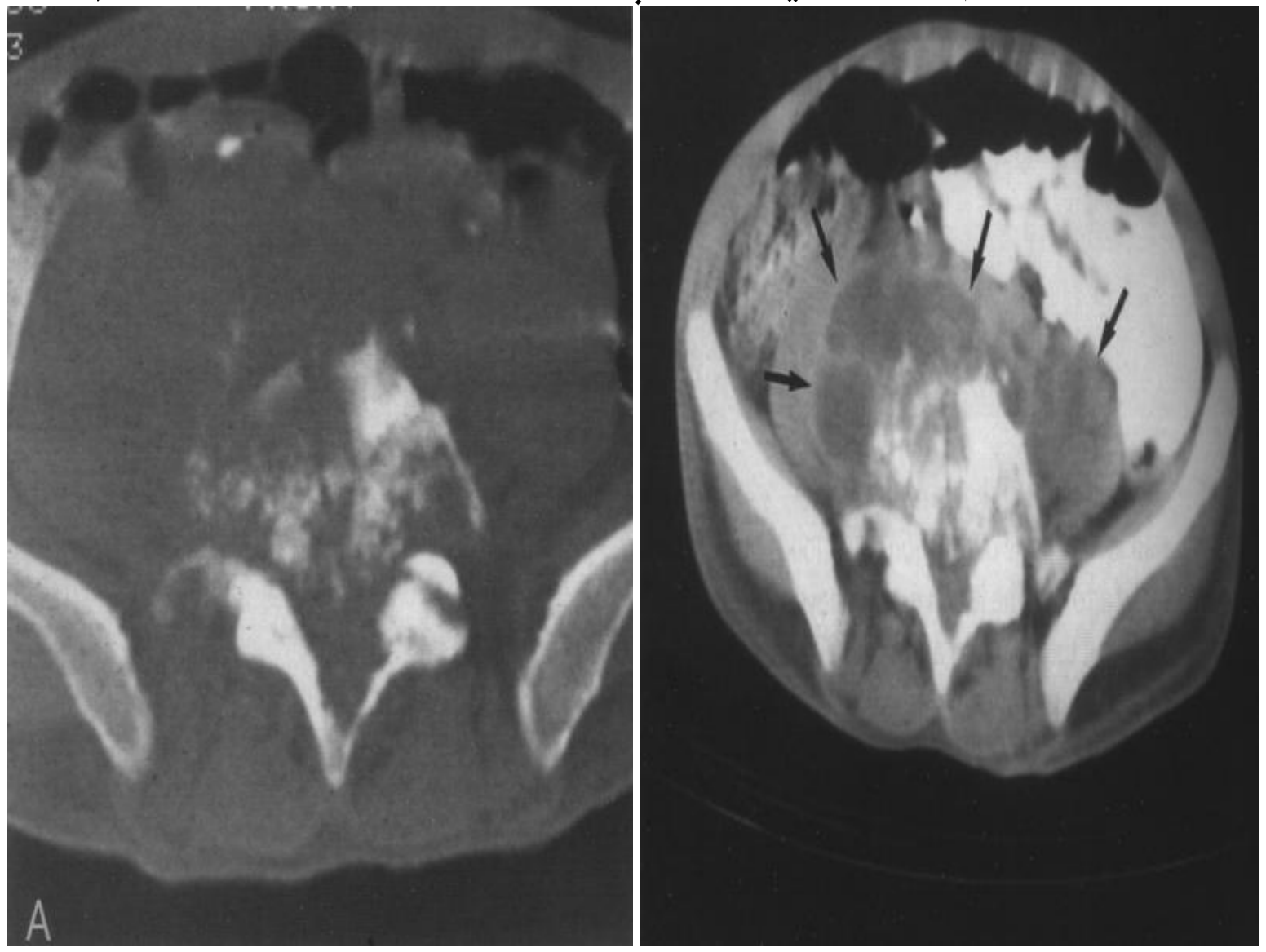

هکله. په متعدد پلانونو توموګرافيک او په درې جهتونو (3.D) د CT ازموينې د جراحانو لپاره په زړه پورې وي (Fig 11.8) .

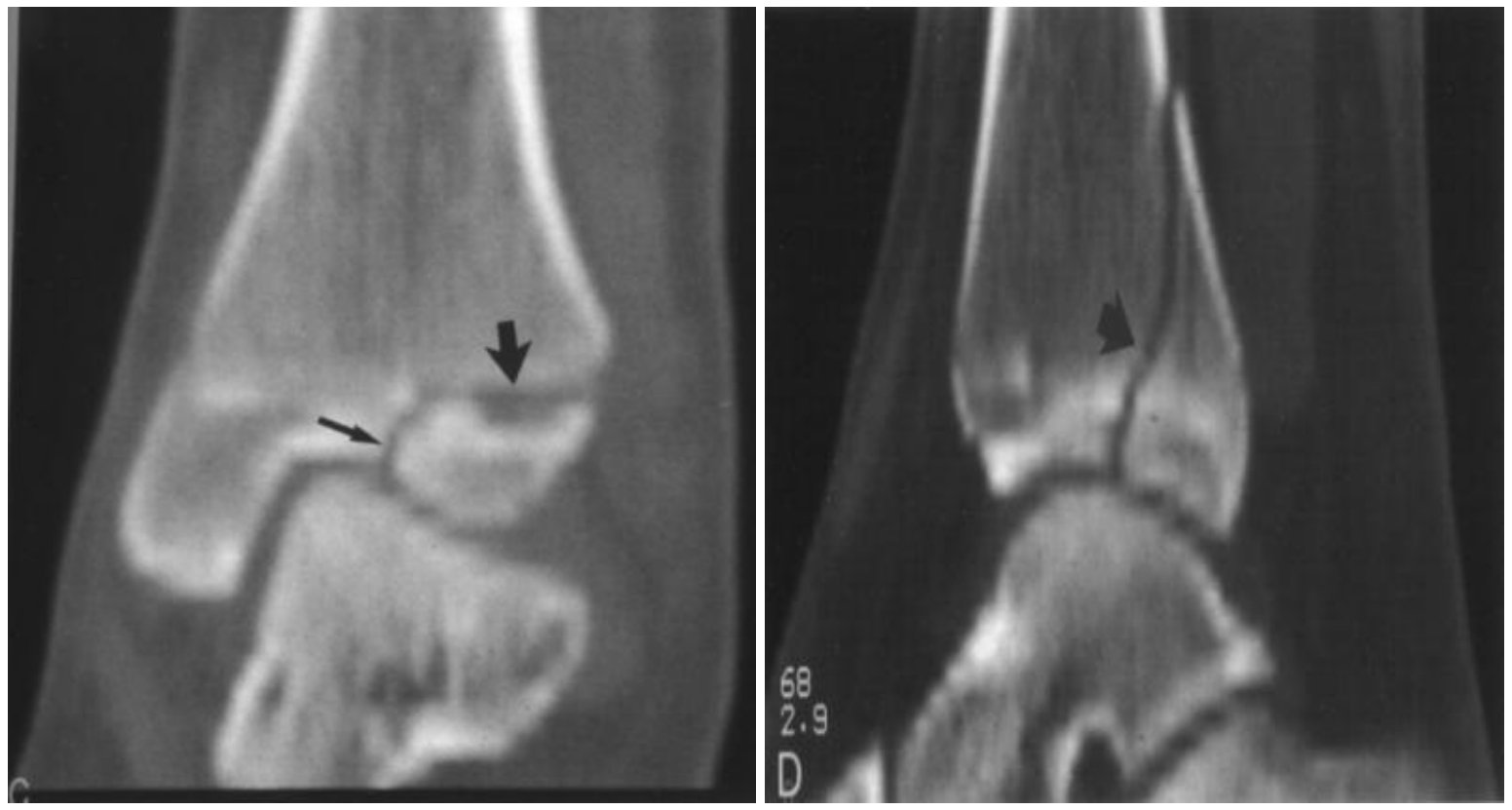

MRI د عضلي عضمي سیستم لپاره په دویمه درجه کې د استعمال وړ ده. همدارنګه دې ازموینې دوی برخو رادیولوژي کې بدلون یا انقلاب راوستی دی. او دا وړتیا لري چې په ټولو (سهمي، رائشي، محوري، مستعرض) او مایل پلان باندې لومړنی تشخیص معلوم کړي (Fig 11.9) . همدارنګه متاستاتیك تومورونه

(Fig 11.10) ، انتانات

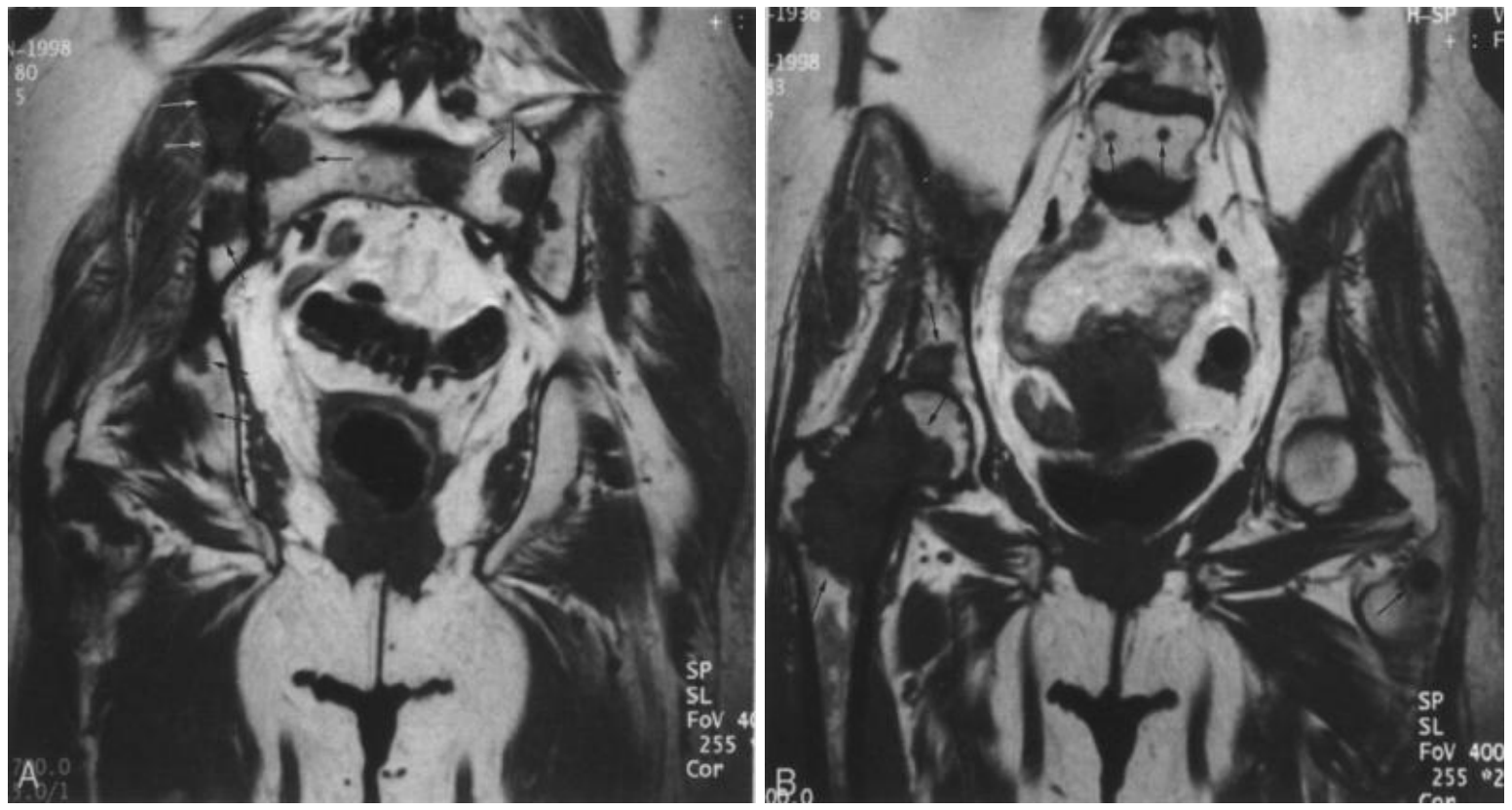


(Fig 11.11) ، د فقراتو ترضیض

(Fig 11.12) ، غیر وعایي تنخیر

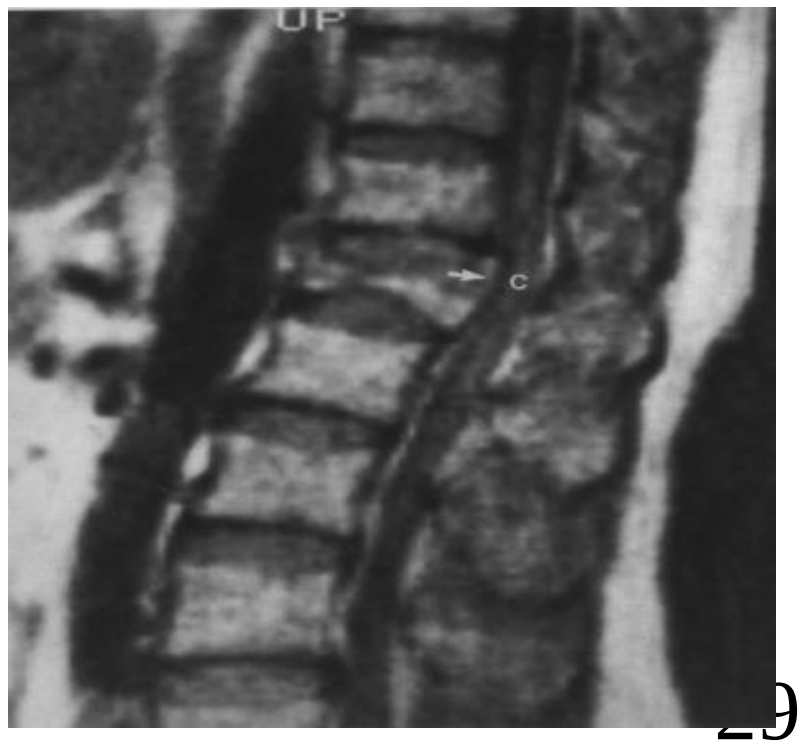

يا avaseular Necrosis (Fig 11.13) ، د وترونو څېرېکېدل

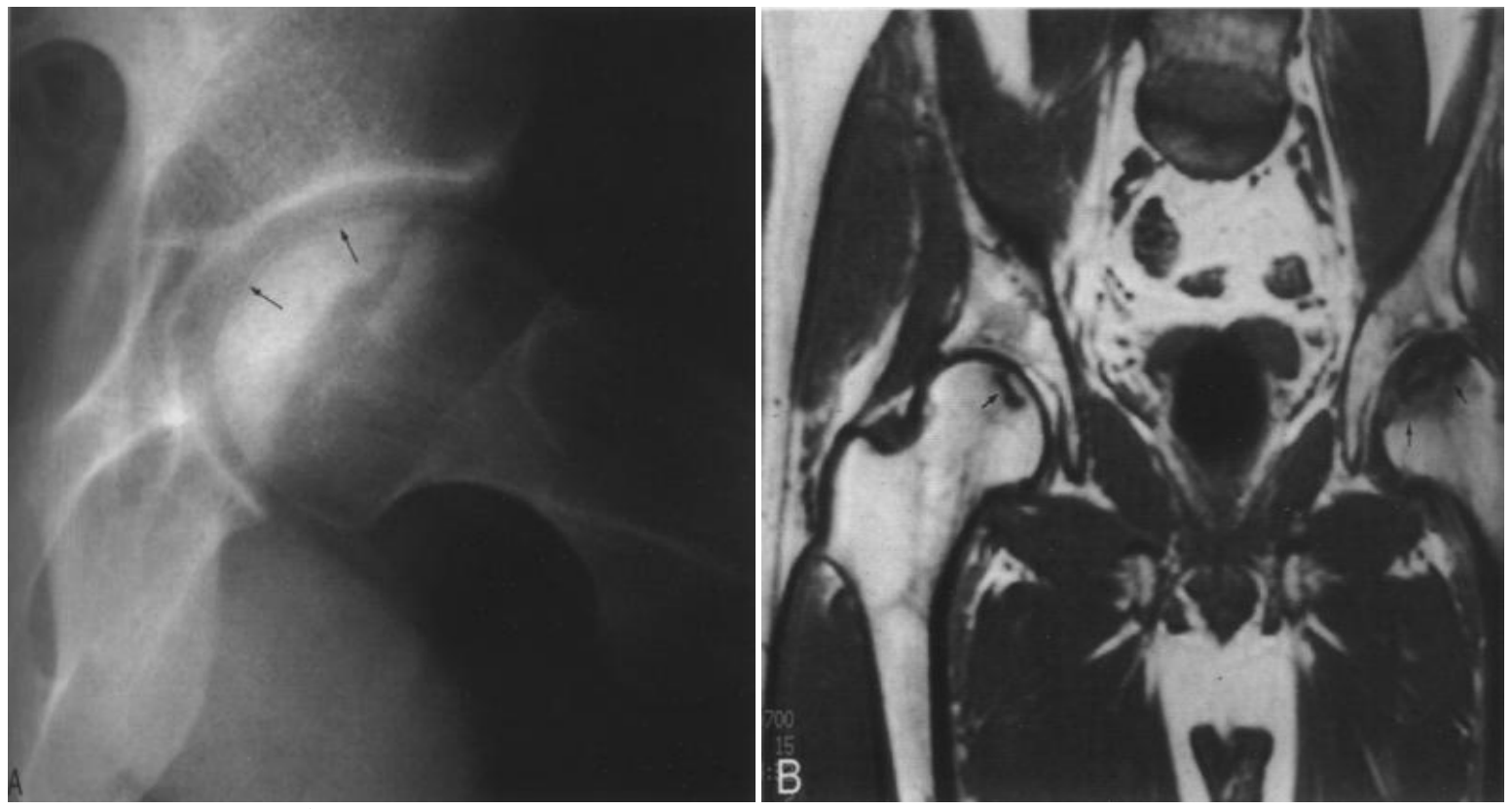

(Fig 11.14) او د مفصلونو د داخلي برخې خرابتيا يا اختلال

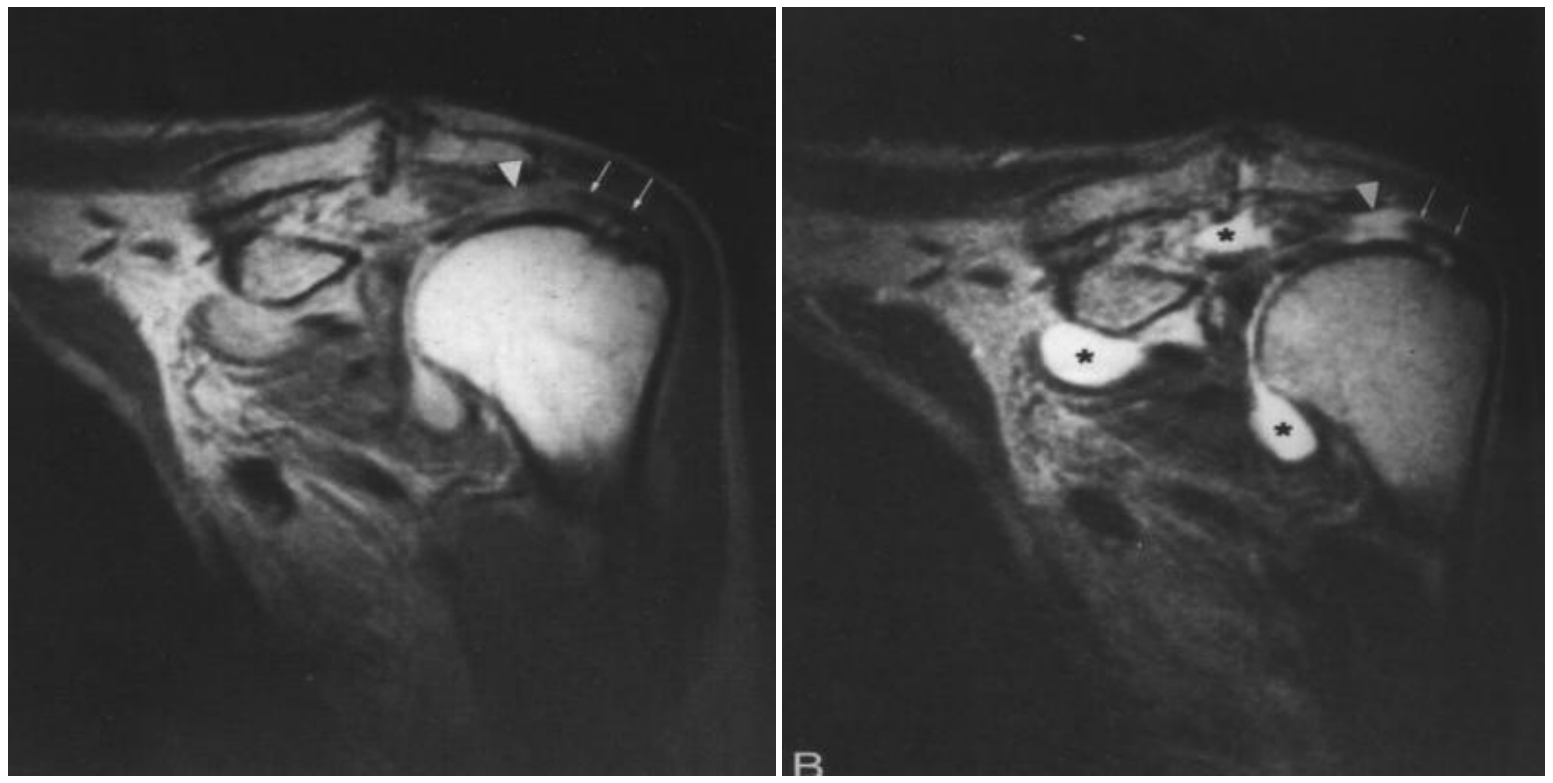

(Fig 11.15) د دې ازموينې په وسيله تشخيص کړل شي. د MR

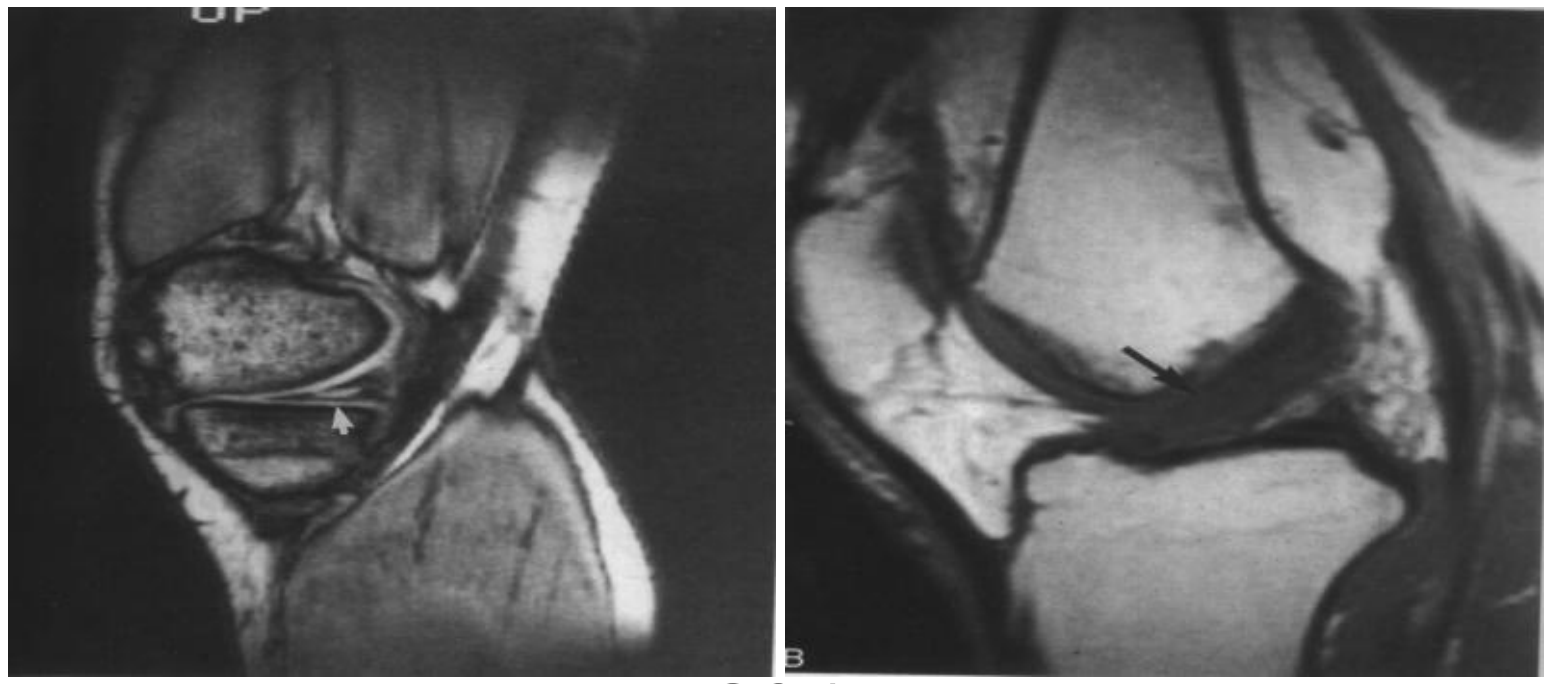

ارتیروګرافي ډېر ډولونه حذف کوي. یعنې دا چې د دې ځای یې نیولای دی. په اوس وخت کې MR arthrography د مفصلونو د دنینو برخو د بدلونونو لپاره انتخابي ازموینه ده او په ښه توګه تشخیص ټاکلي شي. خاصتاً د اوږې په برخه کې (Fig 11.16) . د دې ازموینې وړتیا پدې کې ده چې د غیر نورمالي وتیرې شکمن ډول په ډېره ښه توګه څرګندوي.

التراسوند د رخوه اقسامو د افتونو لپاره غوره ازموینه ده خاصتاً په غړو کې لکه سیست (Fig 1.17) او د Achilles وتر په څېرېکېدو کې. همدارنګه کېدای شي

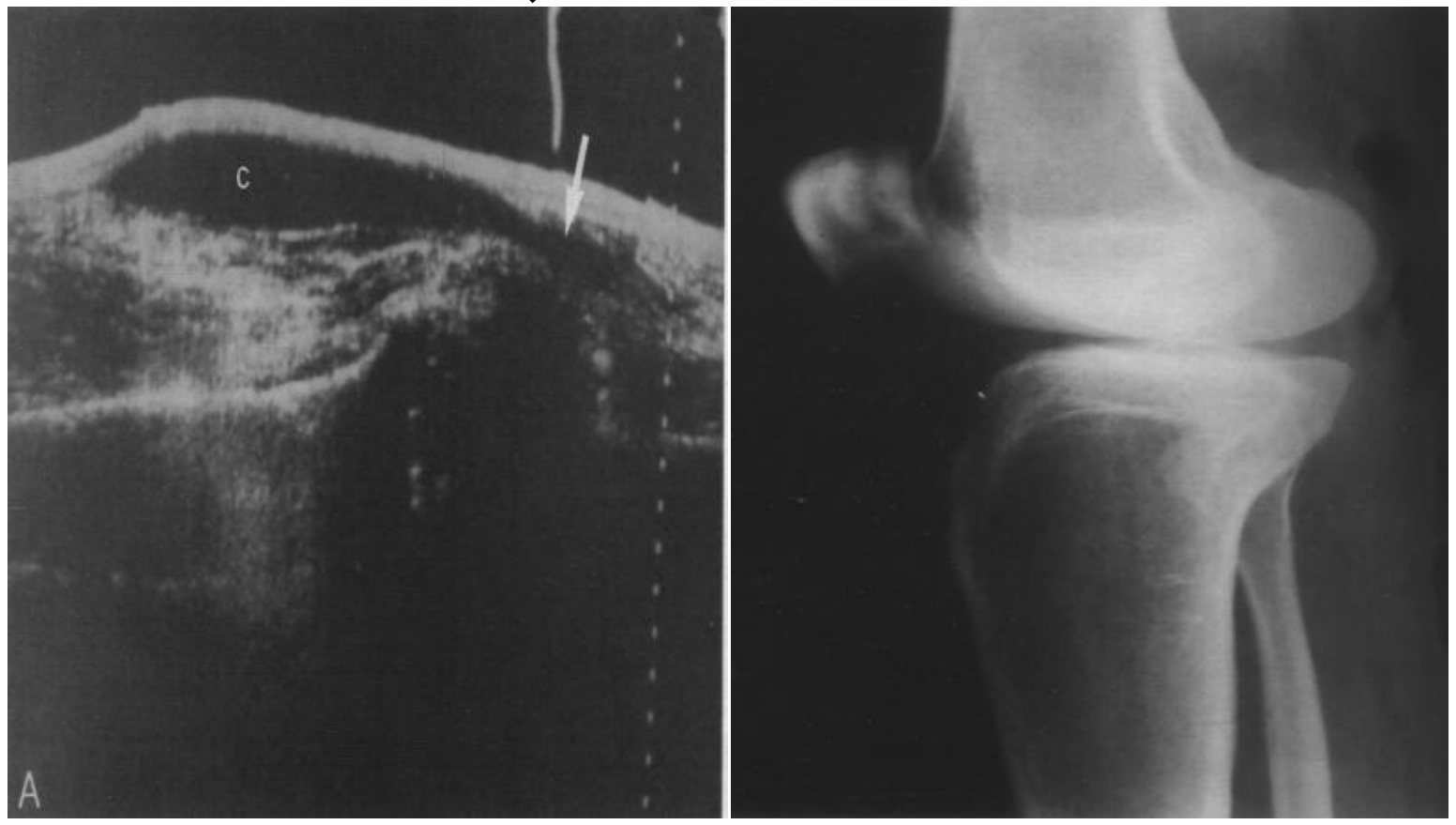

چې دا وړې په تداوۍ وتیره کې هم رول ولوبوي. التراسوند د فخذي حرقفي یا HiP مفصل د ولادي dysplasia لپاره ډېره ګټوره معاینه ده (CDH) . او هغه پېښې تشخیص کوي چې د فخذ د هډوکې راس epiphyses یې تعظمي ښه وي اختیار کړي، د التراسوند په واسطه کولای شو چې د فخذ د

هډوکې د راس عضروفي برخه او acetabulum معاینه کړو او پدې ازموینه کې په حوصیله کې Gonads ته تشعشع نه رسیږي. که چېرې د کوچنیانو داکتر ته د حوصیلي په راديوګرافۍ کې په CDH باندې شك پيدا شي او دا چې غیر opaque مواد په رخوه اقسامو کې موجود وي نو د التراسوند په واسطه يې تشخيص کولای شو،

هستوي تصويري مطالعات په عضمي برخه کې چې عبارت دې د هډوکې د راديوايزوتوپ scan يا او Indium scan د متابوليك غير نورمالي پېښې څخه معلومات ورکولای شي. د دې سره يو ځای Techetium (99m aamTC) phosphorus compounds {methyl enedi phosphonate} –cabeled نوې (MDP) او مخلوطه طريقه ده چې غوره لاربښونه کوي. کله چې فاسفورس د ايزوتوپ سره يوځای وي نو په اخته شو برخو کې چټك بدلون راوړي (ميتابولزم) . او تخريبي افتونه لکه Osteomyelitis او تومورونه، د مفصل د التهاب او د هډوکو هغه برخې چې وده مومې په حقيقي توګه يې ځرګندوي. په ځانګړي توګه Scan د مفصلي ناروغيو لپاره وصفي نه وي. بلکې راديوګرافي CT او MR ښايې غير نورمالي وتيرې ښکاره کړي. د هډوکې scan پخوا د ترسيمي راديوګرافي څخه د هډوکې ځانګړي غيره نورماله وتيره ځرګندوله. همدارنګه کېدای شي چې د متاستاز (Fig 11.18 ... ماشومان چې بد استعمال شوي وي)،

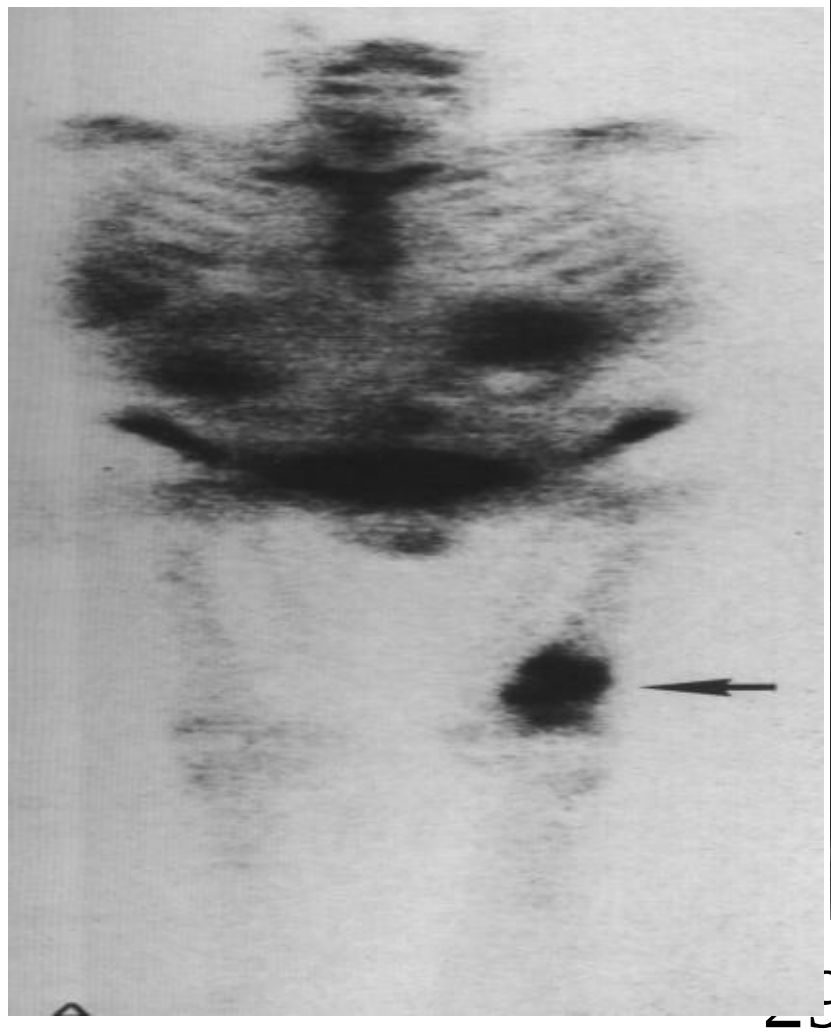

(Fig 11.20) کې هم معلومات ورکړي. د هډوکو scan په منتشرو یا خپرو

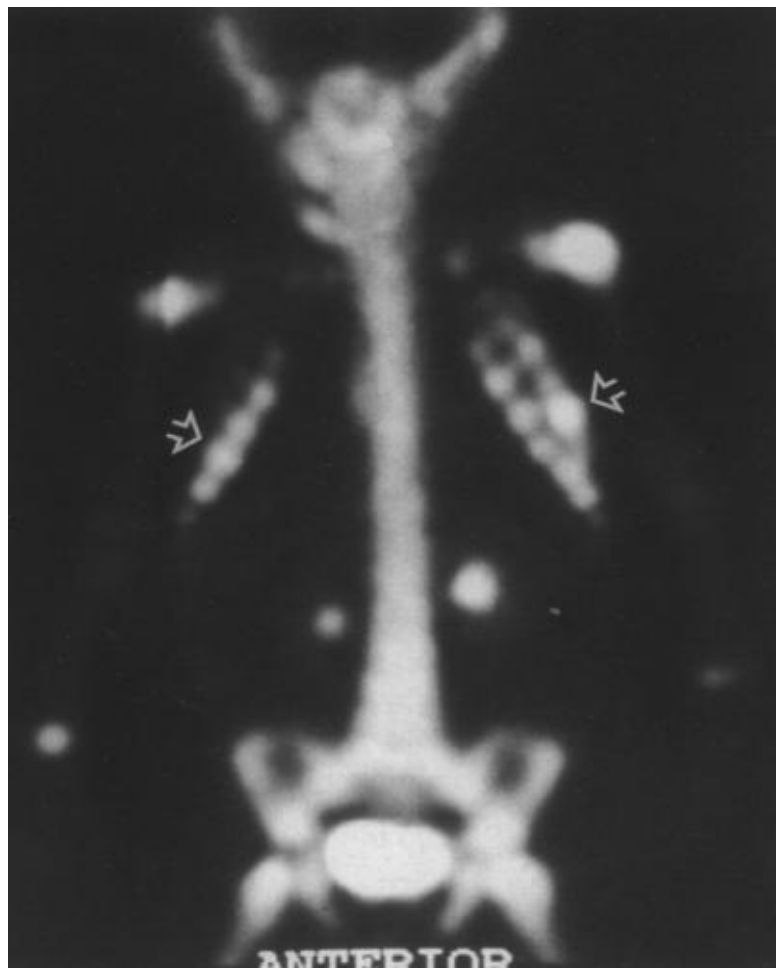


ناروغتیاو کې په زړه پورې ازموینه نده لکه Matiple myeloma په وصفي توګه د هډوکي سکن په دریو مرحلو کې اجرا کېږي.
لومړنۍ مرحله يې اوعیوي ده چې د 2 څخه تر 5 ثانیو پورې پرله پسې تصویرونه ښکاره کوي. دویمه مرحله يې د ایزوتوپ جریان په اوعیوي سیستم کې ښکاره کوي. دا مرحله څرګندوي چې د وینې جریان زیات شوي او که کم شوي دی. او هم دویمه مرحله یا د وینې د طریقي یا pool مرحله ده چې احصایوي تصویر hyperemia څرګندوي لکه چې په اوستیو میالاتس کې منځ ته راځي. دریمه مرحله یا ځنډنۍ مرحله په عضمي برخه کې احصایوي تصویرونه ښکاره کوي او دا څرګندوي چې په مربوطه برخو کې د ترسیم له مخې زیاته شوي او یا په ځېنو برخو کې کمه شویده (Photopening) پدې صورت کې په نادر ډول د دې سوال پیدا کېږي چې په فقراتو کې collaps د اوستیو پروزیس او یا متاستاز له کبله پیدا شوي دي. څلورمه مرحله د 24 ساعتو په موده کې صورت مومي چې د ایزوتوپ خیال په غیر نورماله فقره کې موجود دی او که فقره نورماله بڼه لري.
لکه چې مخکې مو یادونه وکړه Technetium scan اکثره وخت غیر وصفي وي. په هغه صورت کې چې osteomylitis شکمنه پېښه موجوده وي نو کولای شو چې په یوه برخه کې په زیاته اندازه ایزوتوپ استعمال کړو. پدې مطالعه کې indium-111 (111in)-labeled هم استعمالېږي چې سپینې حجرې طبقه بندې شوي او هغه برخې ښکاره کوي چې التهابي فعالیت په کې موجود دي

(Fig 11.21) . د دې ځخه زياتره په هغه ناروغانو کې کار اخلي چې

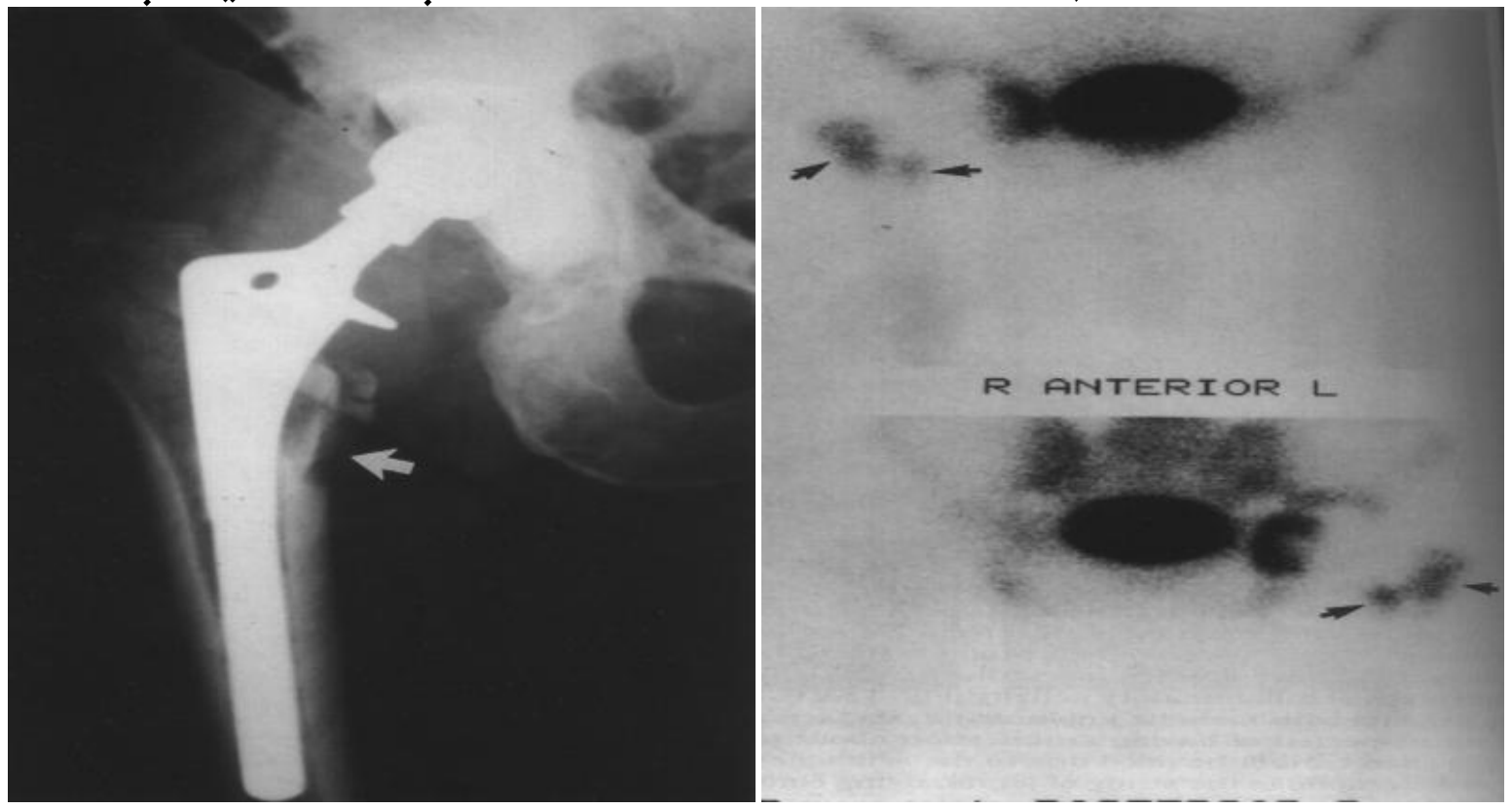


plates, suews, rods, or prostleses متاليك مواد په كې نصب شوي وي.
دا بايد وايو چې MR په هغه پېښو كې نه استعمالېږي چې په هغې كې
مصنوعي ميتال مواد استعمال شوي وي.
Arthrography, د بندو د مطالعي ځخه عبارت ده. پدې کې د کثيفه موادو
ځخه کار اخيستل کېږي او په مفصلي برخه کې ذرق کېږي. د دو مختلفو
ډولونو ځينې استفاده کوي. په Conventional يا ترسيمي ارتيريوګارفي

کې ايودين لرونکې مرکبات د هوا
او يا بې له هوا ځخه د اوړي په
مفصل کې ذرق کوي تر ځو چې د
ماهيچې يا ګرځېدونکی برخې
څېرې شوی حالت ځرګند شي (Fig
11.22) . د لاس د بند يا Wrist
برخه کې د وترونو د څېرېکېدو

(Fig 11.23) لپاره او په هغه ناروغانو کې چې مفصلي درد موجود وي د Prosthese

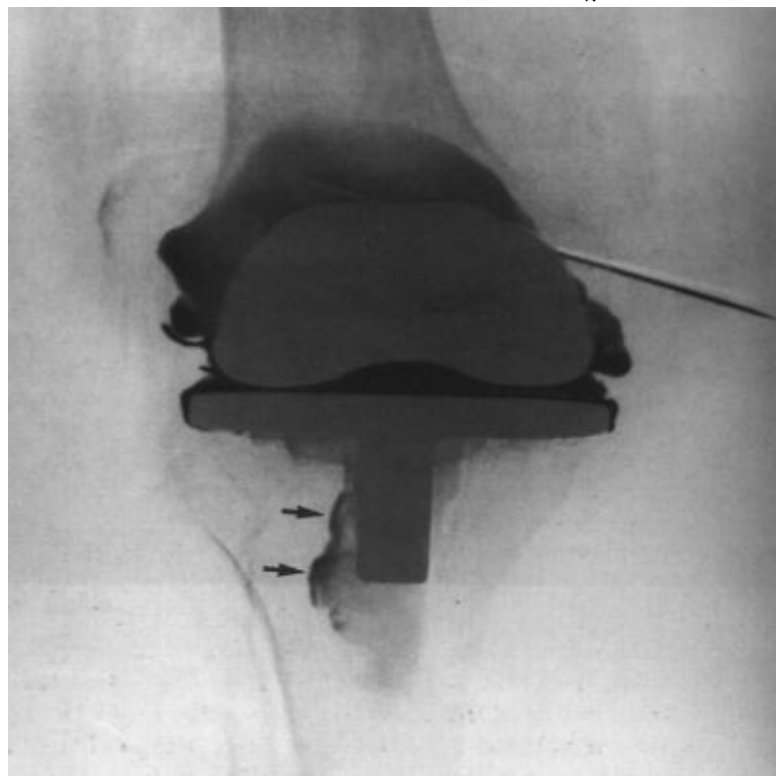

(Fig11.24) لپاره استعمالوي. د اریتویوګرافي دویم ډول عبارت دي د MRarthrogram څخه چې پدې عملیه کې د Praramagnetic محلول مواد په مفصلي برخه کې مخکې لدې چې د MR ازموینه اجرا شي ذرق کېږي، (see Fig 11.16) . MR ارتروګرافي ښه والی دا دی چې په ډېره ښکاره او څرګند ډول د غضروف tendons (بې وتره) او وترونو څېرېدکېدل ښودلای شي چې دا بدلونونه ښایې د ترسیمي مطالعاتو په واسطه ښکاره شي او یا ښکاره نه شي (Fig 11.25) .

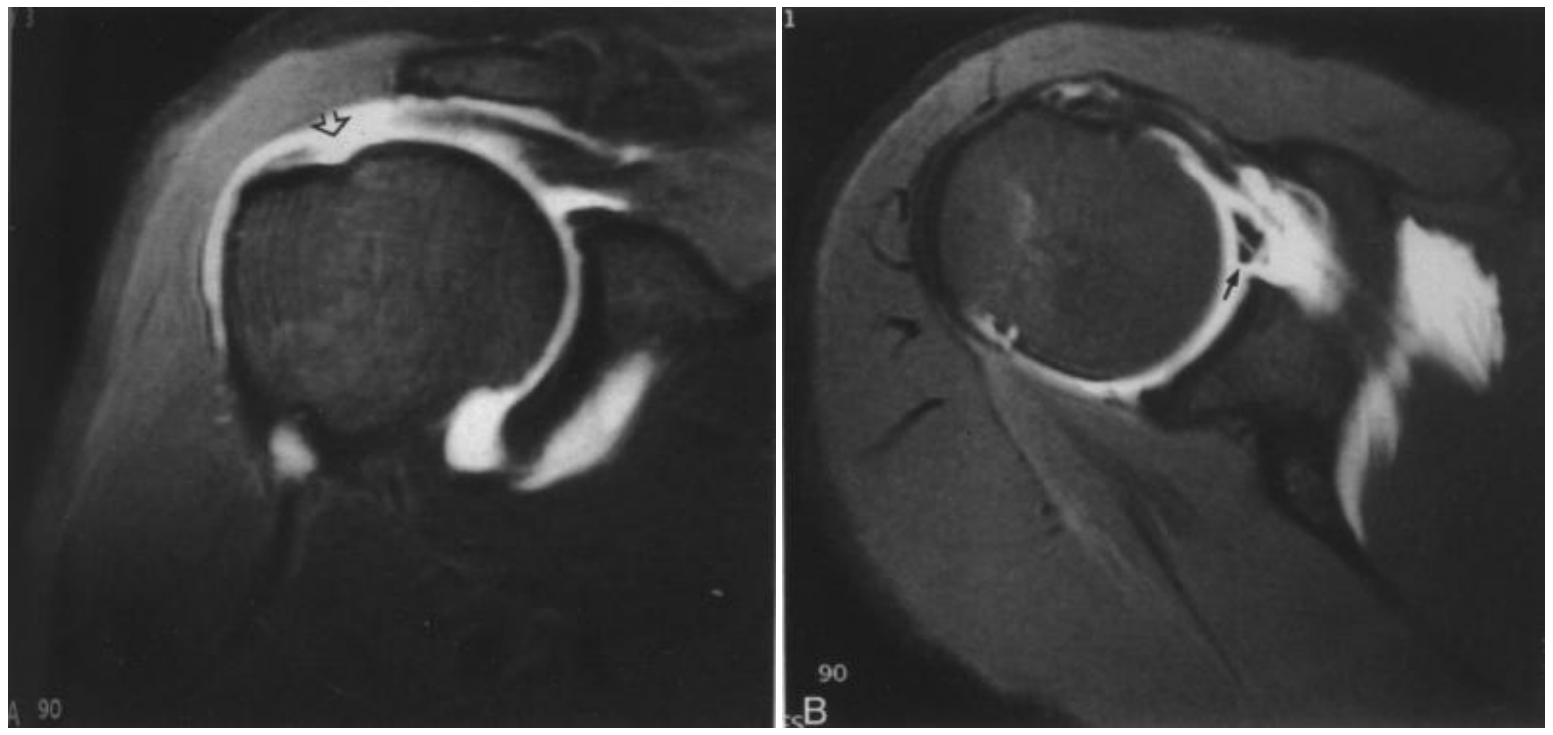

precutaneus bone biopsy یا د پوستکي له لارې د هډوکو بیوپسي په اوسني وخت کې هغه عملیه ده چې په تشخیصي رادیولوژي کې ترې کار اخیستل کېږي، همدارنګه پدې عملیه کې هر ډول تصویري موادو څخه استفاده کېدای شي تر څو چې افت څرګند او ښکاره شي. TC پدې عملیه کې انتخابي ازموینه ده او کولای شو چې د پتالوژي ازموینې لپاره نسج تر لاسه کړو، د CT د لارښونې سره سم په Osteoid osteomas کې شق اجرا کېږي خو اوس د دې ځای ترسېمي یا Conventional جراحي شق نیولای دی. دا ځکه چې پدې طریقه کې موقعیت په ښه توګه ټاکل کېږي، خطر یې کم دی او ارزانه تمامېږي. د CT د مرستي او رهنمایې سره steroids الکهول او یا methylmethacrylate د هډوکې په تومور او یا د تومور په شېږ افتونو کې ذرق کېږي چې په اوسنې وخت کې د دې ازموینې څخه په ډېرو غټو طبي مرکزونو کې کار اخلي، د دې عملیې توپیر پدې کې دی چې په osteoid osteomas کې د Radio frequency پروب د ایښودلو په واسطه قطع کېدل منځ ته راځي چې دا عملیه د CT د لارښونې سره سم اجرا کېږي د angiography څخه په هغه ناروغانو کې کار اخیستل کېږي چې د هډوکو په شکمنو تومورې پېښنو اخته وي. کېدای شي چې پدې ناروغانو کې په موضوعي ډول تومور په اوعیو کې موجود وي چې د امبولي او شیمو تراپي له کبله پیدا شوي وي. د انجیو ګرافي څخه په هغه پېښنو کې چې په عضمي برخه کې زیات ترضیضات پیدا شوي وي او په اوعیو کې شکمن جرحي موجود وي (Fig 11.26) .

هغه ناروغان چې په osteoporosis اخته وي او په هډوکو کې یې منرالي کتلې جوړې کړې وي د څو تصویرې میتودونو څخه کار اخیستل کېږي:

(DEXA) nuclear absorp tiomctry {clud xray absorptiometry} C.T.denistometry او نوي کشف شوی سونوګرام calcaneuss

هډوکي د سکن لپاره ترې استفاده کوي.

هر یو د دې میتودونو څخه ډېري ګټې لري او نقصان یا زیان لرونکي هم وي د مثال په توګه حساسیت او دقت په اوسنیی وخت کې DEXA انتخابي عملیه ده (Fig 11.27) . که چېرې تاسو داسې ناروغ لرئ چې د هډوکې

| Region | BMD | T(30.0) | | Z | |
|---|---|---|---|---|---|
| L1 | 0.894 | -1.10 | 88% | -0.96 | 89% |
| L2 | 1.140 | +0.10 | 101% | +0.26 | 103% |
| L3 | 1.125 | -0.59 | 95% | -0.41 | 96% |
| L4 | 1.190 | -0.32 | 97% | -0.15 | 99% |
| L1-L4 | 1.095 | -0.50 | 95% | -0.32 | 97% |

♦ Age, sex, and ethnicity matched
T = peak BMD matched
Z = age matched TK 11/25/96

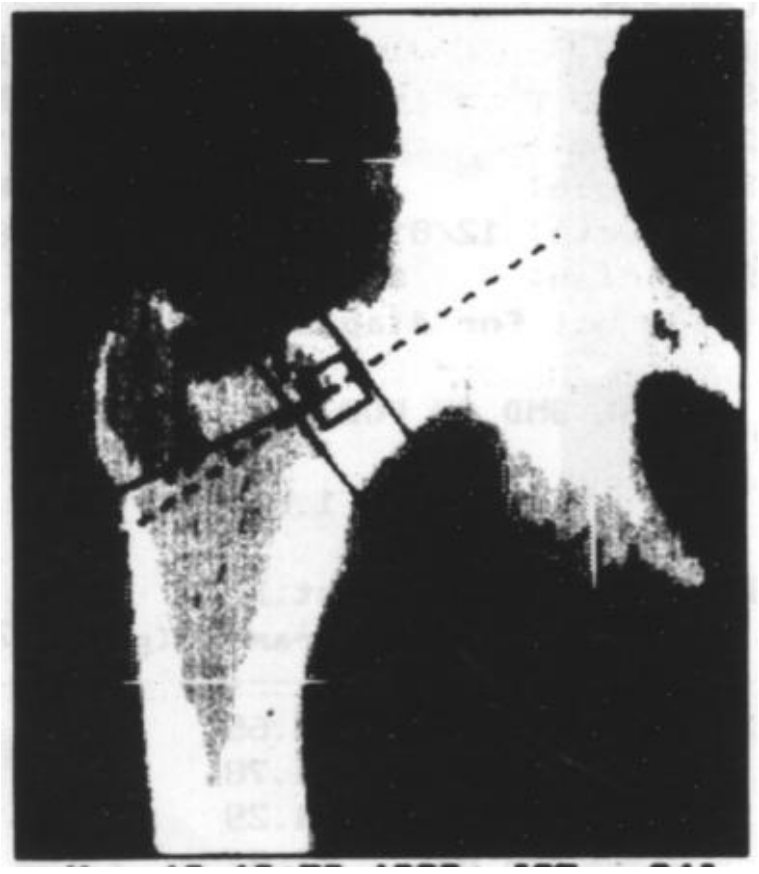

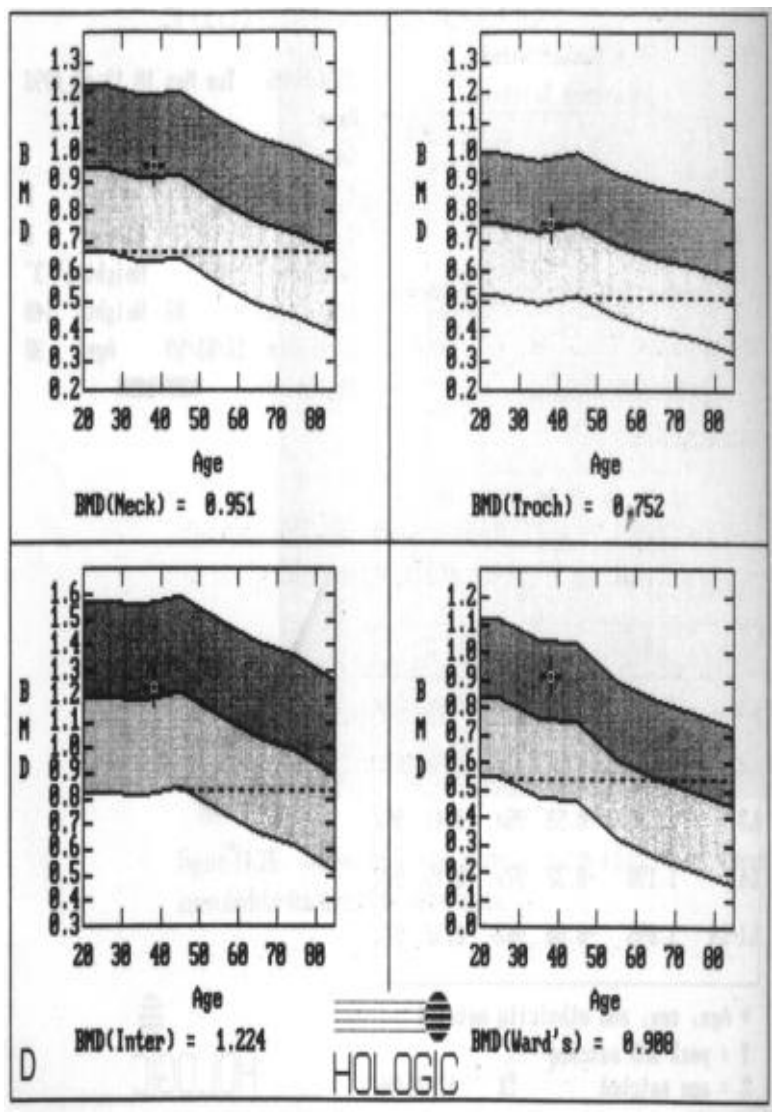


Densitomch ته اړتیا ولري نو ښه به دا وي چې د خپل رادیولوجیست سره مشوره وکړئ.

## اناټوميك کتنې يا (ANATOMIC CONSIDRATIONS):

په وصفي توګه د عضمي برخې 206 هډوکو څخه د هر يو مطالعي لپاره ښه Textbook ته اړتيا ده او دا ضروري ده چې پدې هلکه مطالعه وکړي او پوره زده کړه حاصله کړو. دا ځکه چې تاسو د 3-D ساختمانونو سره په عضمي جهاز کې مخامخ ياست.

نو غوره موضوع دا ده چې د غلطيو څخه مخنيوې لپاره زياته زده کړه وشي.

### هډوکې د منظرو له مخې په پنځو ډولو ويشل شويدي:

1 ـ اوږده هډوکي چې دوه نهايته يا سرونه او تنه يا shaft لري (فخذ ، عضد او Phalages د اوږدو هډوکې کوچنی ډول دی).

2 ـ لنډ هډوګي چې شپږ طرفو کې دي (carpal and tarsal bone)

3 ـ اوار هډوکي (Calvaria, ribs, oscoxae and sternum) .

4 ـ غير منظم هډوکي چې ډېرې خواوي لري (فقرات).

5 ـ Sesamoid هډوکي چې Periosteum څخه جلا شوي وي او په tendoums ( ) کې منځ ته راځي (په زياته اندازه په Patella کې موجود وي).

هډوکي د جوړښت له نظره په دوو ډولو دي چې يو يې عبارت د Compact (کثيف) هډوکي او يا concelloums (Spongy) هډوکي.

اوږده هډوکي په دريو برخو ويشل شوي دي چې عبارت د epiphysis يا د ودې مرکز، metaphysis چې د فيزس يا Growth plate سره نژدې برخې څخه عبارت دي او diaphysis يا تنه. اوار يا پلن هډوکي لکه حرقفه چې ميتافزيل برخې يې په مساوي توګه ځای لري.

د هډوکو موقعيت او د هغوی منظري د ځينو افتونو په طبعيت کې ډېر اهميت لري.

## پتالوژیك كتنې (PATHALOGIC CONSIDERATIONS):

د هډوکو او بندونو ناروغتیاوي په ساده توګه یعنې ABCS تر څېړنې لاندې نیسو.

A – اناتومیك منظره او د غیر نورمالو وتیرو تصنیف بندي.

B – عضمي منرالي بڼه او د غیرو نورمالوحلاتو شکل.

C - عضروف (مفصلي برخې) غیر نورمال حالت.

S – د رخوه اقسامو غیر نورمالو حالات.

د پتالوژي له نظره د عضمي برخې ناروغتیاوي په شپږو برخو ویشل شویدي چې عبارت دي له: ولادي، التهابي، میتابولیك، نیوپلاستیك، ترضیضي او وعایې څخه. او دوم ډول یې عبارت د مختلفو او یا نوروڅخه. او دا هغه برخه د ناروغۍ ده چې پورتینو شپږو ناروغیتاوو څخه یې یوه هم نه وي.

د عضلي عضمي سیستم د ناروغتیاوو په تشخیص کې باید دا لاندې ټکې په نظر کې ونیول شي او په منطیقي او علمي توګه ترې یادونه وشي.

## خپرېدل یا (Distribution) :

د هډوکو او بندونو د ناروغتیاوو خپرېدل د ناروغۍ په تشخیص کې ډېره مرسته کوي او د مرضي وتیرې یا پتالوژي په هکله معلومات ورکولای شي. افت ښایې په ځانګړې توګه یو هډوکی او یا یو بند اخته کړی وي. او یا دا چې په خپاره ډول یې زیات هډوکي او بندونه اخته کړي وي په احتمالي توګه هر هډوکی یا بند ته خپاره شوي وي او د پورتنیو شپږو پتالوژیك وتېرو څخه چې یادونه وشوه یوه یې غوره کړي وي چې په 10 .11 جدول کې ترې یادونه شویده. دلته د دوو ډولو ناروغتیاو څخه یادونه کولای شو چې په خپاره ډول ښه غوره کوي چې عبارت د نیوپلاستیك او میتابولیك ناروغیو څخه دي. سره له دې چې میتابولیك ناروغتیاوي د منتشرو ناروغیو په لړ کې ګڼل کېږي لاکن کله کله کېداى شي چې په یوه او یا زیاتو هډوکو کې ځای ونیسي د دې د مثال څخه په 11.2 جدول کې یادونه وشوه.

## بدلېدونکي یا متغیره پیشګویې یا (Peredictor variables):

د یولس (11) بدلېدونکي پېشګوي څخه یادونه شوېده چې د هډوکو او بندونو صحیح رادیولوژیك تشخیص کې مرسته کوي چې په 11.3 جدول کې ترې یادونه شوي او څه ناڅه یې په لاندې ډول څېړو.

که په لنډه توګه یادونه وکړو نو دا توپیر یا مختلف حالتونه د تومورونو د تشخیص په برخه کې لتېول کېږي پدې ډول چې د هډوکي لومړی تومورنه، استثنایې myeloma ده او یا نادر افتونه دي. تاسو حقیقي تشخیص نه شئ ټاکلای او هم په تصنیف بندۍ کې د ستونزو سره مخامخ کېږئ. او دا هم په مشکل سره پېژنئ چې پېښې تجاوز کړی او که نه نو په داسې حالاتو کې به ښه دا وي چې بیوپسي اجرا کړل شي.

د افت خصلت یا سلوك او یا (BEFHAVIOR OF THELESION):

د هډوکو افتونه ښايې په لومړی توګه osteolytic بڼه ولري destroying, obsteoclostic ، اوستیلو بلاستیك (د هډوکي جوړونکي،عکس العمل یا جبران کونکی) او یا کله کله د دواړو مخلوطه ډول موجوده وي. د هډوکي اوستیولاتیك تخریب کونکي وتیره په درې ډوله ده: جغرافیوي (Fig 11.28 ، moth eaten یا بید خورده یا د ولي په څېر خرابتیا

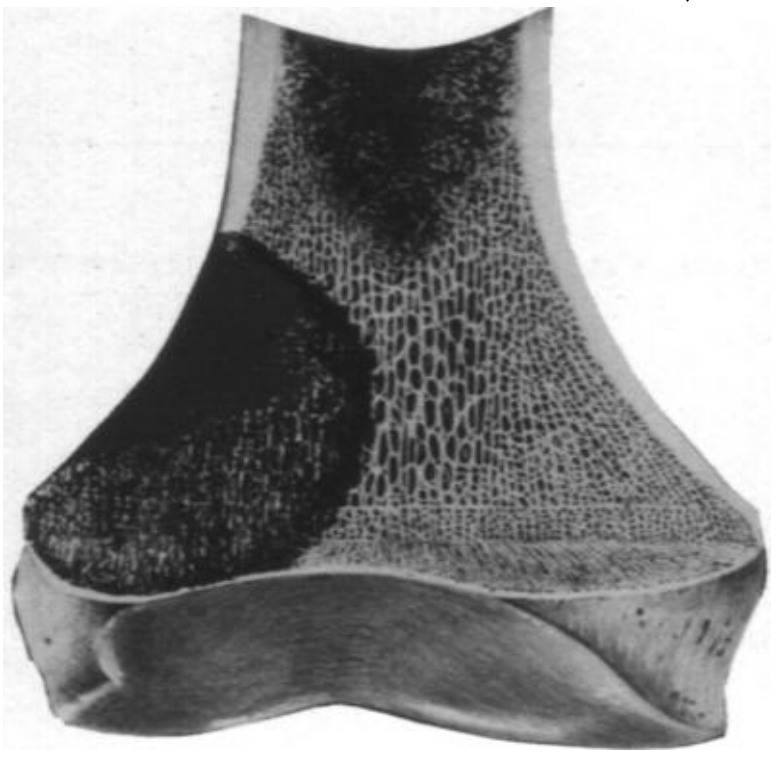

(Fig 11.29) او نفود کونکي

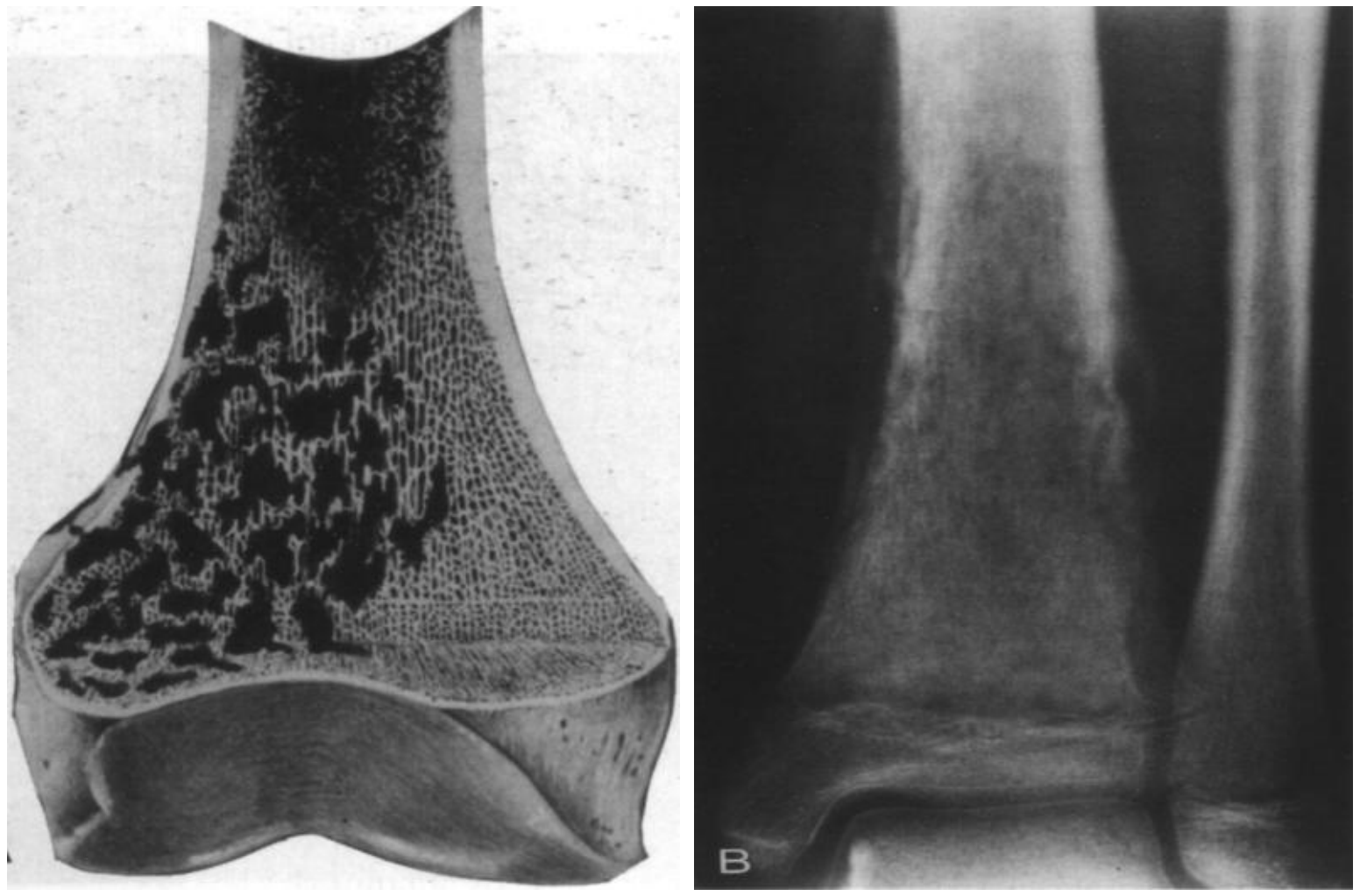

(Fig 11.30) . د هډوکي جغرافيوي ډول تخريب هغه حالت څخه عبارت

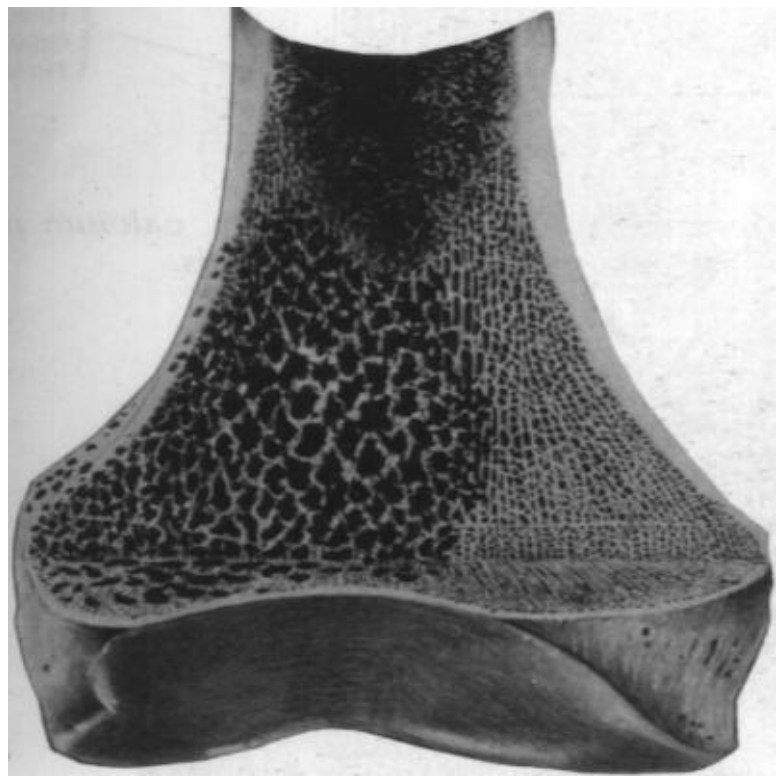

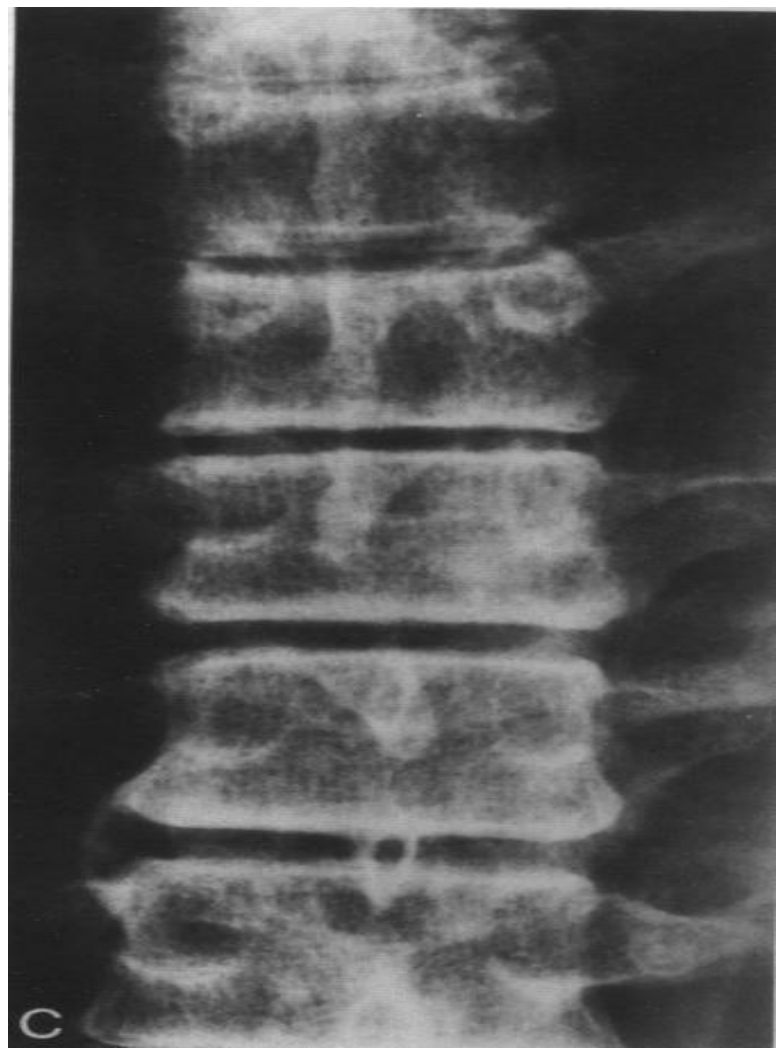

دی چې په زياته اندازه د هډوکي برخه له منځه تللي وي او په اسانۍ سره د سترګو په واسطه وکتلای شو (Fig 11.28) . د ولی په څېر تخريب د هغه بدلون څخه عبارت دی چې په هډوکي کې کوچنی سوری منځ ته راشي او زياتره تجاوزي بڼې ته ورته والی ولري. (see Fig 11.29) . نفوذي تخريب د هغه منظري څخه عبارت دی چې په کوچنۍ اندازه هډوکي کي نقيصه منځ ته راغلي وي.

د پتالوژي له نظره دا افت په هډوکي کې په خپاره ډول ارتشاحات څرګندوي چې په Haversian syskem کې موجود وي. او په ډېرو پېښنو کې د هډوکې تخريب ښکاره کوي. نفوذيه تخريب تجاوزي بڼه لري او په هډوکي کې د ګردو حجرو په څېر تومورونه څرګندوي (Ewing tumor, myeloma, Reticulm cell sarcoma) {see Fig 11.30} او يا اوستيوميالايتس.

د هډوکي او يا بند اخته (BONE OR JOINT INVOLVED):

ځېني ناروغتياو د هډوکو او بندونو اخته کېدو ته ميلان لري په 11،31 شکل کې دا موضوع ښودل شويده. د مثال په ډول (Fig 11.32) Chondrosarcomas حوصيلي ته ميلان لري او انتخابي برخه يې ده

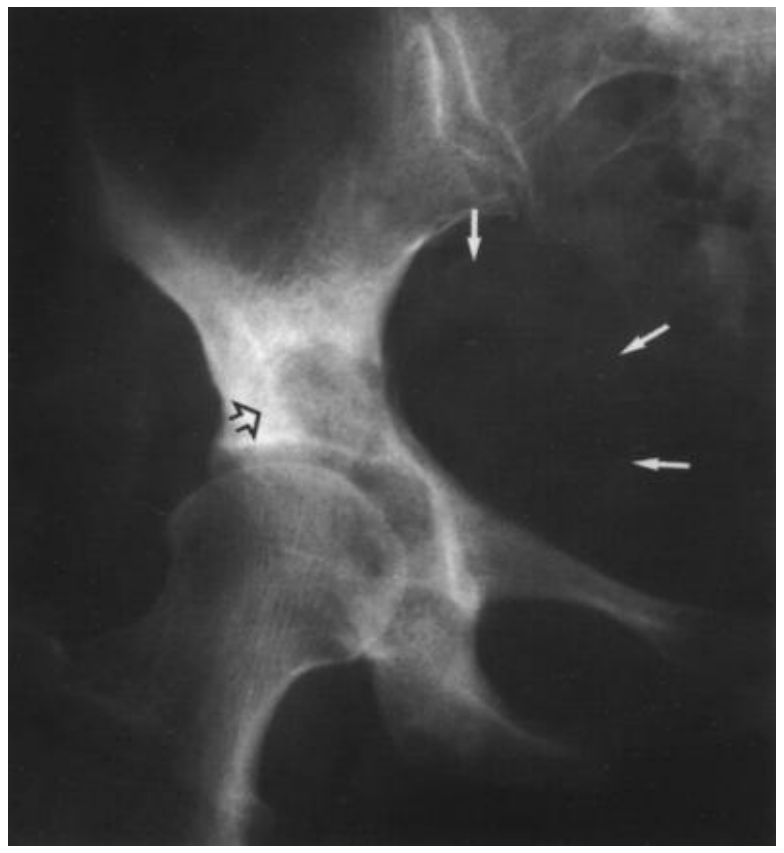

(Fig 11.33) همدارنګه Phalanges او د metacarples برخې هم اخته کوي، د Paget ناروغي په زياته اندازه دومره زياته نه وي يا د مضايقي سبب ګرځي. د نقرص ناروغي د لاسونو او د پښو د هډوکي اخته کوي

(Fig 11.35) ، روماتوئيد ارتراتيش په لاسونو او پښو کې ځای نيسي

(Fig11.36) او Hyperpurathyroidism زياتره وخت سره د تومورو

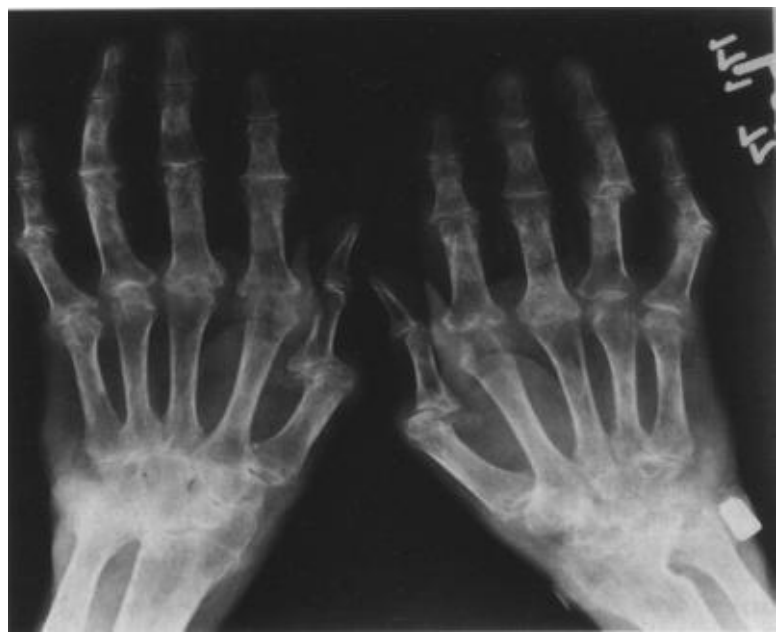

اخيرينې برخې او د پښو او لاسونو هډوکو کې مرضي پېښه پيداکوي.

(Fig 11.37) ، دا ډېره مهمه ده او بايد په ياد ولرو چې هره ناروغي ښايي په غير

معمولي ځای کې پيدا شي (د مثال په ډول Chondrosarcoma د سر په قاعده کې).
له چې دا مرضي وتېره منځ ته راشي خو په پوره توګه غيرو صفي موقعيت غوره کوي.

### ځای نیول په هډوکي اویا بند (LOCUS WITHIN BONE OR JOINT):

د افت ځای نیول په هډوکې یا مفصل کې د هغې دپيژندنې په هکله اهميت لري.

زيات افتونه دي چې د epiphysis ، ميتافيزس او يا د يافيزس انتخابوي د هډوکو د تومرونو زياتره موقعيت په 38،11 شکل کې ښودل شويدي.

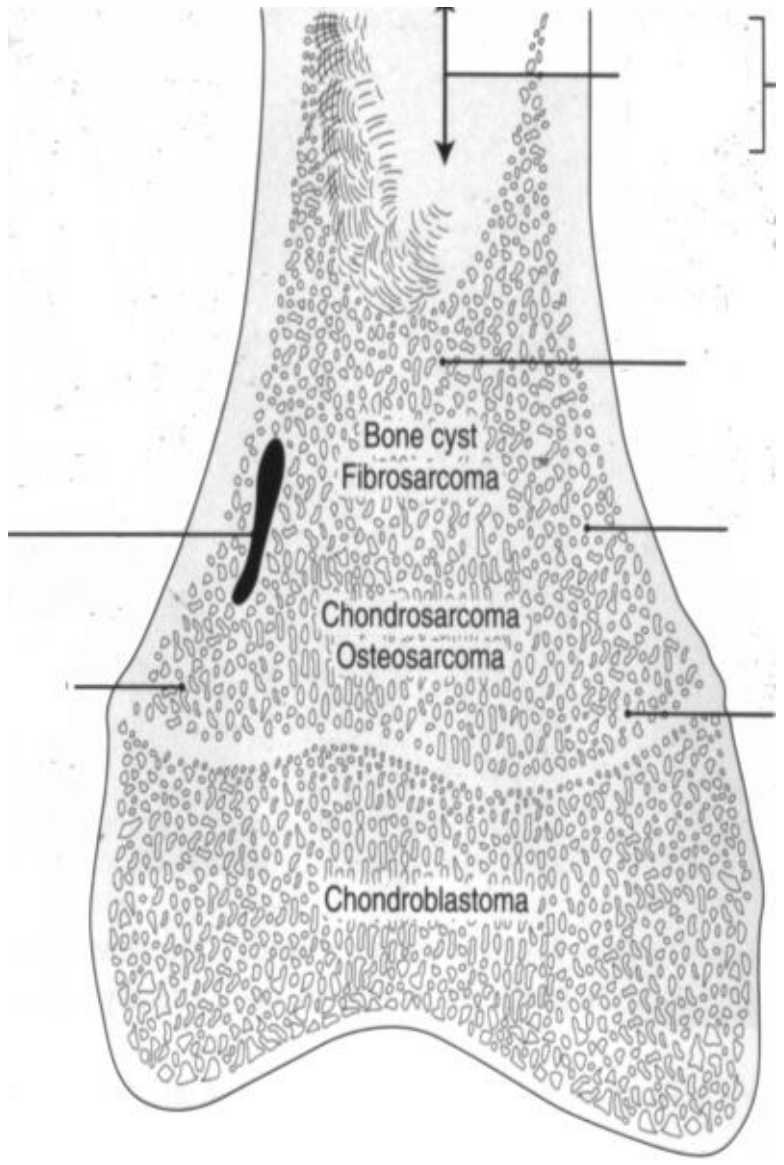


غير نيوبلاستيك ناروغي هم په هډوکو او مفصلونو کې انتخابي ځايونه لري.

Osteoarthritis اکثره وخت د غټوبندونو سطحي غوره کوي (Fig 11.39) . او روماتوئيد ارتراتيس د همدې مفصلونو دننی سطحي اخته کوي

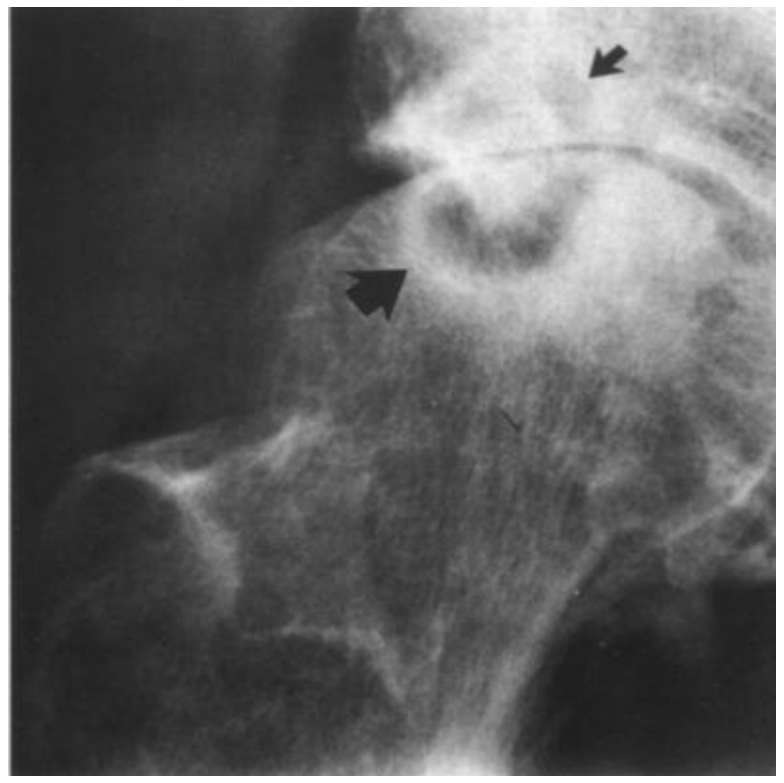

(Fig 11.40) . اوستیومیالاتیس diametaphyseal برخو ته میلان لري.

د مفصل د التهاب پېښې یوازې محیطي مفصلي برخې نه اخه کوي. بلکې د مفصل شاوخواو کې هم ځای نیسي اود مفصل محیطي برخو کې هم کتل کېږي.

هر Synovial مفصل د دریو برخو څخه جوړشویدي. غضروفي قسمت سطح، هغه برخه چې د غضروف نه لرې یعنې د مفصل د شاوخوا برخه او د مفصل کپسول (Fig 11.41) .

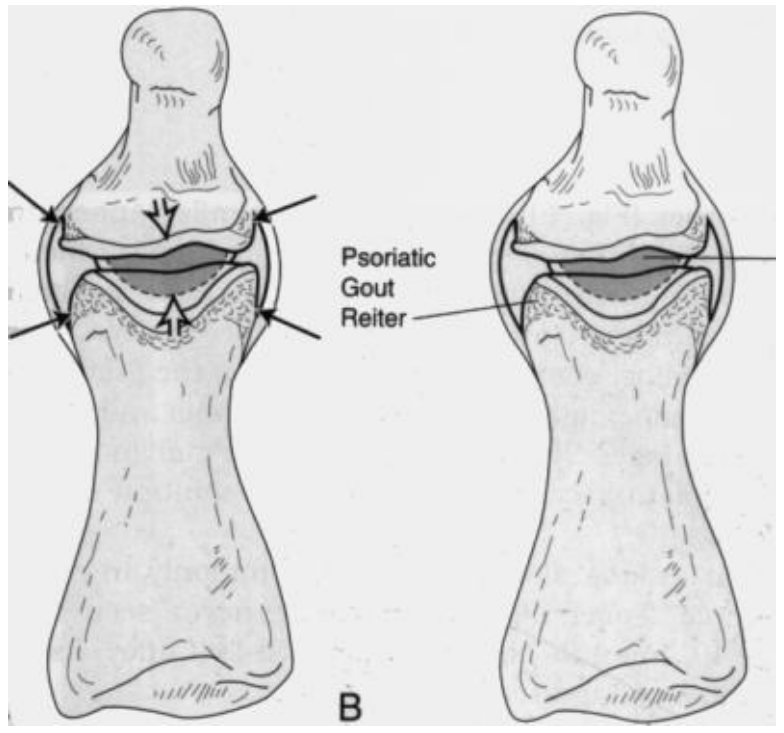


روماتوئید ارتراتیس او Osteoarthritis لومړنی پلا غضروفي برخه اخته کوي

(Fig11.42) نقرص، Psoriatic arthritis او Reiter arthropathy د مفصل د شاوخوا برخو کې ځای نېسې

. (Fig 11.43)

### د ناروغ عمر، جنس او نژاد یا (AGE, GENDER AND RACE OF THE PATIENT):

دهډوکو ناروغتیاوي د ناروغانو د عمر سره اړیکي لري. په یو کلن کوچني کې د عضد هډوکې په تنه کې د Ewing تومور خیال (Fig 11.44) کتل کېږي. دا افت د زړو خلکو د

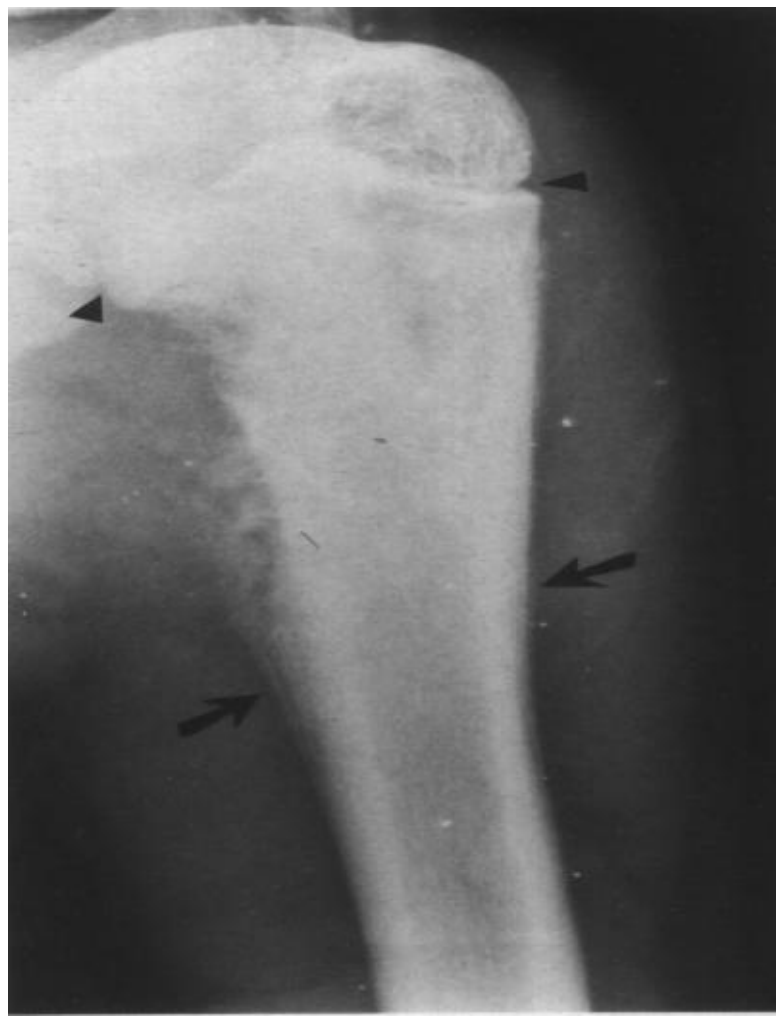

هډوکي د خبیثې لمفوما سره ورته والی لري (Retieulum cellsarcoma) . د دې امکان شته چې د هډوکې د خبیثې پېښې تشخیص د ناروغ د عمر له مخي وکړل شي د مثال په ډول که چېرې د ناروغ عمر د یو کلنۍ څخه کم وي نو زیاتره د Neuroblastoma خوا ته فکر کو چې پدې عمر کې د دې تومور پېښې ډېرې زیاتې وي.

په لومړۍ لس کلنۍ کې د Ewing د تومور واقعات زیات وي. که چېرې د ناروغ عمر د 10 _ 30 کلونو پورې وي نو د Osteosarcoma او Ewing تومور واقعات زیات په اوارو هډوکو کې منځ ته راځي. د 30 _ 40 کلنۍ

عمر کې د خبیثې Sarcoma واقعات او که عمر د 40 کلنۍ څخه زیات وي د متیاستاتیك کرسینوما ، Maltiple myeloma او Chondrosarcoma پېښې ډېرې لیدل کېږي. یو شمېر ناروغتیاوي په مختلفو عمرونو کې منځ ته راځي د مثال په ډول د Paget ناروغي هېڅکله په داسې ناروغ کې نه شو لیدلای چې عمر یې 40 کلونو څخه زیات وي Infantil corlical hyperostsis (caffy disase) هېڅکله په داسې ناروغ کې نه پیداکېږي چې عمر یې د یو کلنۍ څخه زیات وي.

زیاتې ناروغتیاوي د جنسي له نظره موجودي وي. د Page ناروغي زیاتره په نارینه وو کې پیداکېږي. روماتوئید ارتراتیس Fiberdysplasia او د حرقفي فخذي مفصل ولادي dysplasia زیاتره په ښځینه وو کې لېدل کېږي.

په ځینو ناروغیو کې نژادي مسًله اغیزمنه وي لکه sickle cell ناروغتیاوي (Africandeseent) ، Thalassemia (Maditerranean descent) او Gaucher ناروغتیاوي (Ashkenazi Jewish desceng) .

## د څنډې يا حاشيوي افت (MARGIN OF LESION) :

يوه sclerosis برخه د افت او نورمال هډوکي تر منځ په نري او د ليکي په څېر ځرګند ډول د کتنې وړ وي چې د هډوکي د نورمالې برخې او غير نورمالې سره جلا کوي (Fig 11.45) چې غير تجاوزي او سليمې وتيرې بانديې دلالت کوي، د بلې خوا

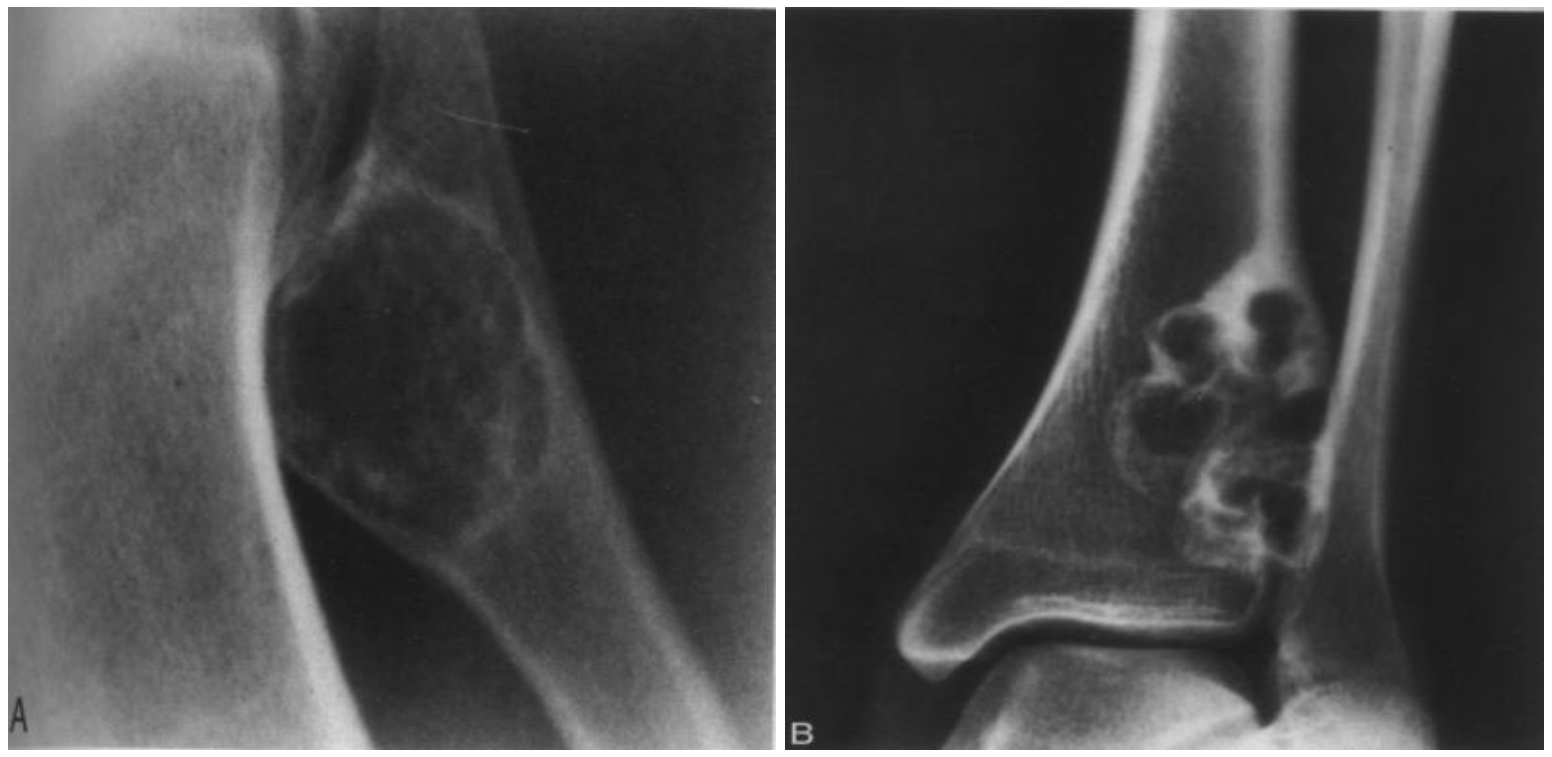

په پراخه او زياته اندازه ځای چې په واضح ډول د کتنې وړ نه وي او د نورمال او غير نورمالې برخو تر منځ موجود وي زياتره وخت په تجاوزي پېښې يا افت دلالت کوي (Fig 11.46). د دې افتونو تر منځ د توپير د ودې يا نشونما له مخې کېږي. که

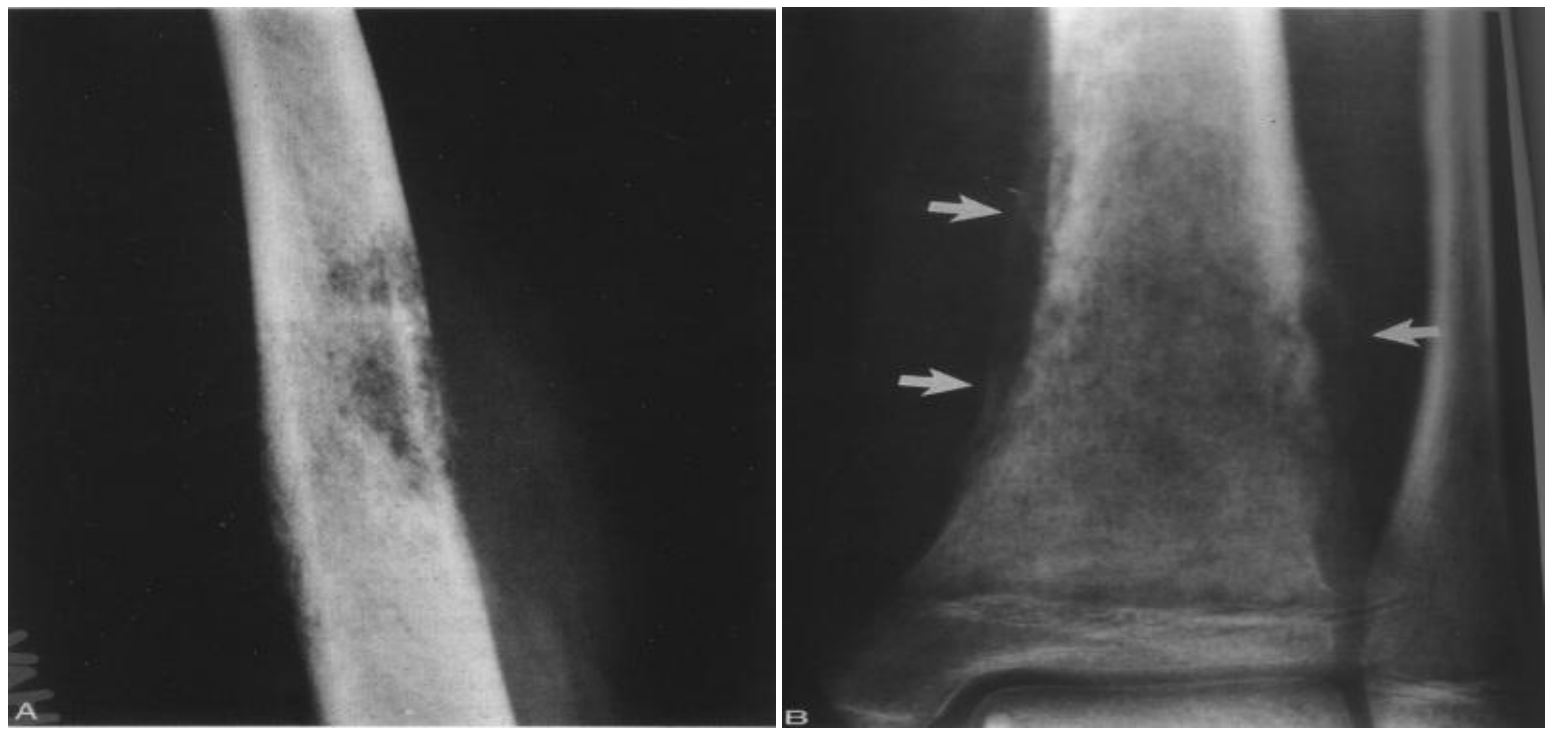

چېرې يې وده په ځنډني توګه وي نو زياتره وخت هډوکي Fibroxanthoma(see Fig 11.45) او يا دا چې د نري رنځ محراق خواته فکر کېدای شي چې په بطي ډول پرمختګ کوي او که چېرې تجاوزي وتر يا په چټکۍ سره وده وکړي نو د خبيث تومور يا Osteomelitis خواته فکر کېدای شي. هډوکي په واضح ډول د کتنې وړ نه وي. سکلروتيک څنډې د پېړ او مغشوش يا جدار شته والی په التهابي وتيرې لکه Osteomgelitis او يا نرى رنځ دلالت کوي.

## د افت منظره یا (SHAP OF LESION) :

د مرضي پېښې منظره د ودې د چټکتیا لپاره لارښونه کوي. د هغه مرضي پېښې چې اړدوالی ې د پلنوالی څخه زیات وي او د هډوکې په تنه کې ځای ولري زیاتره د غیر تجاوزي سلیمې پېښې خوا ته فکر کېږي په داسې حالت کې افت پرمختګ او وده کوي لاکن وده یې د هډوکي د نشونما څخه چټکه یا سریع نه وي، د بلې خوا په هغه صورت کې چې مرضې وتېره د هډوکې څخه پراخه وي او هډوکې یې څېرې کړي وي او رخوه اقسامو ته یې تجاوز کړي وي دا په تجاوزي ډول (Fig 11.47) دلالت کوي MR ډېره غوره او ښه

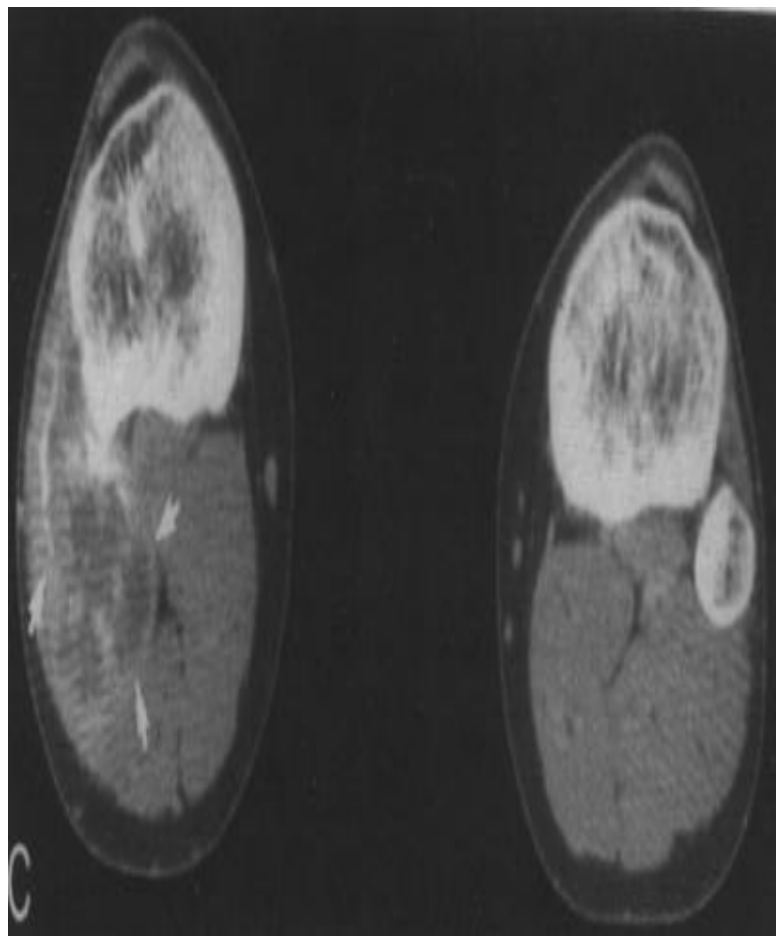


ازموینه ده او د هغو افتونو په هکله غوره تشخیص ټاکې چې د هډوکي څخه بهر غځېدلي وي.

## د بند د برخې اخته کېدل او یا د هغې څخه تېرېدل

## :(JOINT SPACE INVOLVED OR CROSSE)

که چېرې مرضي وتیره بند اخته کړي او یا ورڅخه تېر شي نو دا زیاتره التهابي منشا لري. په عمومې توګه دا سلیمې پېښې دي چې خبیثو واقعاتو خواته فکر نه کوو (Fig 11.48) . انتان کولای شي چې د مفصلي

برخې څخه تېر شي لاکن تومور دا کار نشي کولای. تومورونه د هډوکو نهایت غوره کوي لکه Chondroblastoma او Giant cell تومور (Fig

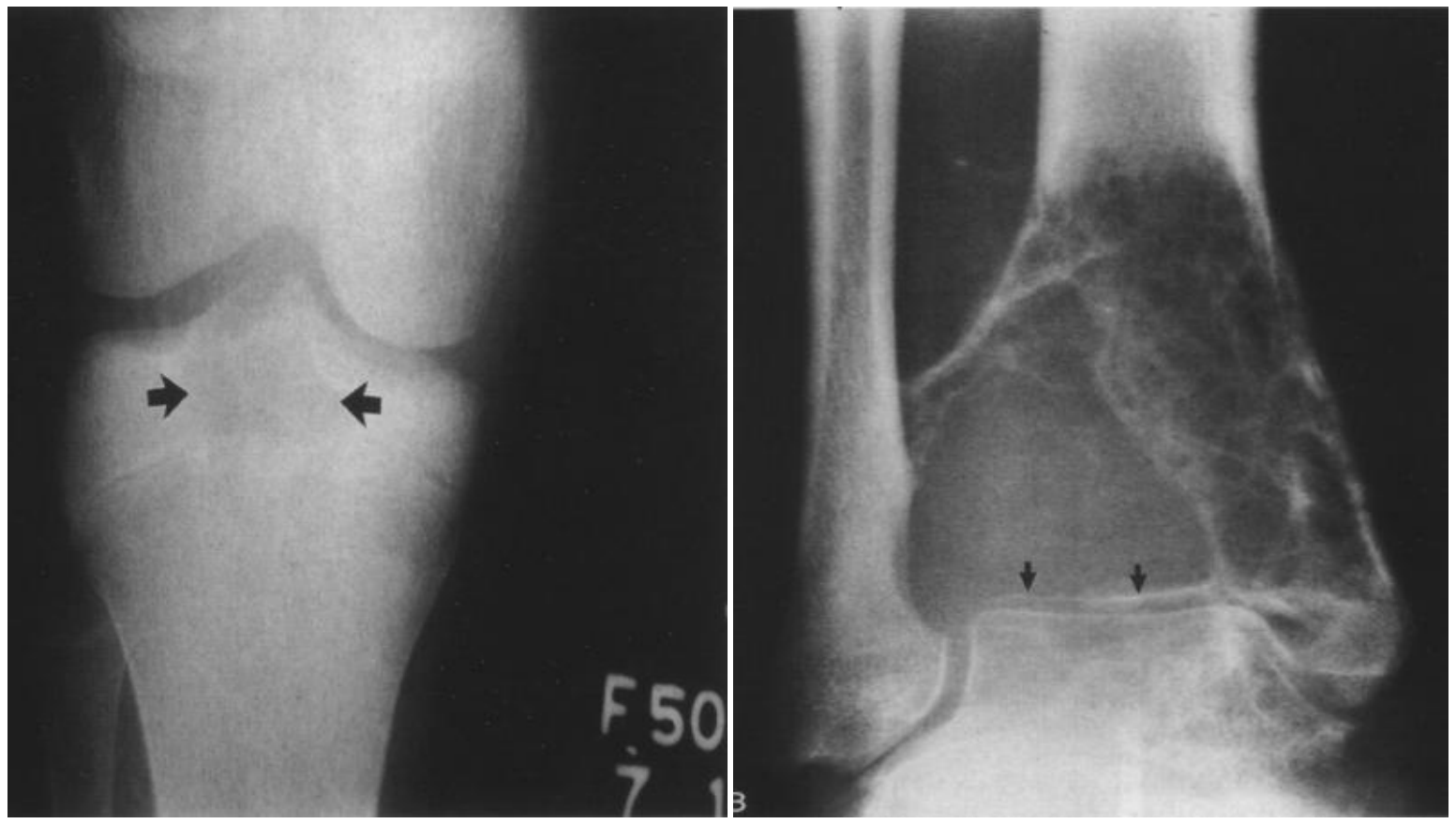

(11.49 ، دوی کولای شي چې مفصل ته ورسېږي. لاکن تېرېدای ترې نه شي. زیاتره خبیث تومورونه په غضروفي برخه کې ځای نیسي یعنې دا چې

د growth plate برخو کې دي (Fig 11.50) . افت د مفصل په دواړو خواو

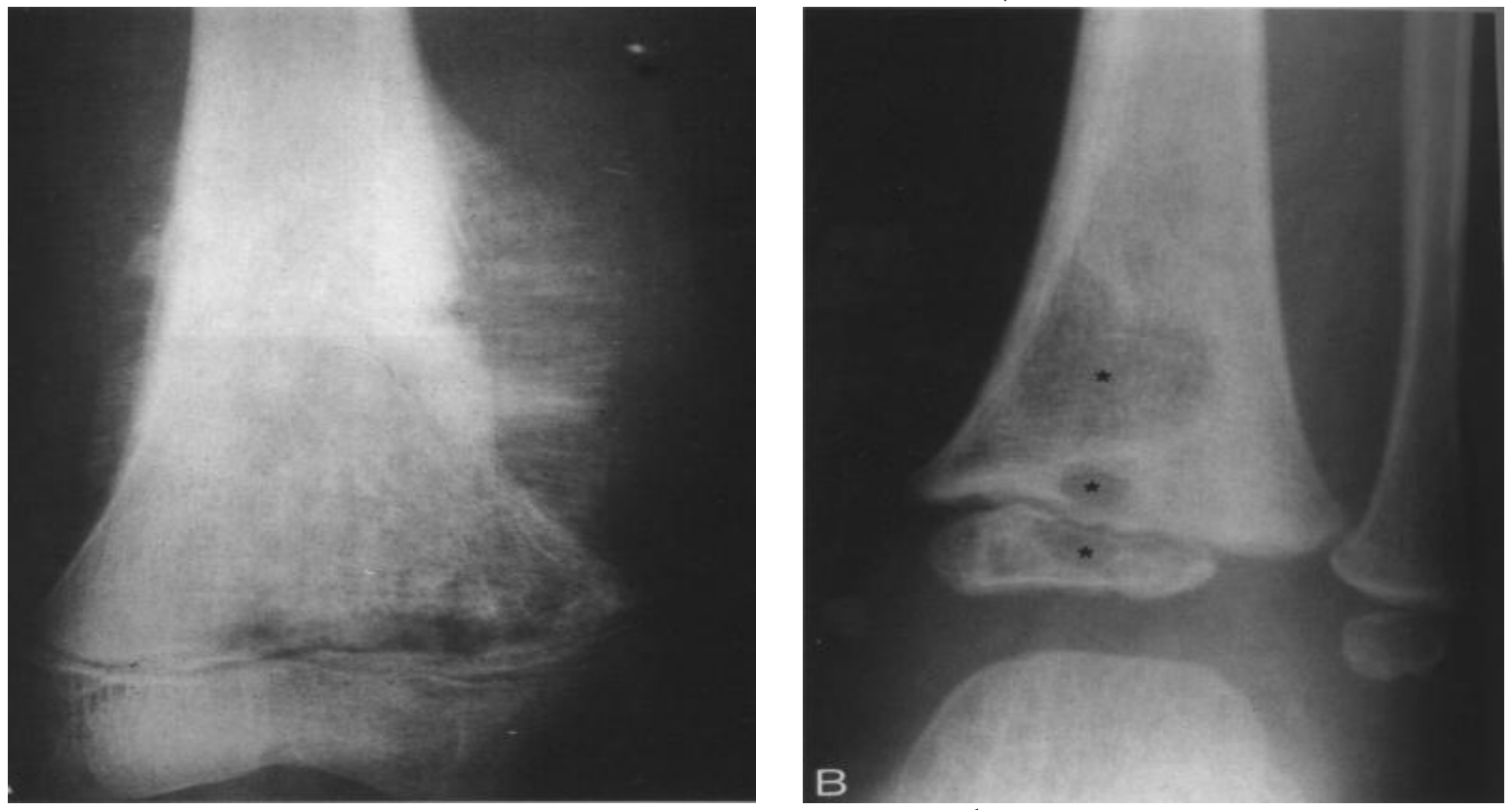

کې ځای نیسې او د کورتیکل برخې اخته کوي او په پوره توګه د هډوکې مرضي وتیره څرګندوي او په کمه اندازه مفصلي برخه کې وي.

## د هډوکي عکس العمل یا (Bony REACTION) :

عضمي عکس العمل د پیریپوست د عکس العمل څخه عبارت دي چې sclerosis او شمعي په څېر ښکاره کېږي. د پېریپست عکس العمل په څلورو مختلفو ډولو دي چې عبارت دي له: جامد ، پافي پاڼې یا د پیاز په څېر کاغذي بڼه، د کوچني سیخ په څېر ("د لمر د سوختګۍ په ډول" یا د ویښتانو نهایات)، او یا د Codman triangle یا مثلث په ډول څخه.

جامد شکل (غیر قطع شوي، راټول یا موجي) د پیریپوست عکس العمل د 2mm څخه چې زیات وي نو په سلیمه پېښه دلالت کوي. دا زیاتره په اوستیو میالاتیس کې پیداکېږي (Fig 11.51) او همدارنګه د کسر د

روغېدو په مرحله کې هم کتل کېدای شي.
پانې پانې یا د پیاز په څېر کاغذي ډول د پیریپوست عکس العمل په هغه پېښو کې پېداکېږي چې په هډوکې کې په پرله پسې توګه یا تکراري توګه زخمونه منځ ته راشي.
دا نښه د Ewing تومور یا د هډوکي د Reticulum cell کرستینوما لپاره Pathognomonic ده. دا ډول پېښه هم د هډوکي په تکراري زخمونو کې په هغه کوچنیانو کې منځ ته راځي چې بدخویه وي (abuse) . د پیریپوست د پانې په څېر عکس العمل کې باید د هغې پېړوالی ته پاملرنه وشي. په Ewing تومور کې د پیریپوست عکس العمل نری، غیر منظم او ګډوډ یا غیر تشکیل شوي بڼه کې موجود وي (Fig 11.52) . د سلمي پېښې لکه

اوستیو میالاتیس یا تکراري ترضیضات په (بدخویه هلکانو) په (Fig 11.35) کې ښودی شو چې عکس العمل پېړه او موجي بڼه لري. د کوچنیو سیخونو، د لمر د سوختګۍ یا د ویښتانو د نهایاتو په څېر د پیریپوست عکس العمل زیاتره وخت د هډوکو په خبیثو پېښو کې پیداکېږي (Fig 11.45) چې زیاتره واقعات په یې په osteosarcoma کې لیدل کېدای شي.
کله کله د پیریوست دا ډول عکس العمل په Metastatic squamous cell تومورونو کې هم منځ ته راځي،

د Codmam مثلث په څېر بدلون د periostum د لوړوالی سبب ګرځي (see

. Fig 11.52 Aand 11.54B) په پخوانيو وختونو کې دا بدلون د تومور لپاره وصفي نښه ګڼل کېده. سره لدې چې دا په سليمو واقعاتو کې هم منځ ته راځي چې عبارت دي د پيريیوست لاندې هيمورژ د هر سبب څخه وي، په Scurvy او بد اخلاقو هلکانو کې، sclerosis د هډوکي په هغه برخه کې موجود وي چې په ناروغۍ اخته وي اوپه عمومي توګه په سليمه پېښه دلالت کوي (Fig 11.55) . د شمعي په څېر بدلون چې په هډوکې کې

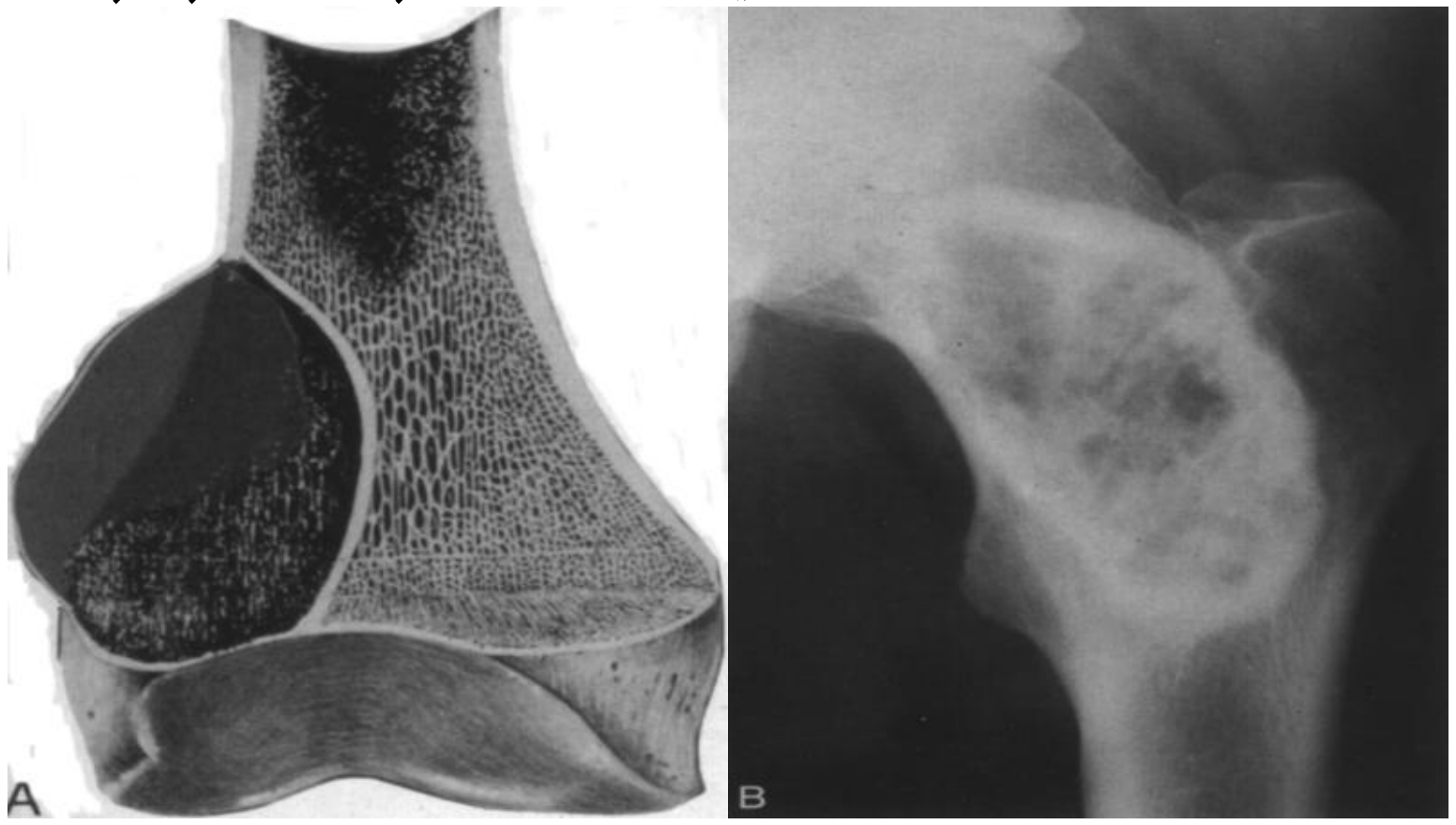

څرګند شي پدې دلالت کوي چې دوباره جوړښت يا تعميري وتيره صورت مومي او د دې تعميري وتيري ته Goutic (د معمارۍ يوه طريقه ده چې په د دولسمي څخه تر شپاړسمي پيړۍ پورې په باختر کې رواج درلود) معماري طريقه هم وايي. دا پېښه زياتره وخت د هډوکو د مفصلونو په استحالوي ناروغتياو کې چې osteophye منځ ته راځي ليدل کېږي

(Fig 11.56) او هم کېدای شي چې د مفصلونو په التهابي پېښنو کې

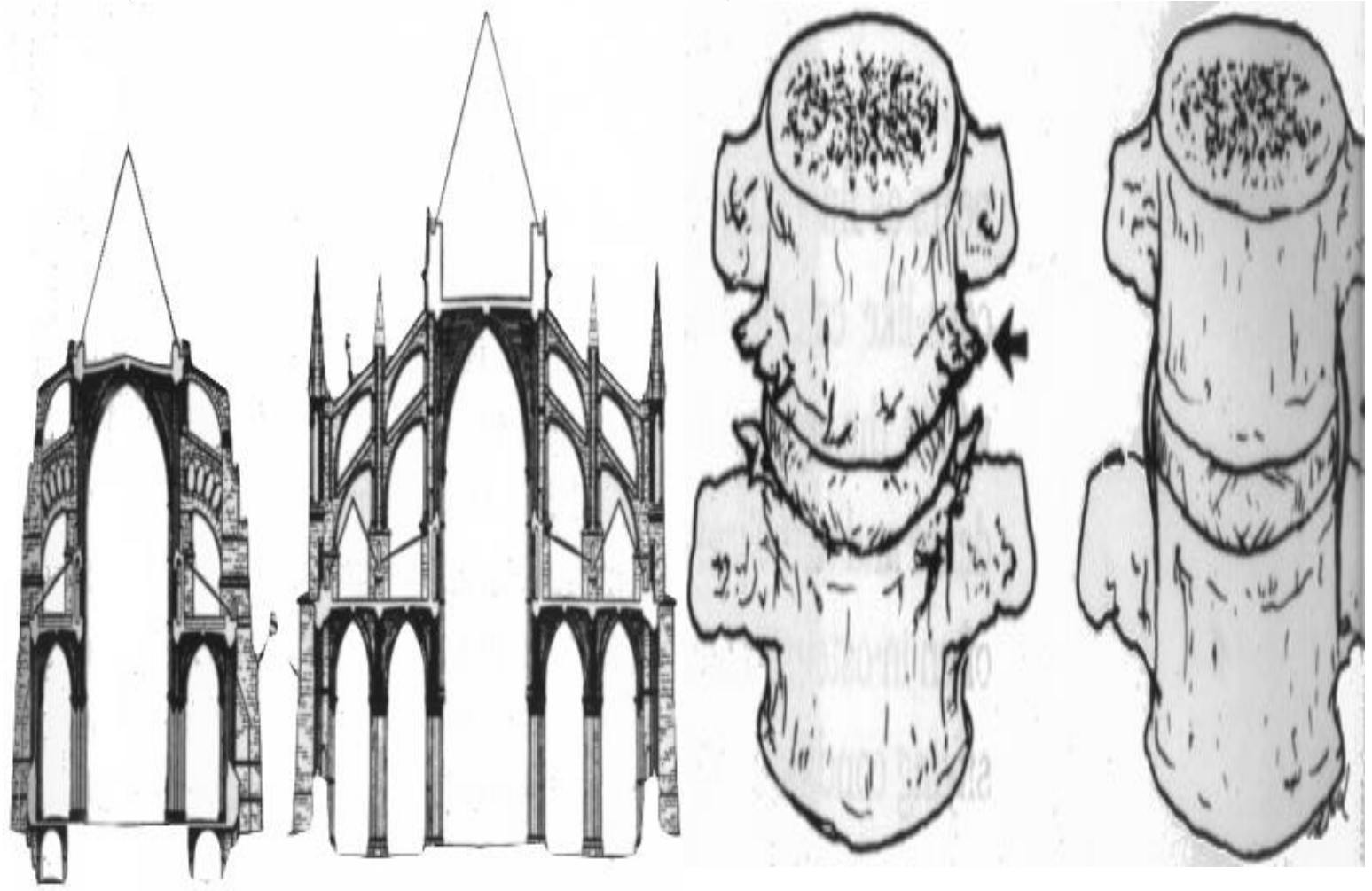

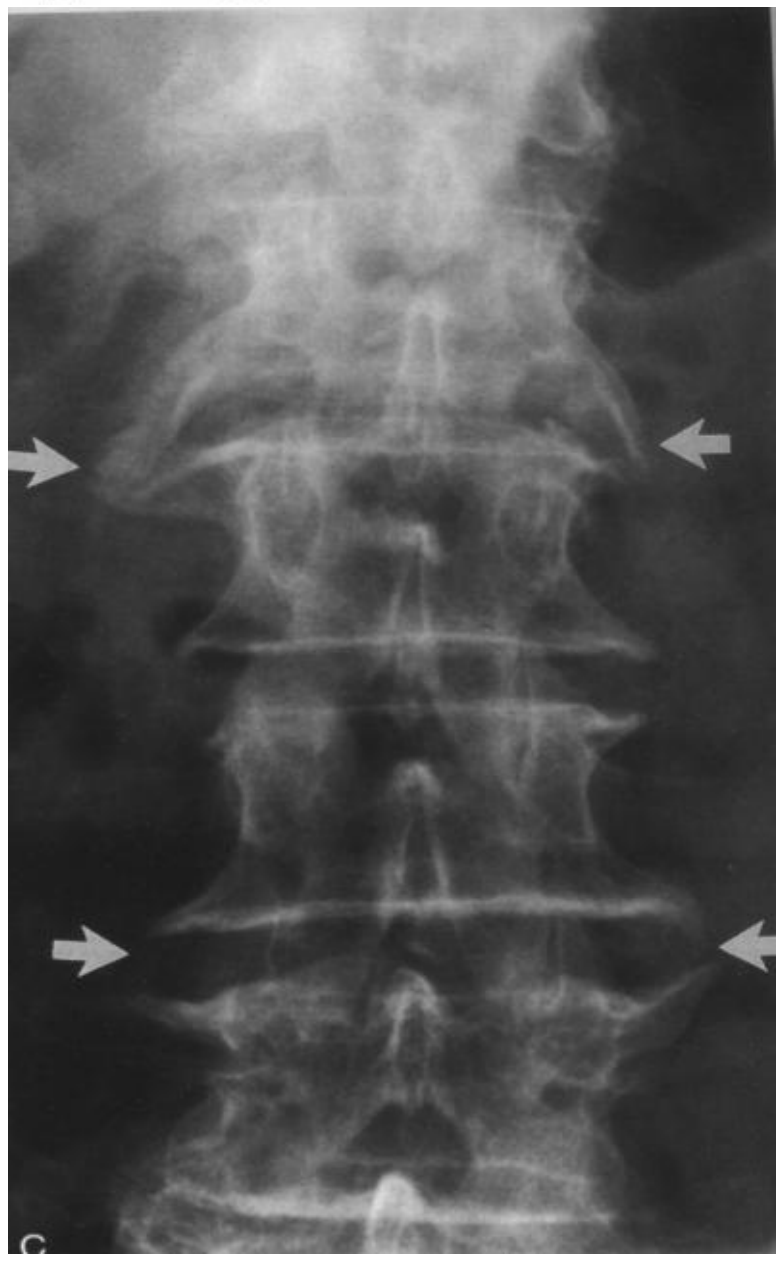

syndesmophytes سره وکتل شي.

## د متريكس جوړښت يا (MATRAICX PRODUCTION) :

متريكس د هغه موادو د جوړښت څخه عبارت دي چې د ځو توموري پېښو له سببه پيداکېږي. کېداى شي Osteoid, Chondrod (cortilaginoess) (هډوکي) او يا په مخلوط ډول وي. کاندروئيد متريکس په نري نازکه، نقطه يې شکل کلسفيکشن، حلقه يې د c او يا O په ډول او يا په متعدد ډول د بوي داره ذراتو يا Pop-carn په څېر کلسفيکشنونه څرګند کړي. ځيني وخت په رخوه اقسامو کې غټه توموري کتله ښکاره کېږي (Fig 11.57 . Osteoid مترکس په کثيف ډول وي او خيال يې د هډوکي سره

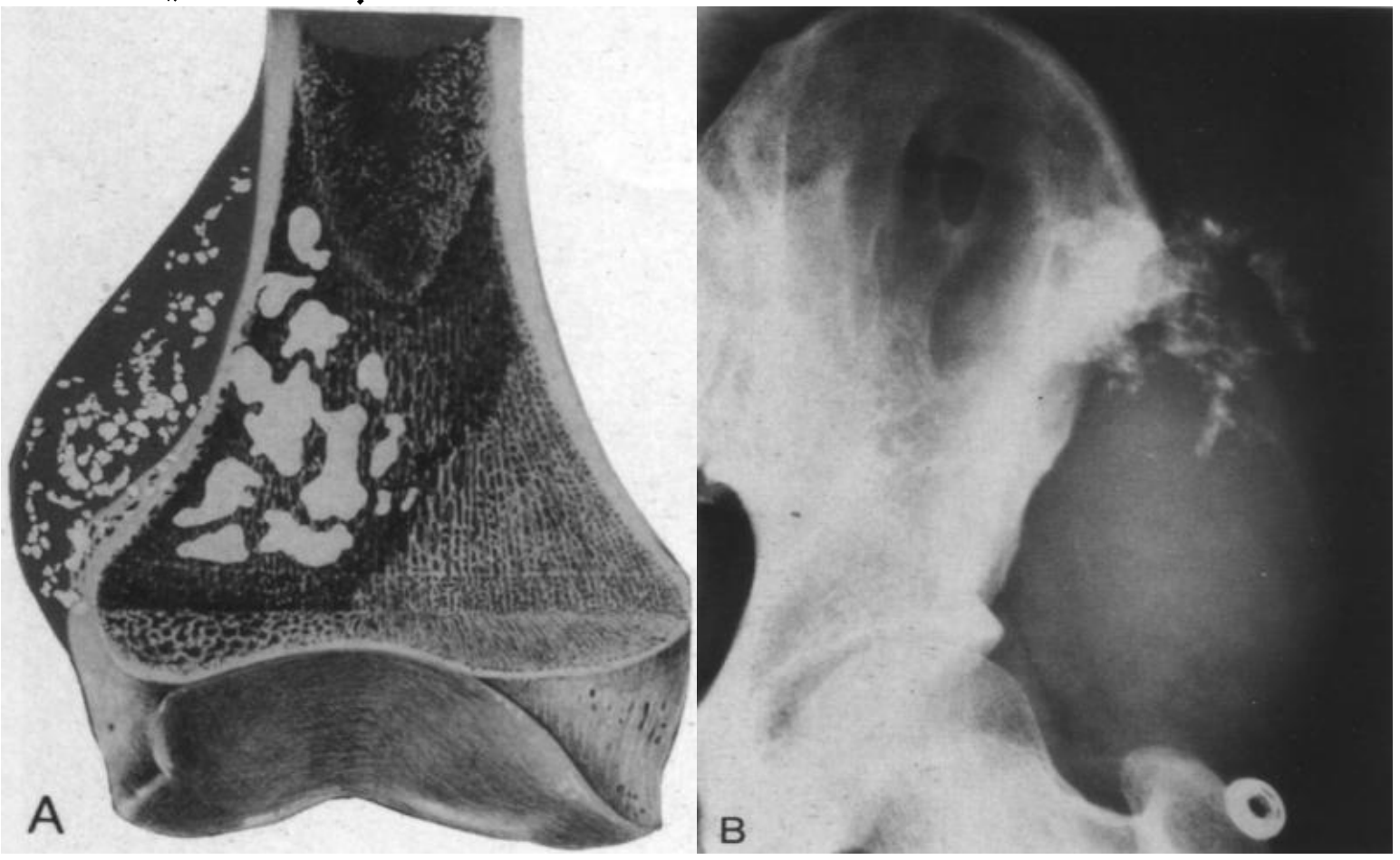


ورته والى لري او زياتره وخت په Osteosarcoma کې پيداکېږي، (Fig 11.58) .

لاکن کېداى شي چې په سليمه توګه هم منځ ته راشي لکه د هډوکي د جوړښت، myositis ossificans

(Fig 11.59) ، په هغه برخو کې چې په رخوه اقسامو کې د هیمورژ او زخم

له کبله تعظمي حالت پیدا شي. د تومور متریکس د میوزیت د تعظمي حالت سره توپیر کولای شي

(Fig 11.60) . دا د یوه قانون په

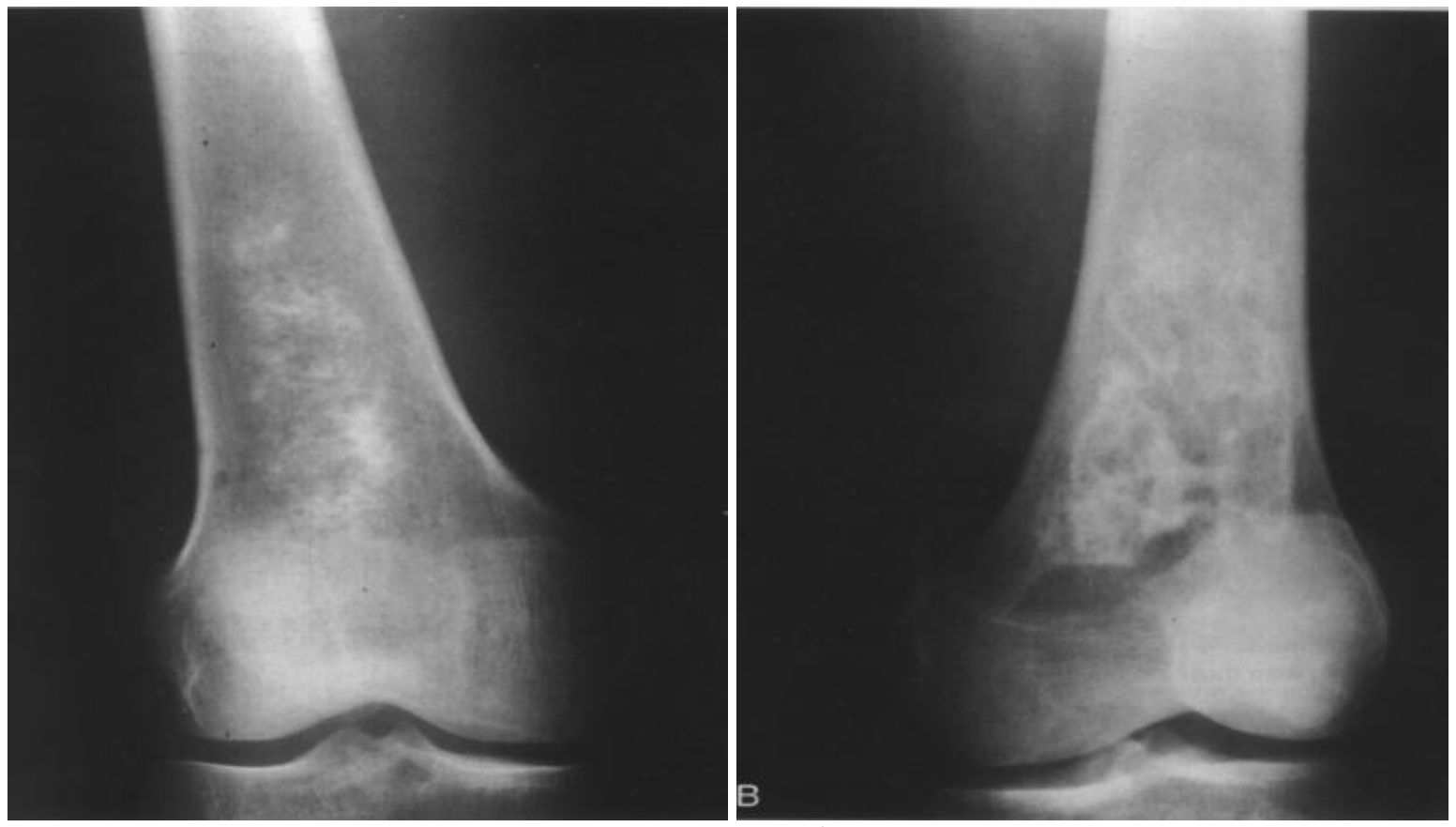

توګه قبوله شویده چې توور متریکس کلسفاید شوي وتیره د افت په مرکزي برخه کې غلیظه وي ( 11.60A تصویر وګورئ) لاکن د نورو پېښو لکه (myosist-ossificant or boninfaret) په محیطي برخو کې کلسفیکشن څرګندوي.

. (see Fig 11.60B)

## په رخوه اقساامو کې بدلونه یا (SOFT.TISSUE CHANGES):

د رخوه اقسامو د څېړنې په واسطه کولای شو چې د رحم مرضي وتېره او د هډوکو وصفي ناروغیو په اړوند مهمه او غوره لارښونه تر لاسه کړو. د مثال په توګه که چېرې په عضلاتو کې په خپاره ډول ضعیفوالی موجود وي نو د Paralysis، د عضلاتو لومړنۍ ناروغتیاوي او یا پرمختللي خواري یا لاغري د خپري شوي کرسینوما او یا AIDS له کبله منځ ته راغلي وي. په عضلاتو کې پړسېدلي برخه په کتلوي وتیري (Fig 11.61) ، همیورژ، التهاب او یا ازیما دلالت کوي. د عضلي لیکو د نورمالي برخې څخه بیځایه کېدل د مجاوري برخې غیر نورماله پېښه ښکاره کوي. د مثال په ډول د لاس د بند د Pronator quadratus عضلي د شحمي لیکي بیځایه کېدل او یا له منځه تلل

(Fig 11.62)، معمولاً د لاس د بند په کسر دلالت کوي، د څنګلي د بند د

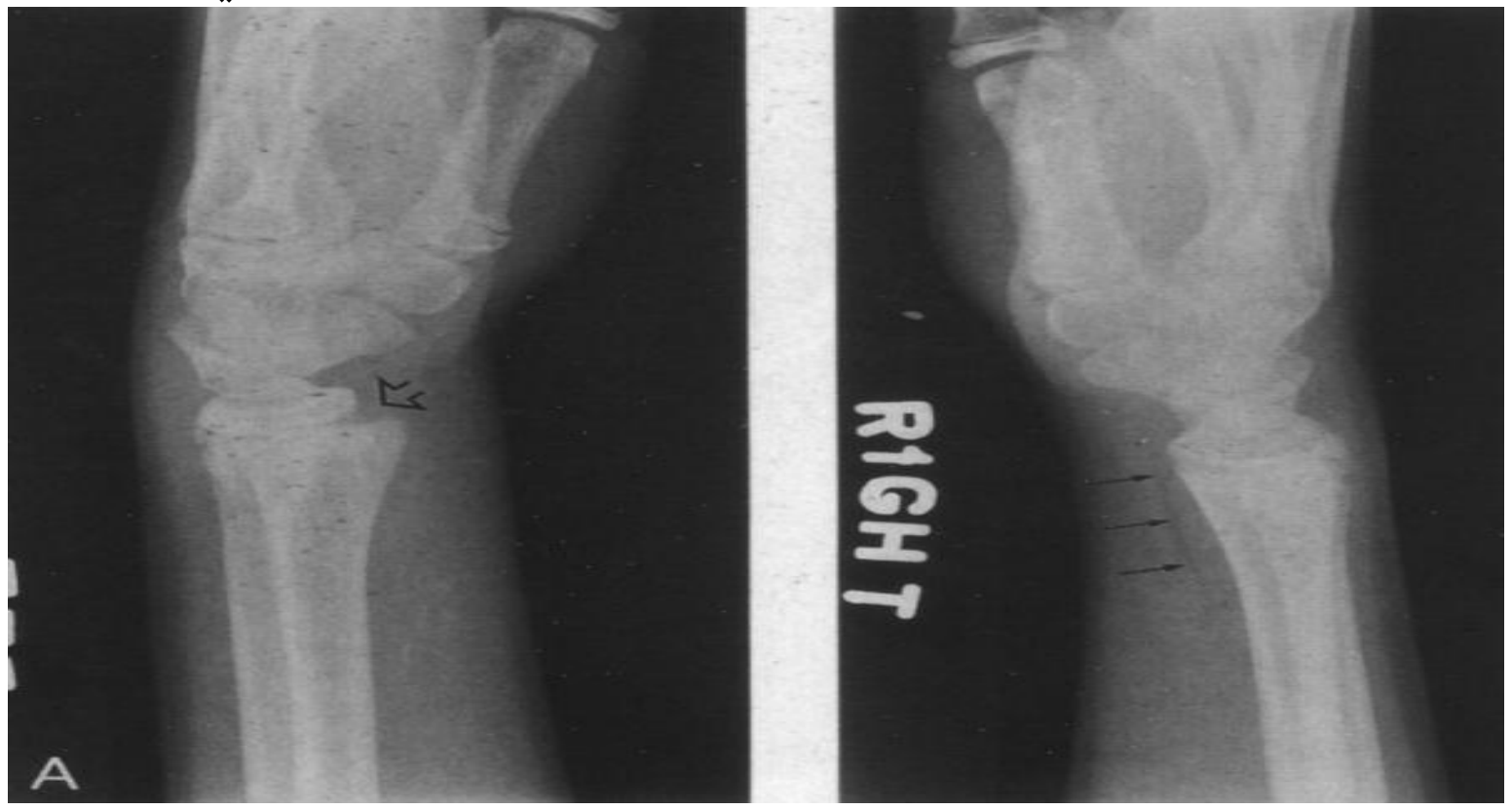


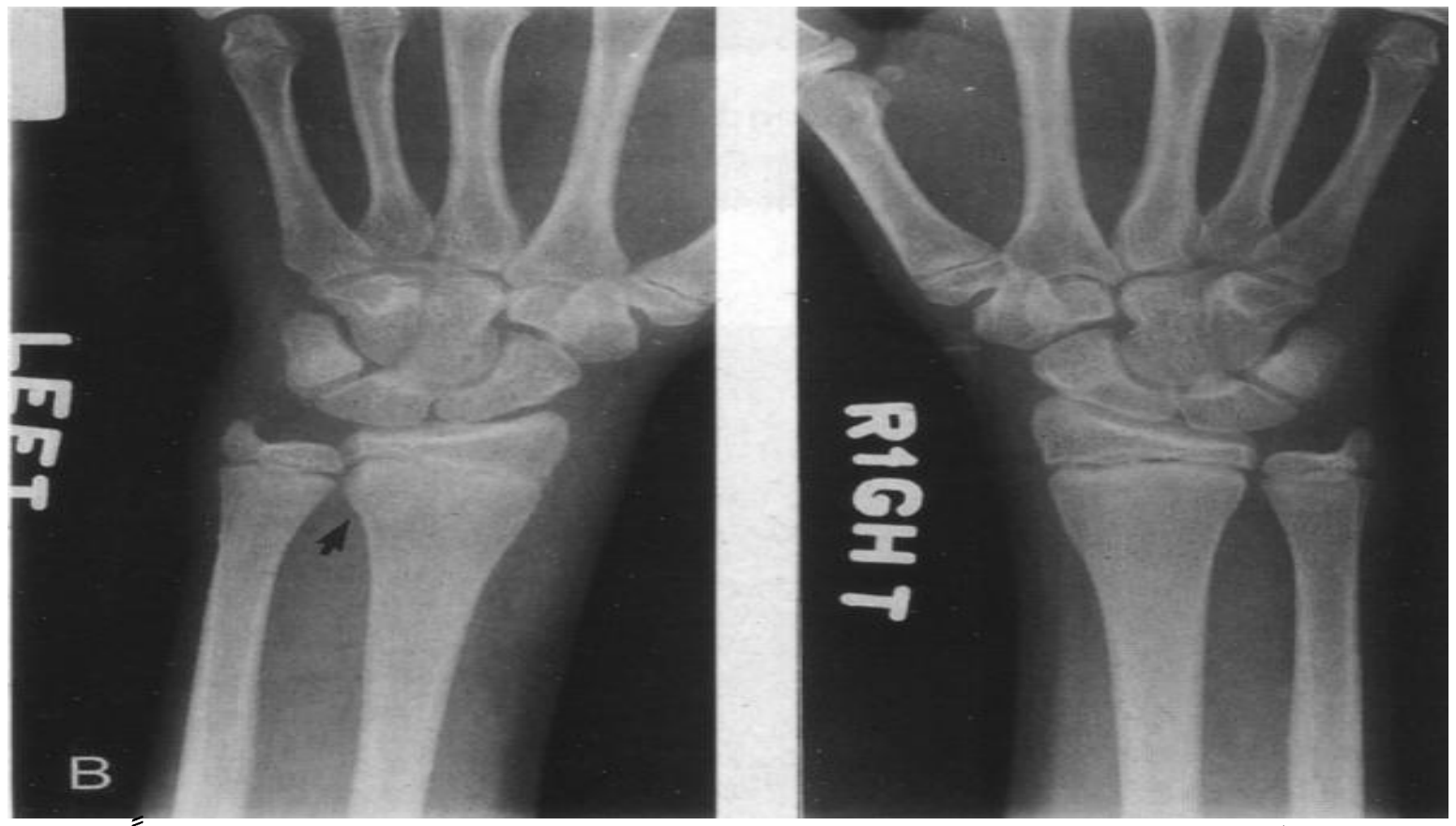


شحمي طبقي لوړوالی او یا بېځایه کېدل په مفصلي برخه کې معمولاً د
ترضیض له کبله پیدا کېږي (Fig 11.63) . خو ځینو وختونو کې په التهابي

پښتو کې هم منځ ته راځي لکه روماتوئيدارتراتيس. د شحمي برخې سره د مايع د سطحې شته والی (Lipohemarthraus) د زنګانه په افقي ډول راديوګرافي کې د مفصل د برخې سره په کسر دلالت کوي (Fig 11.64) .شحمي هيمورژيك وتيره په مفصل کې زياتره وخت په کسري

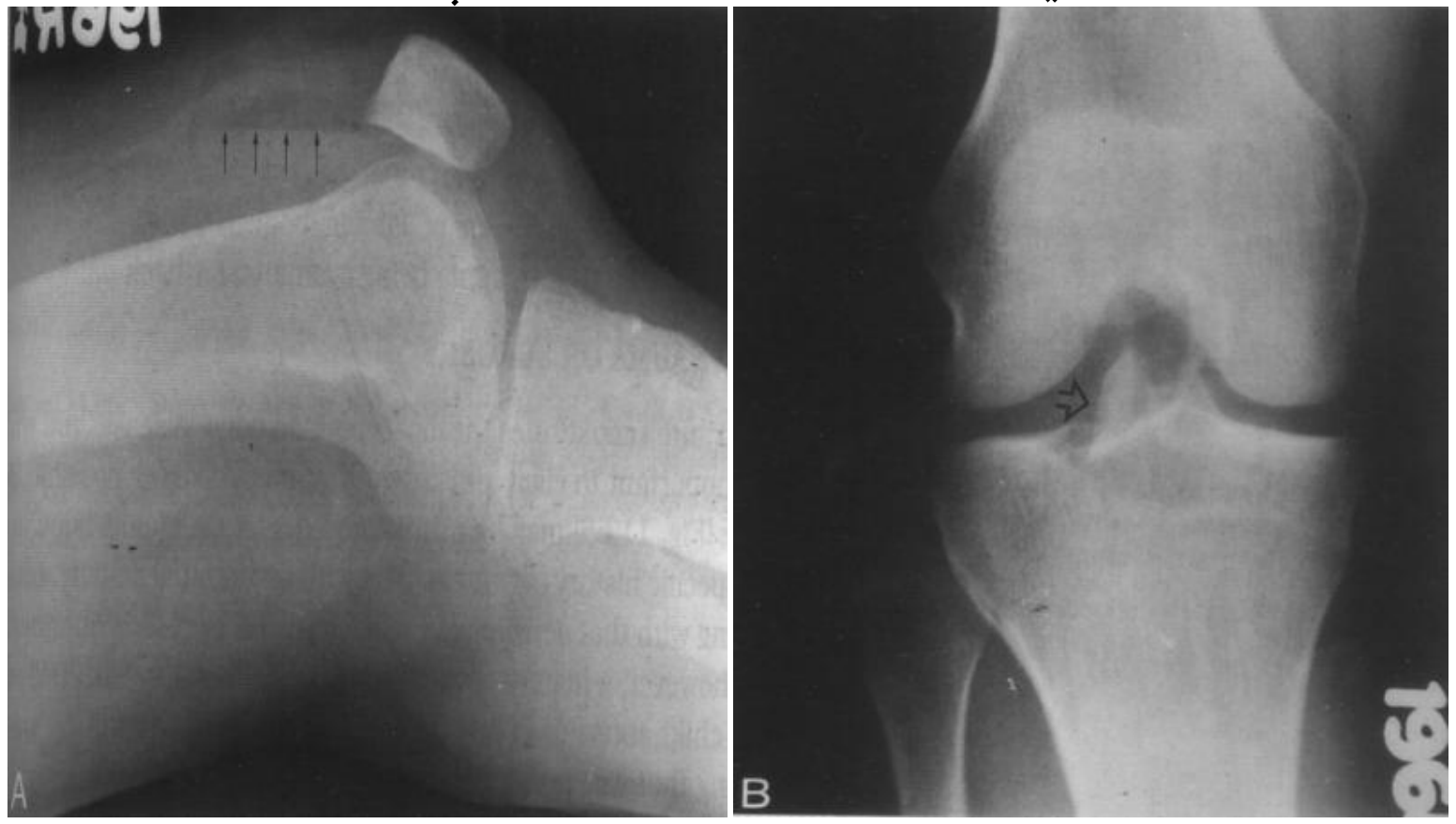


پښتو کې د CT ازموينو په واسطه تشخيص کېدلای شي (Fig 11.65) .

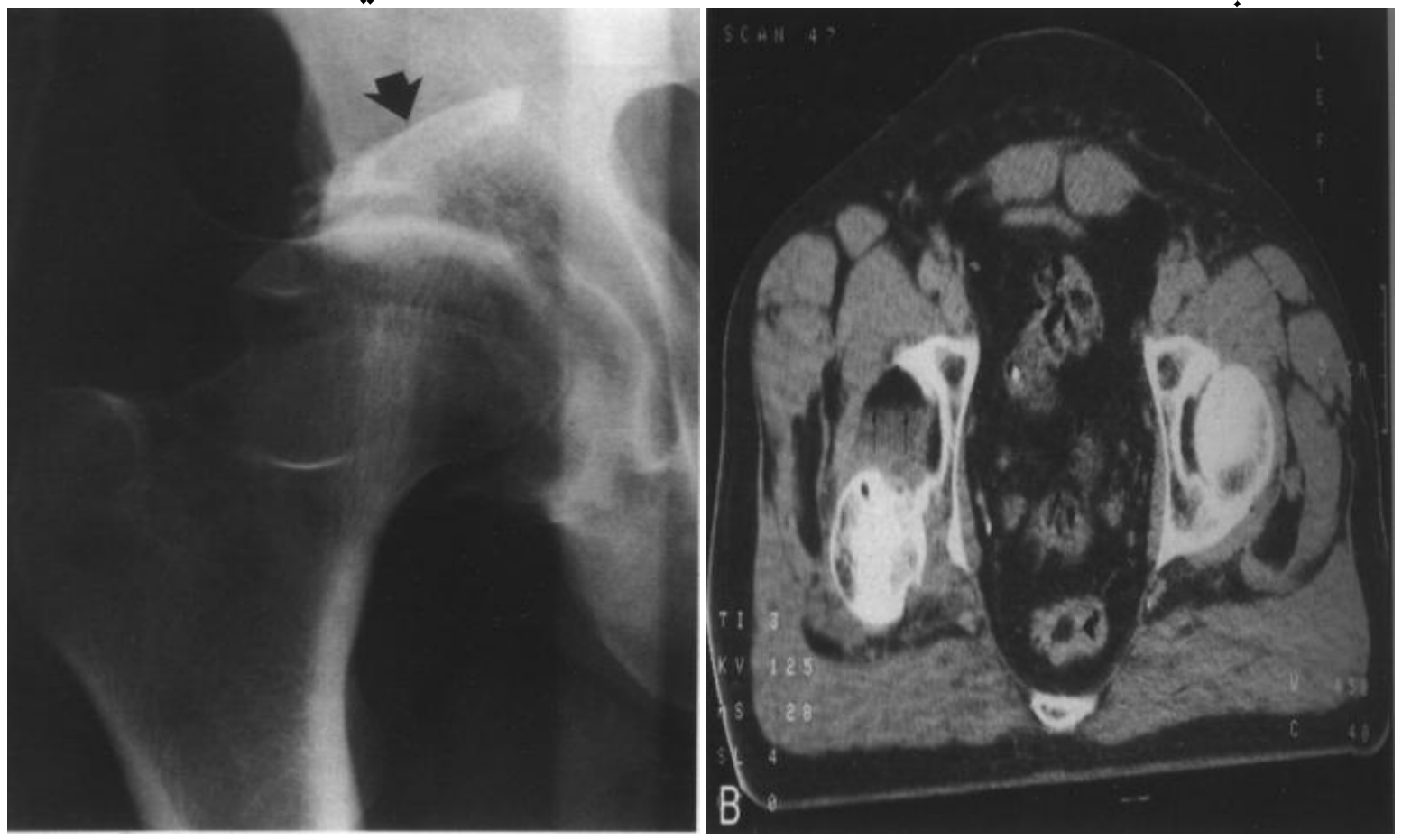

د کلسفيکشن شته والی په رخوه اقسامو کې د ځنډني ترضيض او د منضم نسج د بې نظميو څخه منځ ته راځي، کله کله پخواني پرازيتيك ناروغتياوي د رخوه اقسامو په کلسفيکشن دلالت کوي.

## د ترضیض او یا جراحي تاریخچه یا

: (TRAUMA OR SURGERY OF HISTORY)

ترضیض زیاتره وخت د هډوکوپه برخو کې منځ ته راځي او دا مهمه ده چې تاریخچه یې واخیستل شي دا ځکه چې د فشاري کسر سبب کېدای شي (Fig 11.66) او که چېرې غوره تاریخچه نه وي اخیستل شوي نو کېدای

شي چې د توموري پېښې سره غلطي منځ ته راوړي.

کله کله د ترضیض پېښوانۍ پېښې په بې عقله او بد اخلاقه کوچنیانو کې ترلاسه کېدای نه شي او نه یې د کسرونو په اړوند په تاریخچه پوهېدای شو.

په لنډه توګه دا باید ووایو چې دا ډېره مهمه ده چې په ناروغ کې جراحي عملیه خاصتاً په هډوکي او یا بند کې اجرا شویده. او هم د جراحي عملیې روغ شوی حالت چې د هډوکي د graft لپاره ورکړل شوي (Fig 11..67) وپېژنو و دا ډېره مهمه ده چې

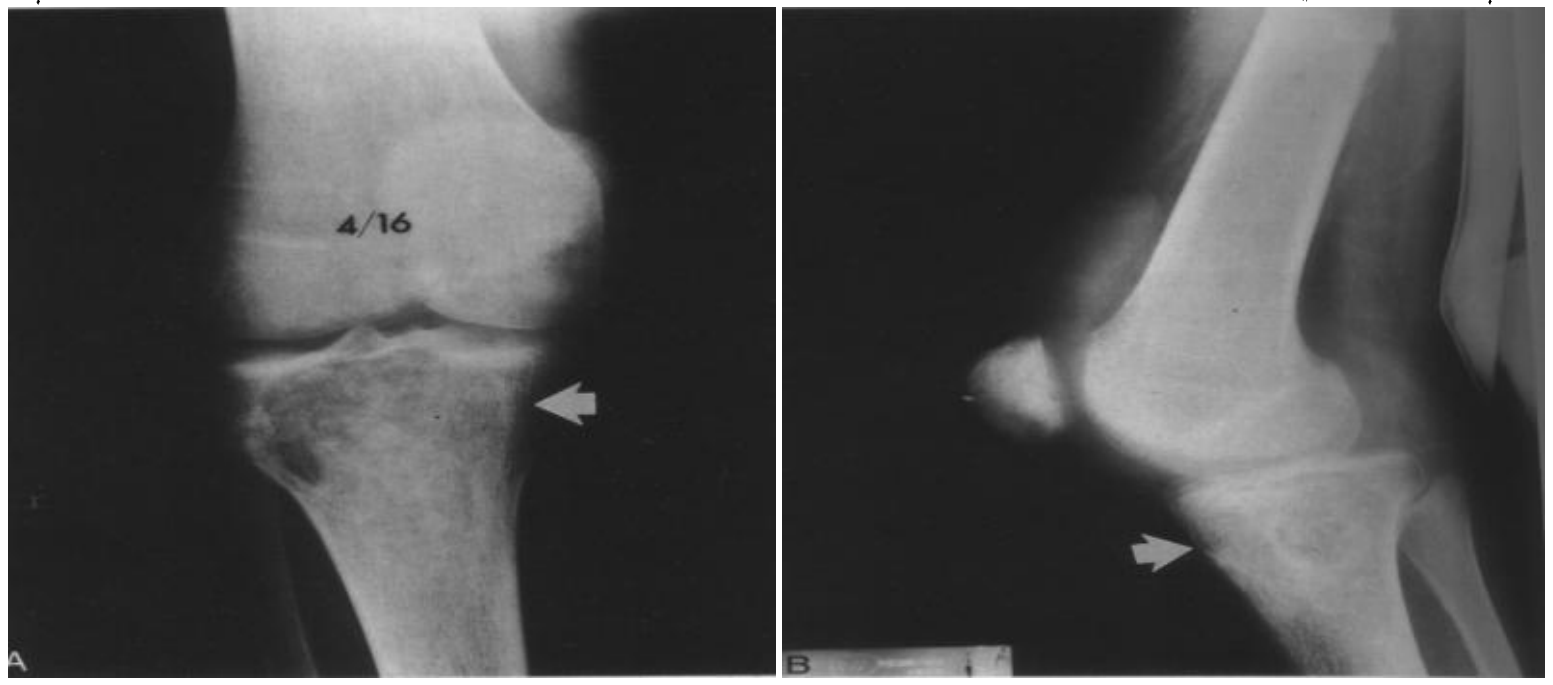


د هر پېښوانۍ جراحي عملیات په هکله معلومات ترلاسه کړو.

# اضافي کتني یا
# (ADDITIONAL OBSERVATIONS)

## د هډوکو اناتومي او تصنیف بندي:

په هډوکو کې سوی اشکال په عمومي توګه په ولادي غیر نومالو پېښو دلالت کوي (Fig 11.68) . همدارنګه کېدای شي چې د هغې ترضیض څخه

هم منځ ته راشي چې په نیمګړي ډول تداوي شوي وي (Fig 11.69) . په

بندونو کې دوه ډوله کوږوالی یا د تصنیف بندي سوي اشکال پیداکېږي چې عبارت د خوئیدلو یا Sublixations او خلعو یا Dislucations څخه دي. خوئیدل په قسمي توګه د مفصلي برخې ترمنځ د بیځایه کېدو څخه عبارت دي او خلع عبارت د مفصلي برخې د پوره بیځایه کېدو ته وایې دا وتېرې په

11.70 شکل کې د اوږي، فخذي حرقفي او ګوتو په برخو کې ښودل

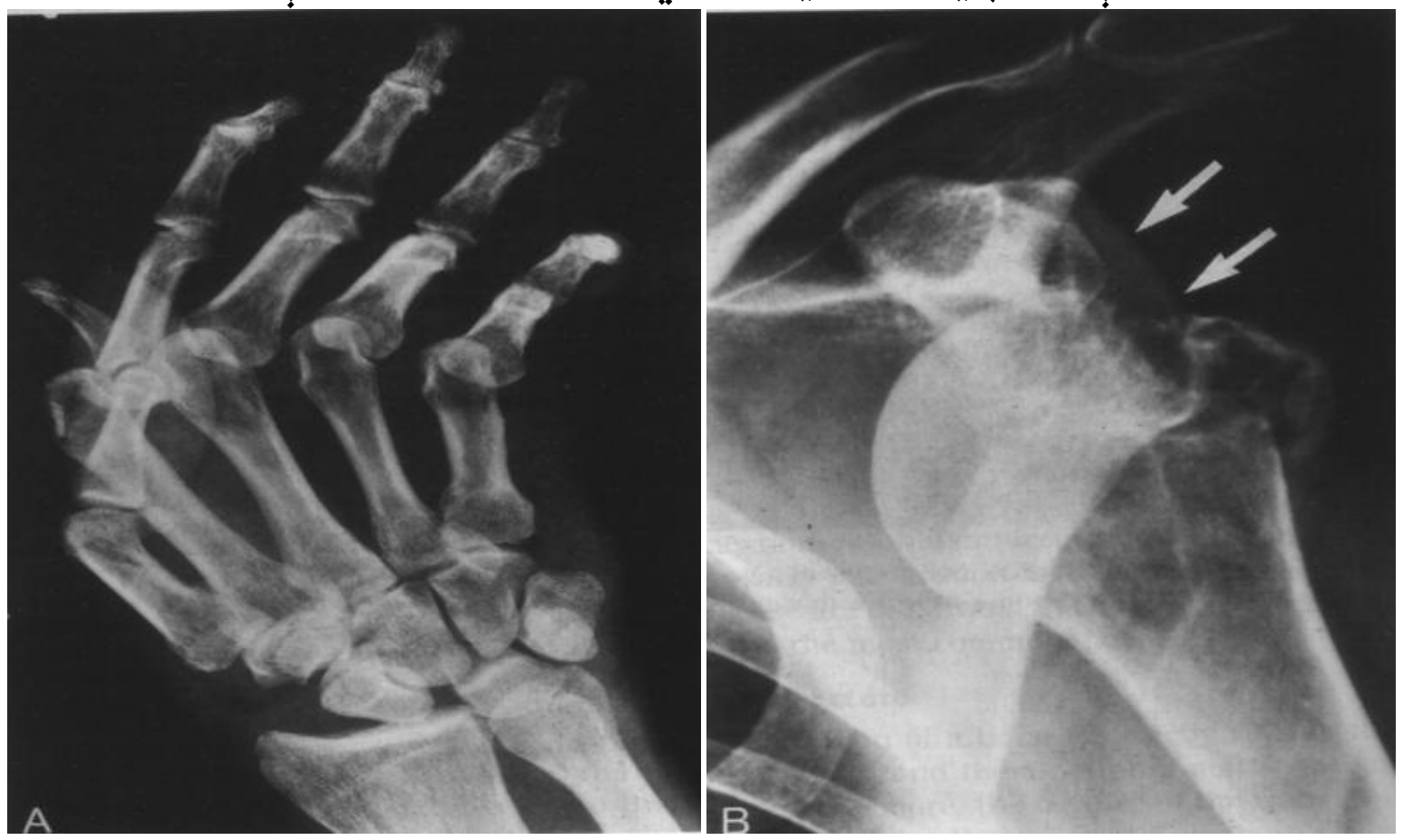

شويدي.

## د هډوکي منرالي بڼه او جوړښت یا

## : (MINERALIZATION AND TEXTURE BONY)

د هډوکو منرالي بڼه په بشپړه توګه د ناروغ د عمر سره، فزیولوژیك حالت او د هغه فعالیت پورې اړه لري چې هډوکي ورسره مخامخ دي. د دې ترڅنګ د Trabeculaes جوړښت ( نری، نفیس، څېرړه، تار تار) تاسوته د ناروغ د متابولیك وتیري په اړوند معلومات درکوي. دا ډېره مهمه ده چې د Osteopenia او Osteoporosis په اصطلاحاتو ځان پوه کړو.

Osteopenia د هغه حالت څخه عبارت دي چې په کمه اندازه د هډوکو منرالي بڼه له منځه تللي وي او د رادیوګرافي د پاڼې پر مخ ښکاره شي.

Osteoporosis د هغه اصطلاح څخه عبارت دي چې په وصفي توګه پتالوژیك وتیره د هډوکې په موادو کې منځ ته راغلی وي او د هډوکي په موادو کې پوره کمښت پیدا شوي وي. دا د هډوکي د کثافت، بیوپسي او یا د منرالونو د اندازې څخه ټاکلای شو.

اوستیوپوروزس زیاتره وخت په زړو خلکو او هغه ښځو کې منځ ته راځي د menopause مودي ته رسېدلي وي. او په حاد شکل هغه وخت پیداکېږي چې د اطرافو حرکات محدود شي او یا دا چې حرکات اجرا نکړي. د منرالونو کم والی هم په یو شمېر ناروغتیاوکې منځ ته راځې چې د فعالیت کمښت په کې موجود وي لکه د پښتورګي Osteodystrophy ، روماتوئیدارتراتیس (fig 11.71) او scurvy کې د پښتورګو Osteodestrophy هغه مغلقه وتیره ده چې د څو میتابولیك بې نظمیو په نتیجه کې پیدا کېږي اوڅلور رادیوګرافیك تظاهرات لري.

اوستیوروزس، د هډوکې په Trabeculae کې څېړوالی، اوستیوملاشیا او Hyperparathyroidisa دا زیاتره

په هغه ناروغانو کې د کتنې وړ وي چې د پښتورګو په مزمنه عدم کفايه اخته وي. کېدای شي چې درادیوګرافي د پاڼې پر مخه یوه د دې نښو څخه او یا څلور واړه وکتل شي. په اوستيو ملاشیا کې اوستيوپوروزس، تارتار بڼه او Trabiculacs شکل په نامعلوم یا خړه توګه وي. د عضامو نهایات په بې مودي Immature (Fig 11.72) ډول وي. که په ځېر یا دقیق ډول د ملا

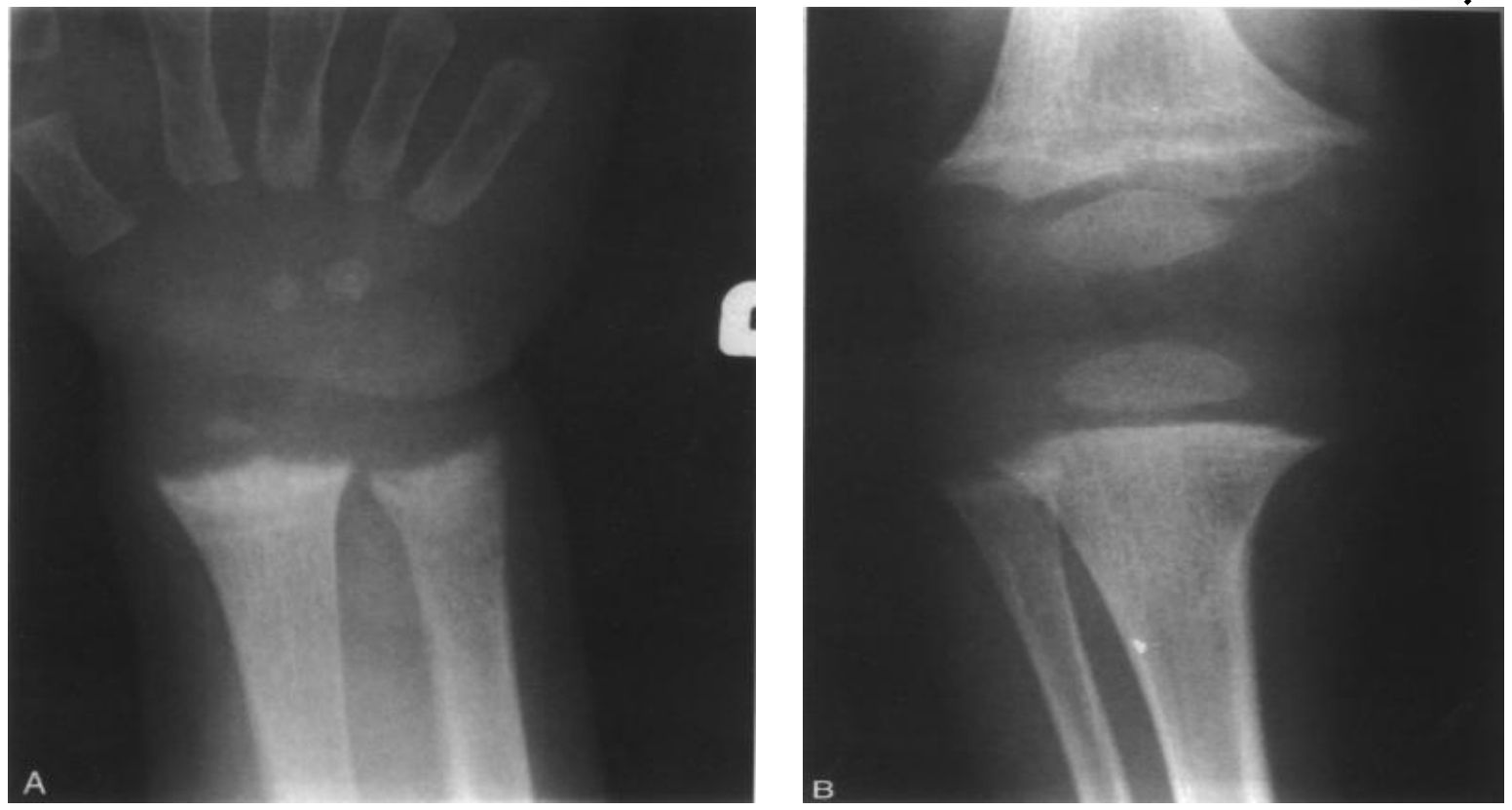

تېر ته پاملرنه وشي په افقي ډول د اوستيوپوروزس خیال Osteosclerosis سره یوځای په Disc کې لیدل کېږي چې دې ته " spine sersey rugger وايې (Fig 11.73). په

هایپرپراتایروئیدزیم کې اوستيوپوروزس او دوباره جذب د فلانجز په اخیرینو برخو کې منځ ته راځي. همدارنګه دوباره جذب د ترقو په اخیرینو برخو کې هم صورت مومي (see Fig 11.37B) .
په مخلوط ډول Ostopenia او د پاڼو په څېر Sclerosis په سر کې منځ ته راځي چې دې ته "Salt and pepper skull" وایي.
کله کله دا ډېره مشکله وي چې

اوستوپوزوزس د هډوکي د نفوذيه تخريب سره د راديوګرافي او يا CT په واسطه توپير وکړو، د دې توپيري مقصد لپاره د MRI څخه کار اخيستل کېږي. د اوستيوروزس له کبله چې په فقراتو کې کسرونه پيدا شوي وي. معمولاً په خپاره ډول کتل کېږي او (Fig 11.75) کې ليدل کېداى شي. په

ځينو پيښو کې د بشپړ تشخيص لپاره بيوپسي ته اړتيا پيداکېږي. هغه ناروغان چې په اوستيوروزس اخته وي (له هرسببه چې وي) د فشار په مقابل کې مقاومت نلري او په فشاري کسرونو اخته کېږي. دا ډول کسرونه د عضلاتو د نورمال فعاليت په نتيجه کې منځ ته راځي او په دوی کې د منرالونو نيمګړتيا موجوده وي. سست يا Fitique کسرونه د عضلاتو د شديد فشار له سببه په هغه هډوکو کې چې نورماله منرالي بڼه ولري هم پيداکېداى شي. دا پېښه زياتره وخت په هغه ښځو کې صورت مومي چې عمر يې زيات وي (Fig 11.76) . په وصفي توګه درد د حرکت سره ډېر زياتېږي او د استراحت په وخت کې له منځه ځي. کېداى

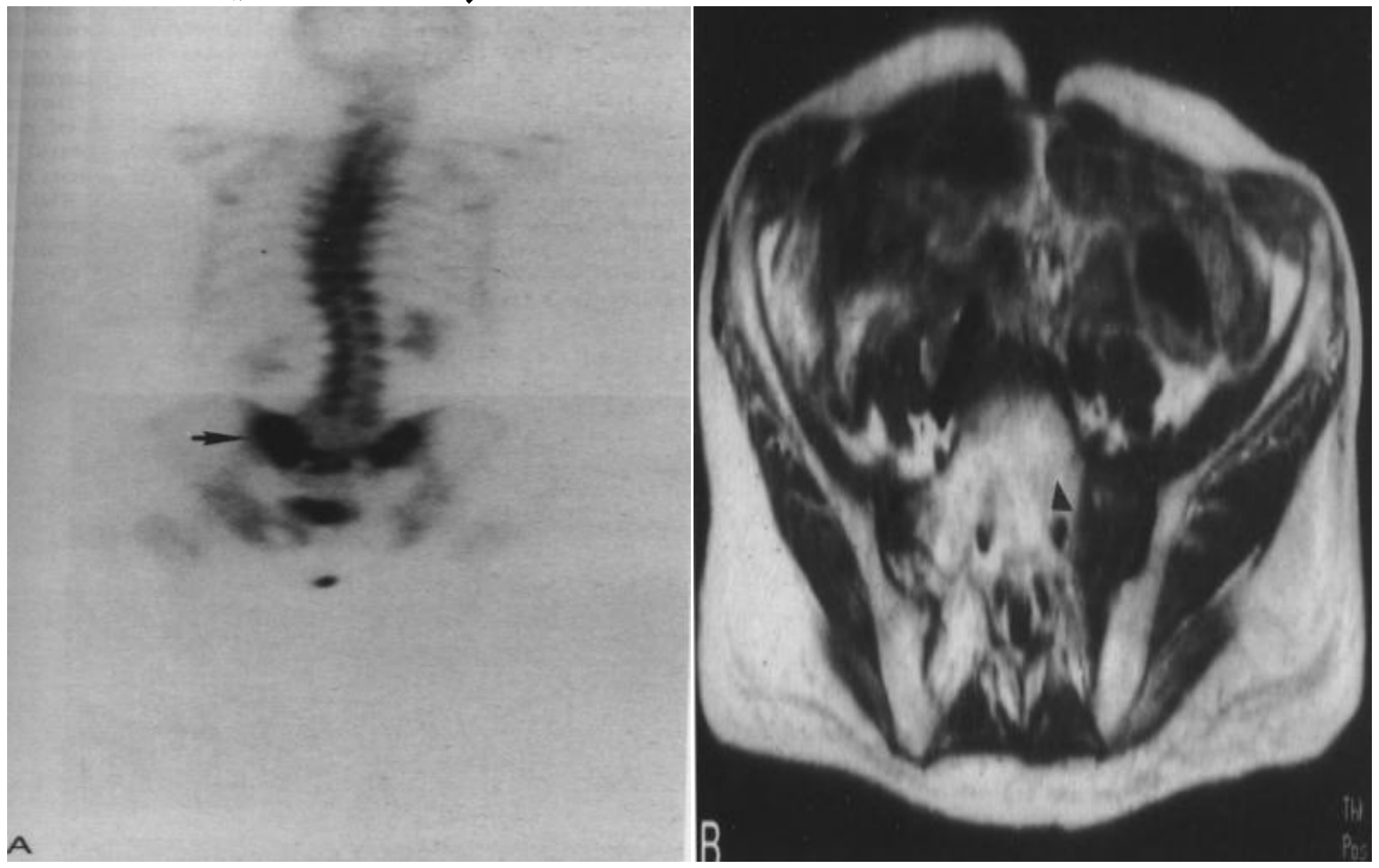

شي چې پدې ناروغانو کې د

خبیثې پېښې تاریخچه موجوده وي.

## د مفصل د برخې بدلونونه یا (Joint space changes) :

د arthritis په تشخیص کې د مفصلي برخې پراختیاو د هډوکو د اخیرینې برخو کتنه چې مفصل یې جوړ کړیدي ډېر اهمیت لري. د مفصل د التهاب په مختلفو ډولونو کې تقسیمات یا ویشنه، موقعیت او د تخریشي منظرو خیال درادولوژیك تشخیص رینبتیاوالی یا حقیقت څرګندوي.

خاصتاً په هغه پېښو کې چې د کلنیکي او لابراتواري کتنو سره یوځای شي. پدې ځای کې د درې ډوله ارتراتیس د بدلونونو څخه یادونه کو چې عبارت rheumc-toid ، استحالوي یا degenerative او نقرص یا gouty څخه دي.

د دې ناروغیو د خفیفو ډولونو منظري په لاندې توګه دي:

د Rheumatiod arthritis رادیولوژیك نښې د ناروغۍ مرحلې پورې تړلې دي. په لومړۍ مرحله کې د مفصل په شاوخوا کې په دوك مانند ډول پړسوب، په مفصل کې مایع او کمه اندازه demineralization د بند په هډوکو کې منځ ته راځي کله چې ناروغي پرمختګ وکړي په کنجونو یا څنډوکي یې تخریشي وتیره منځ ته راځي، چې معمولاً ورسره بین المفصلي مسافه کوچنۍ کېږي (Fig 11.77) د Ostopenia درجه هم زیاتېږي. د

ناروغۍ په اخیرینو وختونو کې په بندونو کې د کتنې وړ تخریبات منځ ته راځي او هم بیځایه شوي وتېره پیداکېږي او په اخیرنۍ مرحله کې

ankylosis(Fig 11.78) کتل کېدای شي. ankylosis د ناروغۍ اخيريني

مرحله ده چې د مفصل پرمختللي خرابتياوي ورسره مل وي. د روماتوئيد ارتراتيس دناروغۍ 50% پېښې په رقبي فقراتو کې منځ ته راځي. او د رقي برخې اعراض موجود نه وي. دا ډېره مهمه ده چې پدې موضوع پوه شو دا ځکه چې د atlantoaxial بېځايه کېدل په روماتوئيد ارتراتيس کې په اختلاطي توګه پيدا کېږي (Fig 11.79)

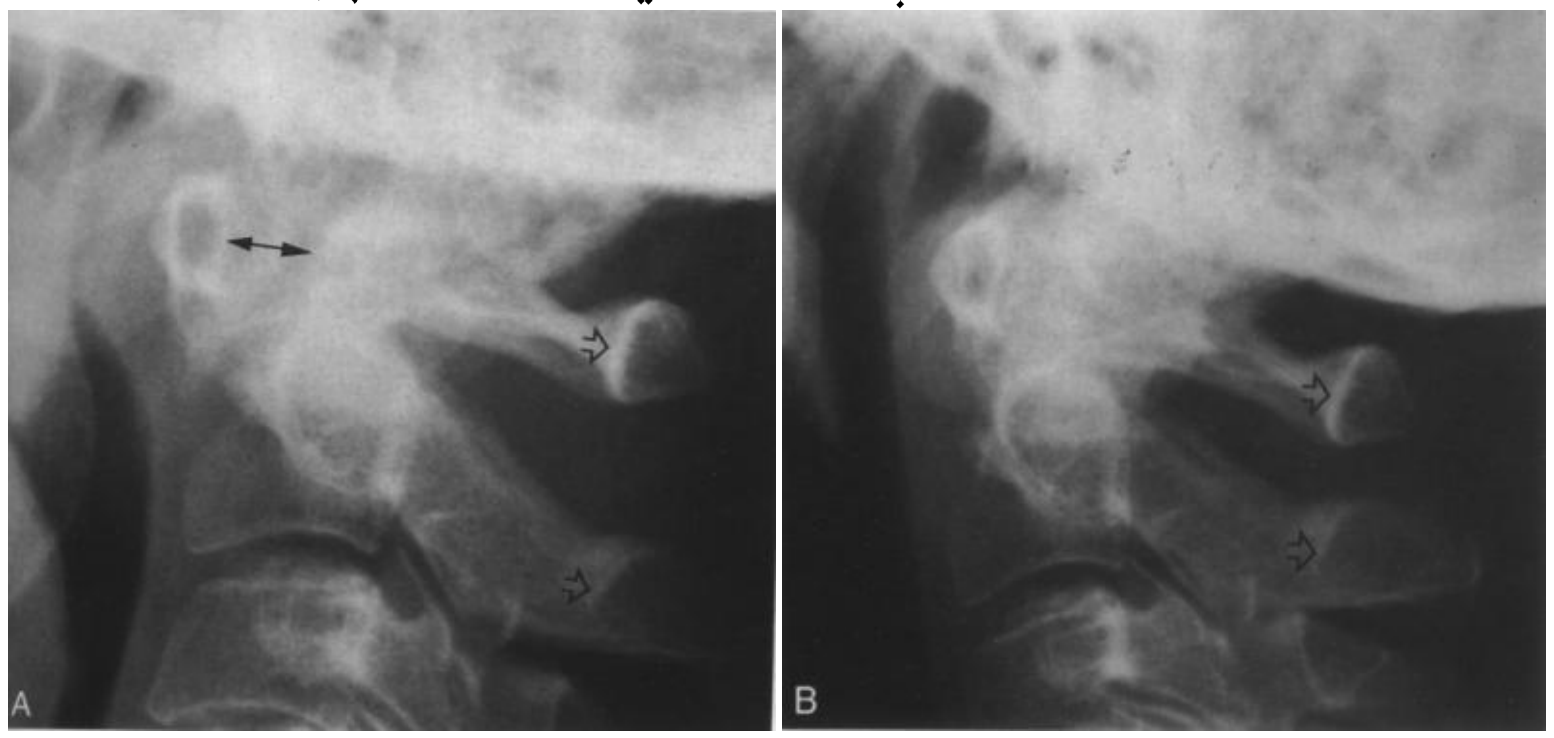


. په غټو مفصلونو کې لکه حرقفي فخذي، او زنګنو بندونو کې هم دا مرضي پېښه پيدا کېدای شي چې بين المفصلي برخې په زياته اندازه له منځه تللي وي لاکن په پرمختللي اندازو بدلونونه منځ ته نه راوړي.

Juvenile rheumatoid arthritis (JRA) دا مرضي وتېره په مزمن ډول د کوچنيانو په ټولو بندونو کې پيدا کېږي او پتالوژيك بدلونونه يې د غټانو په څېر وي، د ودې په حال کې د هډوکو اخته کېدل کلنيکي او راديولوژيك منظري ښکاره کوي چې په مساوي توګه نه وي اوسره توپير لري. د غټانو د ډول دا ناروغتاوي لومړی پلا کوچني بندونه اخته کوي، لاکن د JRA شکل غټ بندونه ( زنګانه، ښنګري، اوږې) اخته کوي. کېدای شي چې په لومړنۍ مرحله کې کوچني بندونه د لاس، دلاس د بندو او رقبي فقراتو

بندونه اخته کړي، راديولوژيك بدلونونه يې په وصفي توګه د رخوه اقسامو پړسوب، د اپي فيزس د برخو راوتلي بڼه او د ankelosis څخه عبارت دي. تخريشي بدلونونه چې د غټانو په شکل کې ليدل کېږي کېداى شي چې په JRA کې هم څرګند شي. 11.80 شکل په وصفي توګه د JRA منظره

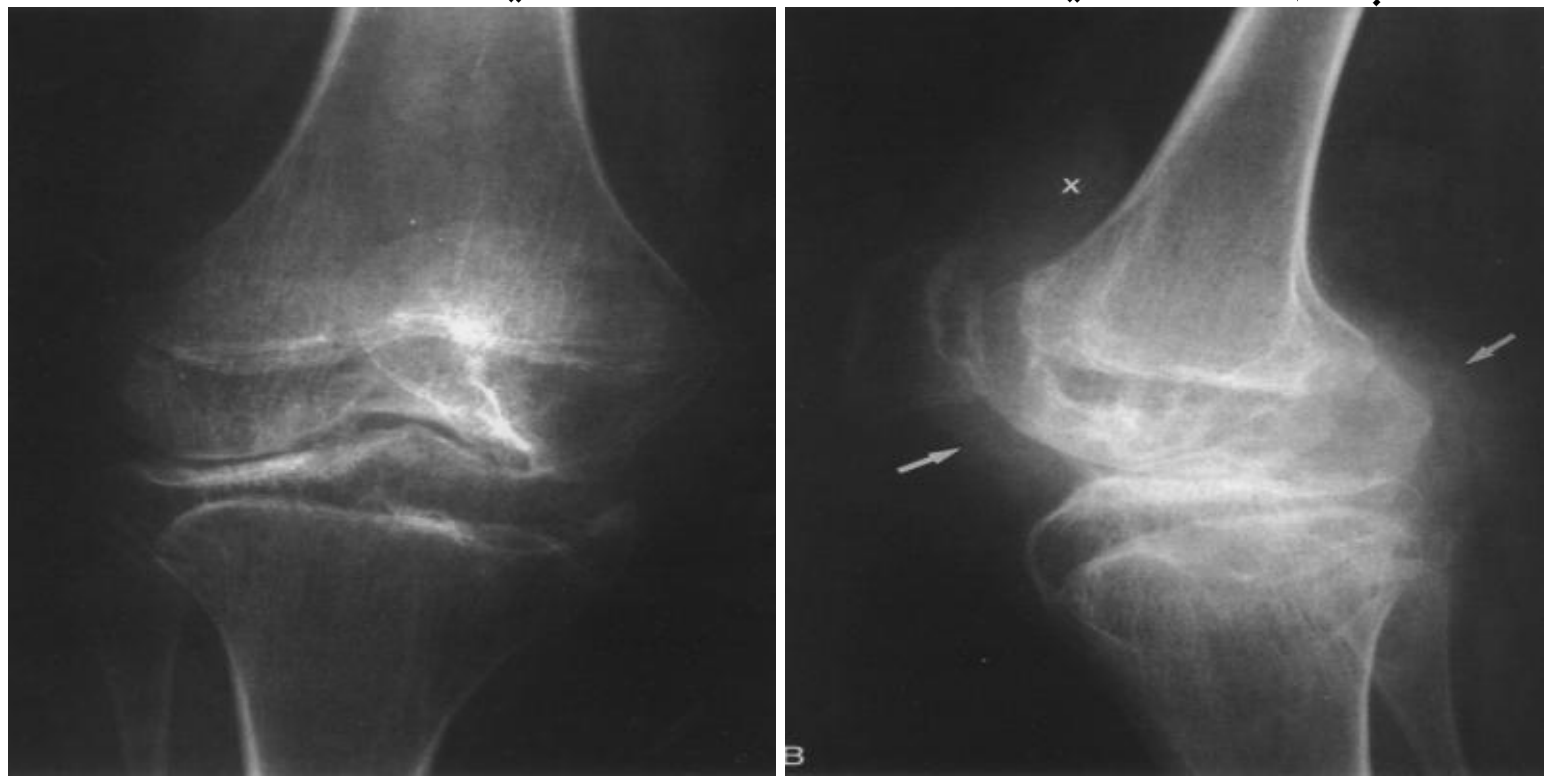

څرګندوي.

(osteoarthritis) Degenerative arthrids يا د مفصل استحالوي ناروغي په لومړی او ثاني ډول وي. لومړنی ډول يې د عمر د تېرېدو يا زړښت له کبله او د سولېدو (wear) او څېرېکېدو په واسطه منځ ته راځي په مفصلي برخو باندې فشار واردېږي. دويم ډول يې د هر ډول جرحواو ناروغيو له کبله چې د مفصلي برخې غضروف او يا نورمال حرکات محدود کړي پيداکېږي د مفصل د استحالوي شکل درې ډوله خفيفي منظري لري چې عبارت دې له: د مفصلي برخې نريوالی، د مفصلي سطحې لاندې Sclerotic عکس العمل او د spur (راوتلي برخه) جوړښت (Fig 11.81) . منرالي وتېره په

عمومې توګه نورماله وي. په پرمختللي ډول کې د مفصلي برخې څخه لاندې کيستونه (geodes) منځ ته راځي. د دې ناروغی پرمختللی ډول په منځني عمر او زړو ښځو کې پيداکېږي د erosive osteoarthrithis په نامه يې

يادوي. دا ډول ناروغتياوي لومړی پلا د لاس د فلانجونو مفصلي برخې اخته كوي (see Fig 11.42) .

Gouty arthridis پانقراصي مفصلي وتيره د urate د غير نورمال ميتابوليزم له كبله پيداكېږي. ددې ناروغۍ په لومړنيو وختونو كې د اخته شوي مفصل شاوخوا كې پړسوب موجود وي چې د راديوګرافي د كليشې پر مخ څرګندېږي. دا ناروغي د 5 _ 7 كالو پورې كه چېرې موجوده وي نو وروسته له هغې تخرشي بدلونونه او په غټه اندازه سوري شوي افتونه ښكاره كوي. دا تخرشي وتيرې ښايي په مفصلي برخه او يا د مفصل په شاوخوا كې په نتيجه كې د tophus (تباشيرې ساختمان چې د سوديم يوراتو له كبله په نقرص كې منځ ته راځي) د جوړښت سبب ګرځي. تخرشي برخې زياتره په څنډو كې د كتني وړ وي (Fig 11.82) او هميشه د موړك د

چيچلو په څېر منظره ښكاره كوي. دا تخرشي حالتونه زياتره وخت په بربنډو يالوڅو برخو كې ځای نيسي. منرالي وتيره زياتره وخت په نورمال ډول وي غير له حادي حملي څخه Calcium Pyrophosphate deposition ناروغتياوي يا (CPPD) . مرضي پېښنه د كاذب نقرص په نامه هم ياد وي. پدې ناروغۍ كې مفصلي برخه اخته كېږي. د كلنيك له نظره د حاد نقرص سره ورته والی لري. كله چې د اخته شوي بند څخه مواد راوويستل شو نو د پاپروفاسفيت كرستلونه د يوراتو د كرستلونو سره يوځای موجود وي.

CPPD د غیر ستیروئید ضد التهابي درملو سره تداوي کېږي. پدې مرضي پېښه کې د زنگانه او د لاس بند زیاتره وخت اخته کېږي (Fig 11.83) .

Neuropathic osteoarthropathy (charcot Joint) دا ناروغي په مفصلونو کې هغه وخت منځ ته راځي چې د مفصلونو عصبي برخه د نورو ناروغتیاو له کبله لکه ,Diabetus- mellitus syringomyelia یا عصبي سفلیس اخته شوي وي منځ ته راځي په امریکا کې د شکر ناروغي د دې پېښې مهم سبب گڼل شویدی. د عصبي سیستم نشته والی د کوچنیو کسرونو سبب گرځي چې د هډوکو هره برخه کې پیدا کېدای شي او په ناروغ کې زیاتره وخت د کتنې وړ نه وي. د رادیوگرافي له نظره د دې ناروغۍ تظاهرات عبارتدي پرمختللي ټوټه ټوټه شوي برخو، خلعي او

عکس العملي بدلونو څخه (Fig 11.84) . دا تظاهرات د Frieda-Feldman

راديولوجيست لخوا تشريح شويدي. او زياتره وخت د څنډو د پخوانيو جراحي قطع کېدو په څېر ښکاري

(Fig 11.85) . پښه د شکر په ناروغۍ کې په زياته اندازه اخته کېږي.

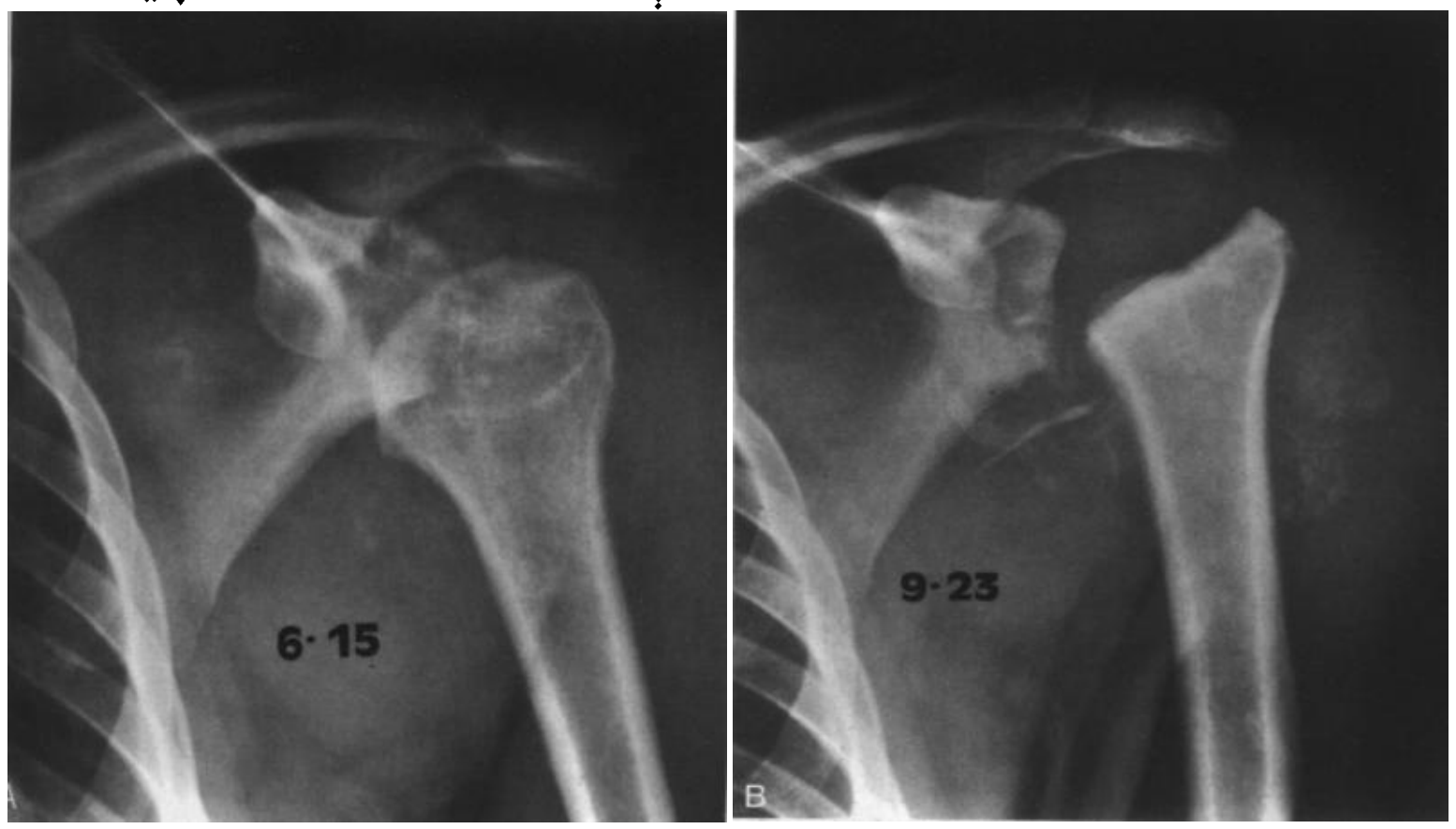

## ترضیض یا (Trauma)

لکه چې مخکې یادونه وشه ترضیض په عضمي برخه کې زیات بدلونونه منځ ته راوړي. په هغه صورت کې چې هډوکي مات شي نو په رخوه اقسامو کې زخمونه پیداکوي. کله چې هډوکي کې کسر پیدا شي او پخپل حال وساتل شي روغېږي. او که چېرې په کې کوم اقدام وشي نو په رخوه اقسامو کې د زخم یا جرحي سبب ګرځي. د مثال په ډول که چېرې په سر کې کسر پیدا شي نو کېدا ی شي چې په کمه اندازه وي او که چېرې په نخاعي اوعیو او یا دماغ کې ضرر پیداکړي نو زخم ښکاره کېږي. په همدې شان د فقراتو کسرونه هم د نخاع په کانال کې عصبي نقصې پیداکولای شي. نو پدې اساس دا ډېره ضروري ده چې په هغه ناروغ کې چې عضمي ترضیض منځ ته راغلی وي نو د مجاورو برخو رخوه اقسامو حالت ته پاملرنه وشي. او هغه ناروغان چې د زیات شمېر ترضیضاتو سره مخامخ شوي وي نو اساسي هدف دا دی چې هغه غیر نومال حالات معلوم شي چې د ناروغ د مړینې سبب ګرځي لکه د سر ټکر، صدري، د احشاو او اوعیو زخمونه.

رادیوګرافیك مرستي په داسې پېښو کې کم ارزښت لري.

هغه ناروغان چې په ټکر اخته شي د ټولو څخه لومړی دا مهمه ده چې شکمن کسرونه پیداکړو او هغه خوا ولټول شي چې د ټکر شیو برخې مقابل طرف کې واقع وي. خاصتاً په کوچنیانو کې دا ډېره ضروري ده چې اپي فیزل برخې زخمونه پیداکړو (Fig 11.86) .

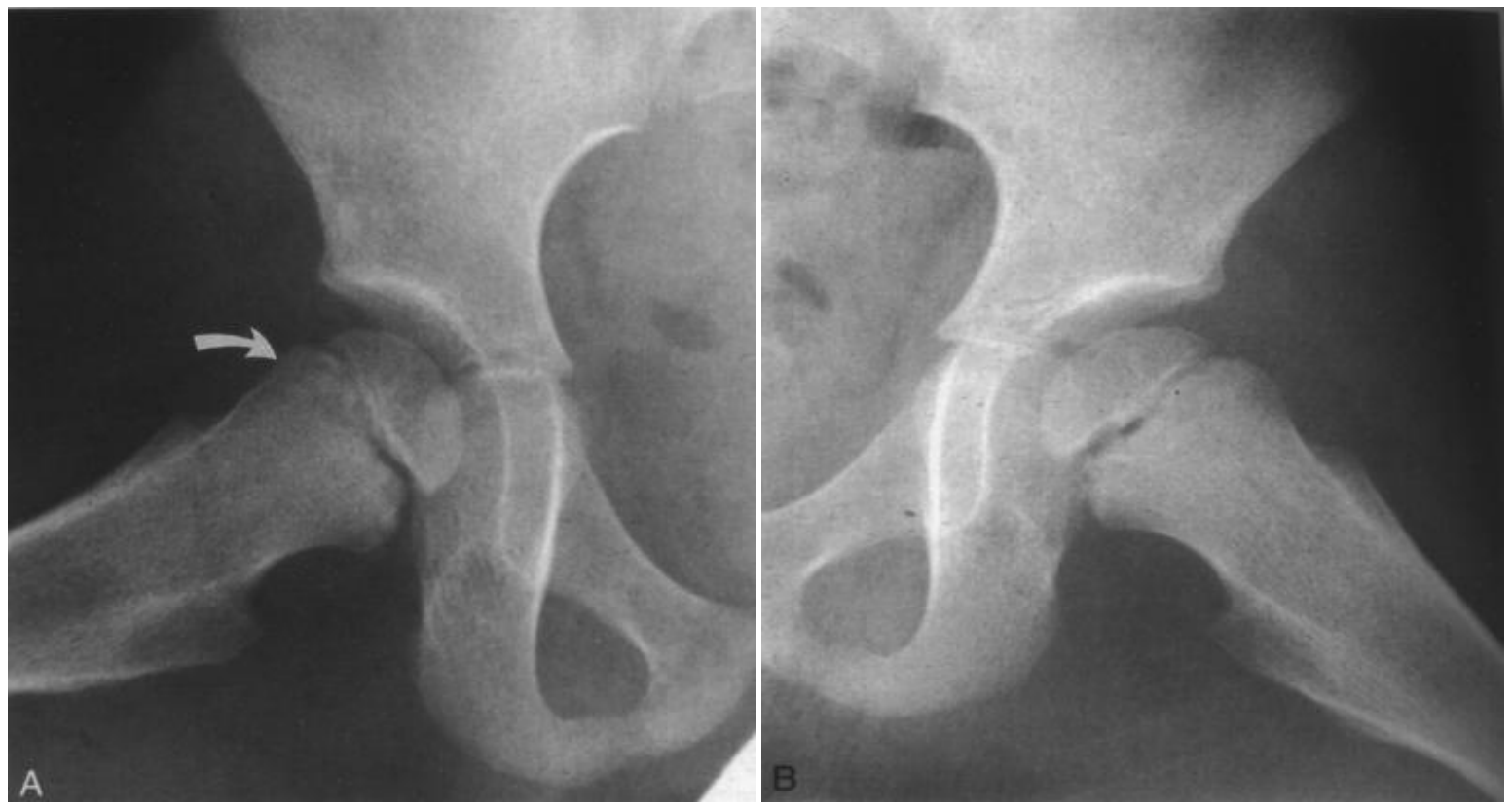

د کسرونو په اړوندبله مهمه د یادونې وړ موضوع دا ده چې د کلنیك داکتر، اورتوپیدیك جراح او رادیولوجیست سره په ګډه مرسته وکړي. کسرونه باید د موقعیت، ډول (Comminuted, spiral مایل، د لمدي لښتي کسر) او د مکسوره پارچي د بیځایه کېدو اندازه، بیځایه شوي حالت، یو د بل د پاسه ځای نیول، ګډوډ یا ورانه ویجاړه وتیره) څخه معلومات ترلاسه کړي (Fig 11.87) .

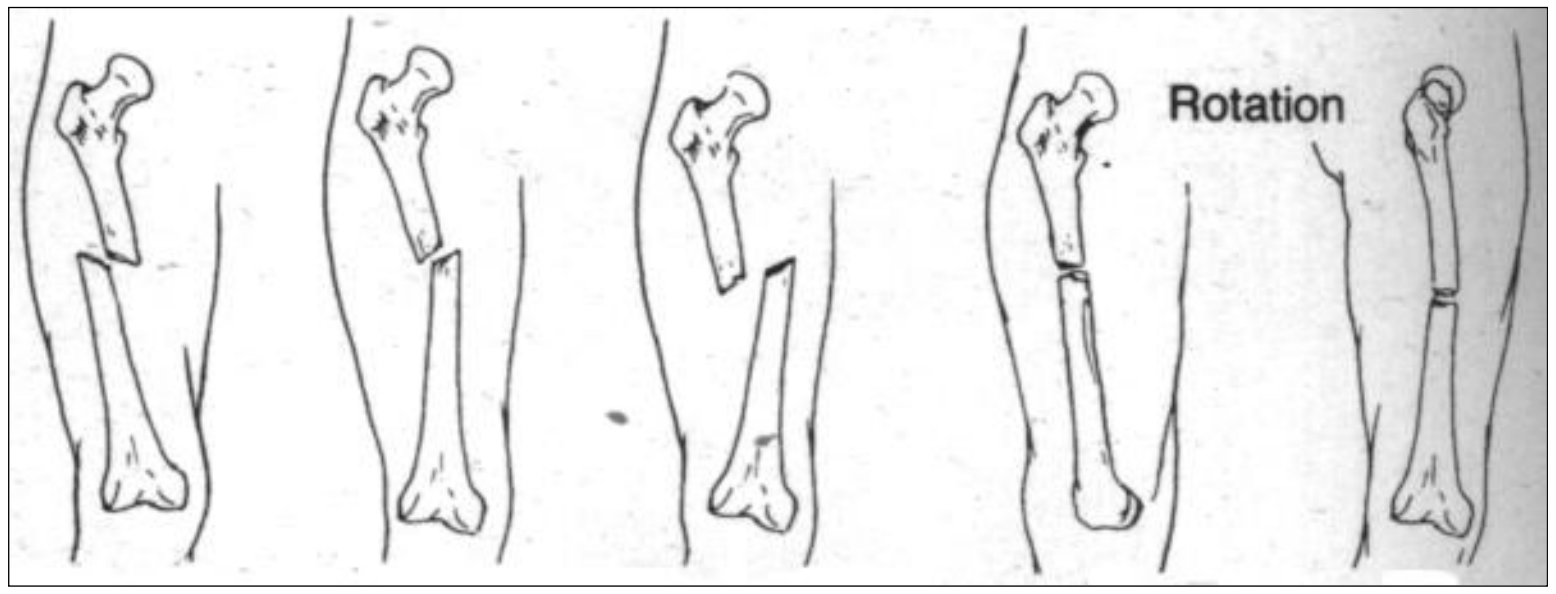

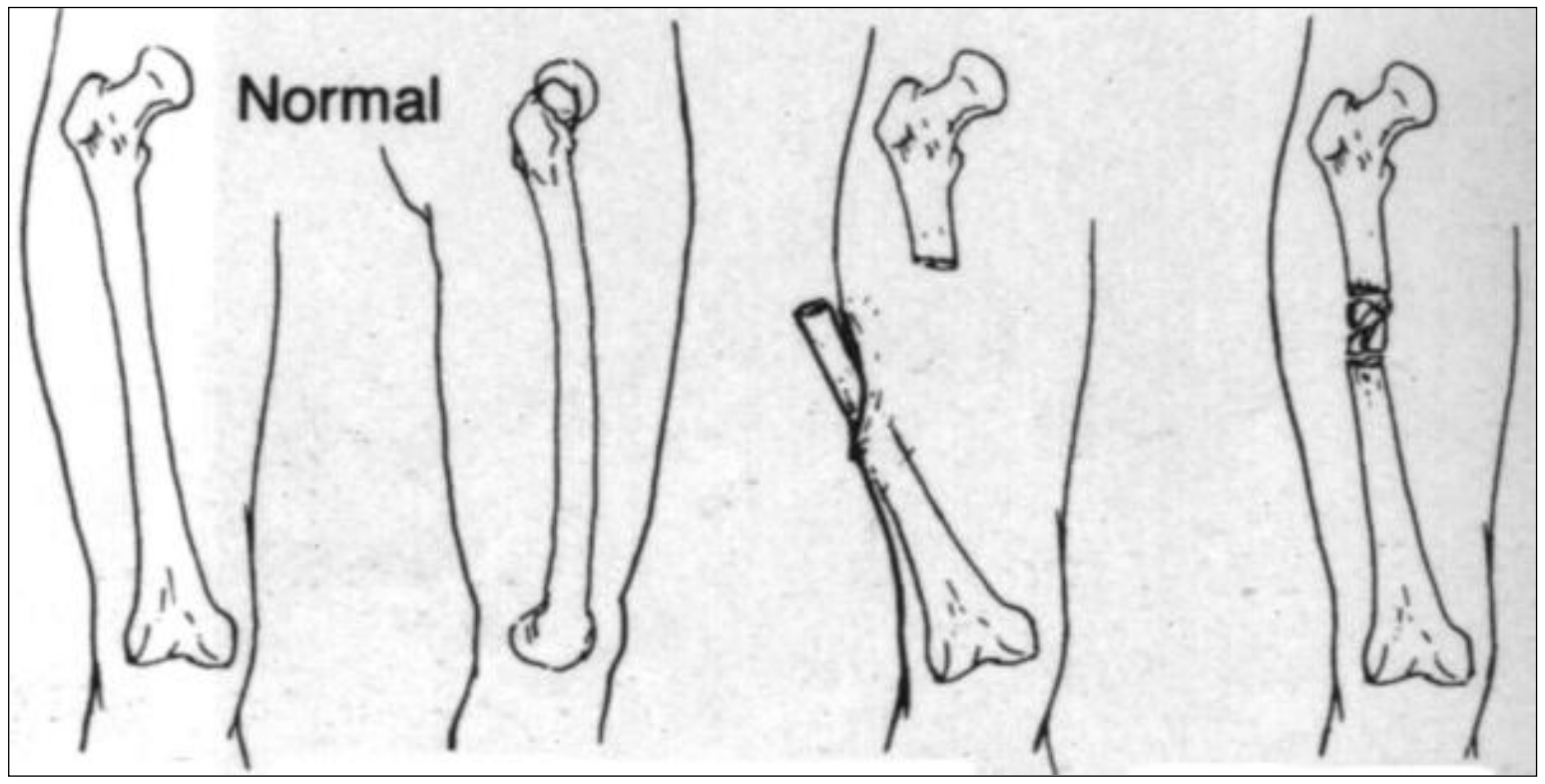


(Fig 11.88) کې څو ډولونه کسرونه او د هغوی تشریح ښودل شوي دي. د

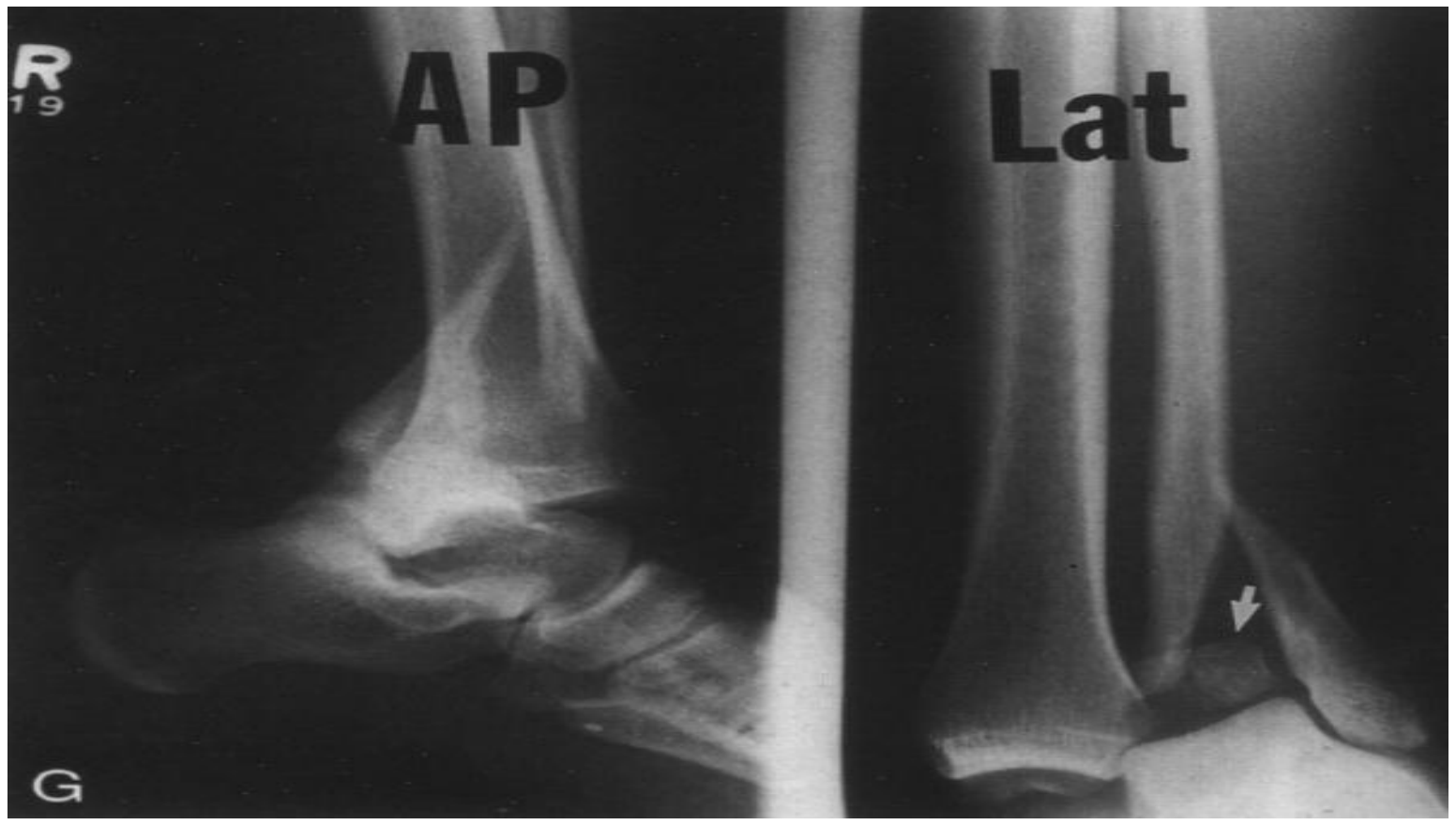

زیاتې مناقشې لپاره کولای شئ چې Language of Tructur schaltz ترمینالوژي ته مراجعه وکړئ په کوچنیانو کې کسرونه په دوو شکلونو پیداګیږي چې د هغې د طبعیت پورې تړلې وي او دا برخې د فیزس سره نژدې او یا د تنې څخه عبارت دي.

زخمونه چې د فیزس په برخه کې منځ ته راځي د salter-Harris-ogden (s-H-o) په تصنیف بندۍ کې ترې یادونه شوې ده. چې دا د اپیپي فیزس، فیزس او یا میتافیزس د اخته کېدو د درجو پورې اړه لري. اول ډول (typeI) زخم په خاصه توګه د epiphysiolysis څه عبارت دي. دویم ډول (type 2) زیاتره وخت اپیپي فیزس او د میتافیزیل د کوچني برخې څه عبارت دي او دریم ډول زخم یا (type 3) عبارت د هغه حالت څخه دی چې عمودي کسر داپیپي فیزس برخه کې او د مکسوره پارچې epiphysiolysis ورسره موجو وي. څلورم ډول د اپیپي فیزیل عمودي کسر د میتافیزیل د اخته کېدو سره یوځای، پنځم ډول چې نادره بڼه لري د فیزیل پلیټ په برخه

کې د فشاري کسر څخه عبارت دي شپږم ډول د فیزیل پلیټ د یوې برخې فشاري کسر دنورو برخو د بیځایه د نورو برخو د بیځایه کېدو سره، او ووم ډول کسر عبارت د ایپي فیزس د برخې د osteochondral د قسمت څخه دي. اتم د هغه زخمونو څخه عبارت دي چې د میتافیزیل د ودې په برخه او هغه ځایونو کې چې دوباره جوړېږي منځ ته راځي. نهم ډول د هغه زخمونو څخه عبارد دي چې د دیافیزس د پیریپوست په برخه کې پیداکېږي، S-H-O, Fig 11.89, تصنیف بندي ښکاره کوي.

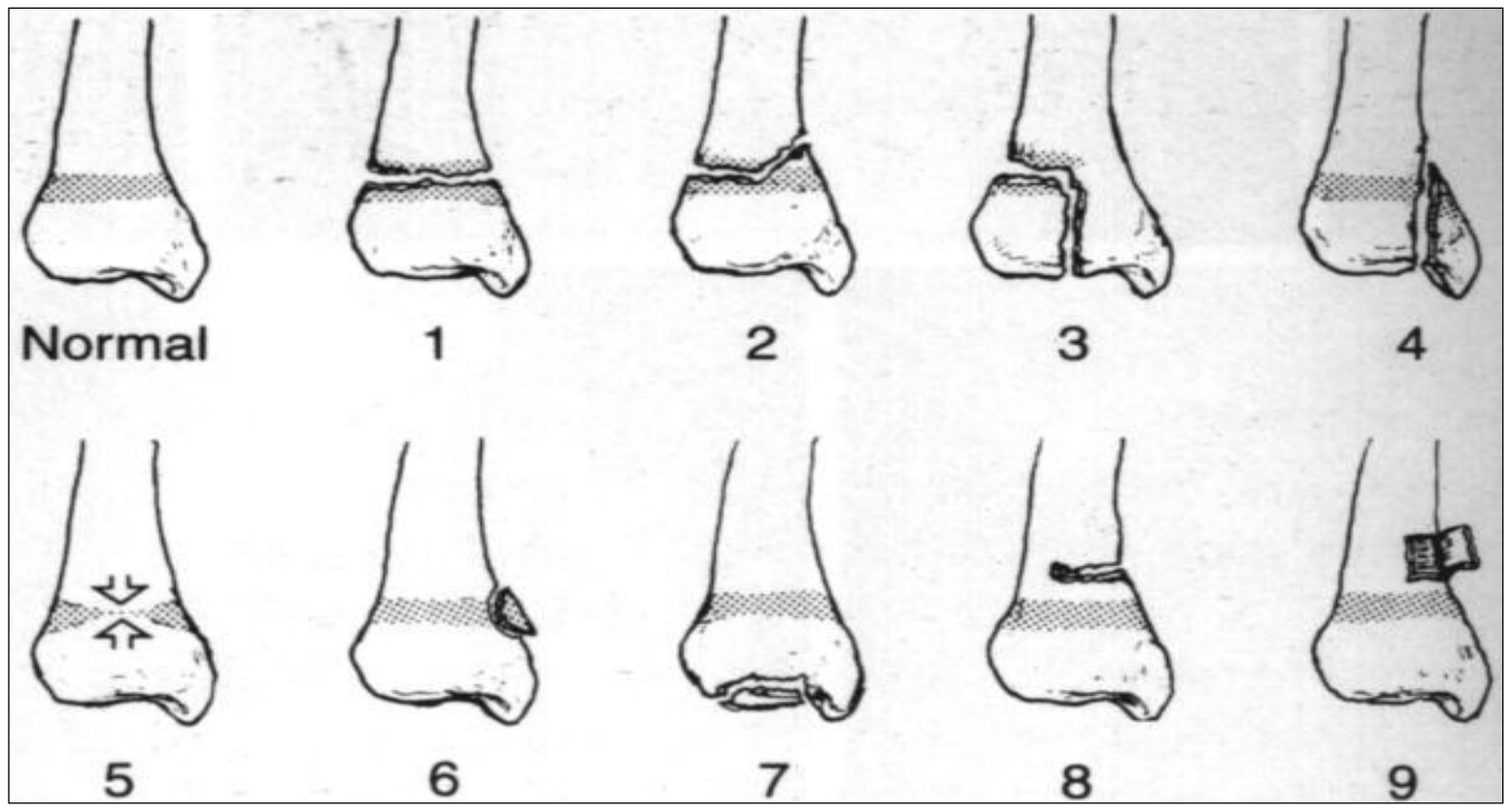


اول او دویم ډول په کمه اندازه او یا د ودې د بې نظمیو سبب نه ګرځي د دریم څخه تر شپږم ډول په زیاته اندازه د ودې د بې نظمیو سبب ګرځي. اوم ډول دومره زیاته اغیزه نه کوي. لاکن د مفصلونو په برخو کې ستونځې منځ ته راوړي. اتم ډول زخمونه د epiphysiolosis په برخه کې د Ischemia له کبله پیداکېږي او د میتافیزس په برخه کې دوینې په اروا کې اختلال صورت مومي. نهم ډول جرحي د بهرته روغېدو په برخه کې جرحه موجوده وي، په عمومي توګه دې ډول زخمونو ته د مالګې ډول یا salter type کسرونه وایي.

slipped capital femoral epiphysis (SCFE):

دا لکه د S-H-O لومړي ډول زخم په څېر په هغه هلکانو کې پیدا کېږي چې عمر یې ځوان او د 10 کلونو په شاوخوا کې وي. په زیاترو پېښو کې د کوچني وزن زیات وي، د دې ناروغانو په نمایي کې یې د ترضیض تاریخچه موجوده وي او د ملا د تېر او فخذي حرفقي بند درد د اعراضو لرونکی وي. په څلورمه برخه ناروغانو کې د زنګانه د بند درد ښایې موجود وي. په ځېنو پېښنو کې په دواړو خواوو کې ( Slip ) موجود وي. رادیوګرافیك نښې په قدامې خلفي وضعیت کې په څرګند ډول نه وي که چېرې یوه لیکه د فخذو عنق په جنبي برخه کې رسم شي نو د فخذي Copital epi physis برخه تقریباً 20% پېښو کې د دې کتلې په وحشي برخه کې ځای لري چې دا یوه نورماله وتېره ګڼل کېږي. د SCFE په واقعاتو کې د فخذې رائس د دې کتلي څخه ډېر زیات او یا ډېره کمه جنبي برخه کې موقعیت لري (Slip, (Fig 11.90 ) همیشه په هغه منظره کې ښه

ښکاره کېږي چې فخذ په جنبي وضعیت کې وي او د قدامي وضعیت څخه بهر وي، (see Fig 11.90B) . د دې جرحي اختلاط عبارت د avasculor Necrosis او Chondrolysis څخه دی. پخوانۍ

پښبنه ښايي د وينې د کمښت له کبله پيداشوي وي چې د فخذې رائس ته د جرحي په وخت کې او يا په هغه وخت کې چې د جراحي عمليه اجرا کېده او د تداوۍ په منظور Pinning څخه کار اخيستل کېده منځ ته راغلي وي.

د هډوکي په تنه کې کسر ښايې په تام ډول اويا د لمدې لښتې په څېر وي، د لمدې لښتې کسرونه په درې ډوله کتل کېږي چې عبارت دي له وصفي لمدې لښتې کسر (کسر د هډوکي په يوه خوا کې وي، او بله خوا د کوږوالی ته تمايل لري). بل ډول يې عبارت د torus " څخه دي چې د Greek تنې سره په قاعده کې ورته والی لري (د هډوکې کورتکس په دواړو خواو کې) په راوتلي ډول وي) او بل يې د سربود پايپ په څېر وي (يوه خوا يې راوتلي او بله خوا يې ننوتي وي). د Torus (د پايي يا ستون په قاعده کې غټ هلالي ساختما) مختلف ډولونه په (Fig 11.88D) کې کتلای شو. فشاري کسرونه هغه وخت منځ ته راځي چې د نورمال هډوکې په برخه کې د عضلاتو فعاليت زيات شي (Fatique Fructur) او يا دا چې نورمال عضلي فعاليت په هډوکي کې د منرالي موادو سره په خطر کې واقع شي -Insufficiency) (Frucfure . هغه ناروغان چې په فشاري کسر اخته وي په وصفي توګه په تاريخچه کې ښکاره کوي چې درد د فعاليت په وخت کې زياتېږي او د استراحت په وخت کې کمېږي. تومورنه او انتانات په وصفي توګه د استراحت پر وخت کې درد زياتوي او فعاليت په وخت کې کمېږي. فشاري کسرونه او زخمونه د وصفي فعاليت پر وخت کې د مربوطه طرف څخه خبرتيا يا پيشګوي کوي. د مثال په ډول د منډې پر وخت کې د قصبي د علوي خلفي منځنۍ برخې کسر پيداکېږي (Fig 11.91) او يا د شزيه يا



Fibula د اخیرنۍ برخې کسر منځ ته راځي (Fig 11.92) .

بله هغه برخه ده چې په زیاته اندازه کسرونه پکې پیداکېږي د میتاتارس څخه عبارت دي چې دا کسرونه په عسکري مارشونو کې منځ ته راځي. د Calcaneus د هډوکي کسر د جمپ د فعالیت پر وخت کې پېداکېږي. او د قطبي فقراتو بین المفصلي برخې کسر د جمناستیك پر وخت کې پیداکېدای شي د عدم کفایي له کبله چې کسرونه منځ ته راځي د هډوکو د منرالي وتیرو پر غیر نومالو حالتو کې ترې یادونه شوې. دا ډول کسرونه په سر کې لیدل کېدای شي. د ناروغانو لومړنۍ رادیوګرافي ښایې په نورمال ډول وي نو پداسې حالاتو کې د ناروغ د اعراضو له مخې درملنه اجرا کېږي او د 7 ــ10 ورځو په موده کې د ازمویني لپاره بیا راغوښتل کېږي.

هغه ناروغانو کې چې خپلي دندي سر ته نه شي رسولای د MR ازمویني د رادیوګرافي څخه مخکې اجرا کوو.

د دې لپاره چې د کسرونو په اړوند ژوره څېړنه سرته ورسېږي نو په لاندې ډول د یو شمېر اصولو څخه یادونه کوو تر څو چې د هغه ناروغانو په هکله چې د عضمي ترضیض سره مخامخ شوي دي ښه پوه شو.

A ــ فرض کړئ چې کسر موجود دی.درد، پړسوب او د هډوکي د پاسه برخې رنګ هم له منځه تللی. نو دا به غوره وي چې د ناروغ درملنه د کسر لپاره اجرا شي. د 7 ــ10 ورځو وروسته دې بیا راوغوښتل شي او د کنترول رادیوګرافي دې اجرا شي. او که چېرې تداوي شوي نه و عاجلي خونې ته د تداوۍ په منظور واستول شي.

B ــ مقایسوي وضعیتونو کې هغه رادیوګرافي اجرا کېږي چې تاسو او ستاسو رادیولوجیست د کسر په شته والی او نشتوالی باوري نه اوسئ (خاصتاً په وړو کوچنیانو کې چې په کسر شکمن اوسئ).

C _ حاد کسرونه په وصفي توګه غیر منظمي څنډې لرونکی وي چې د ارې د غاښونو سره ورته والی لري. تاسو د خپل قضاوت پر بنسټ کولای شئ چې بیځایه شوي ټوټې سره راټولې کړئ (Fig 11.93) . زاړه یا پخواني غیر

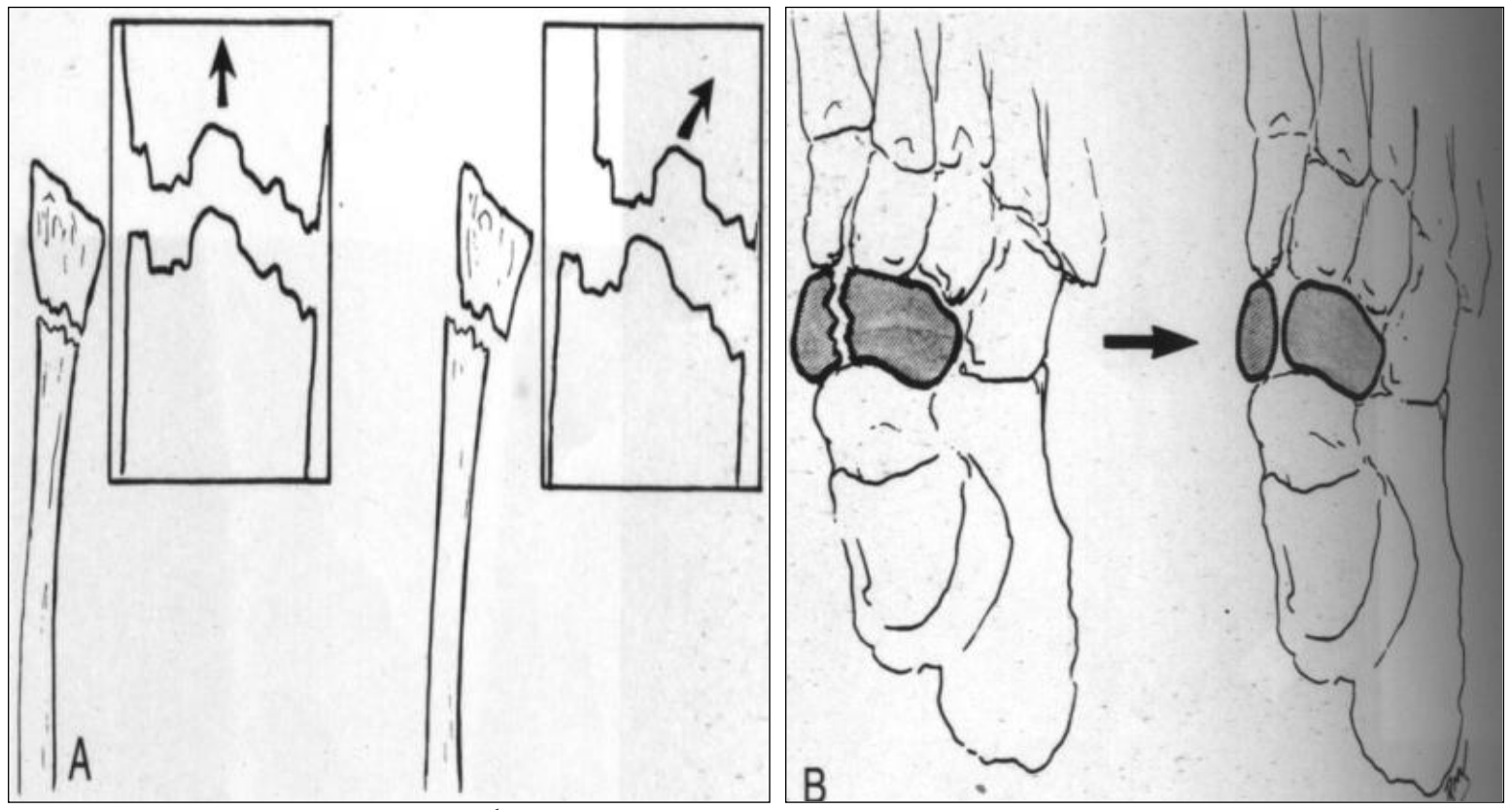


روغ شوي کسرونه زیاتره د ښویو، ګردو څنډو لرونکي وي او دا دې د غاښونو په څېر نه وي.

D _ توموګرافي په زړه پورې ازموینه ده او تاسو ته څرګندوي چې کسر شته او که نه. همدارنګه د کسر اندازه هم ښکاره کوي (Fig 11.94) . کېدای

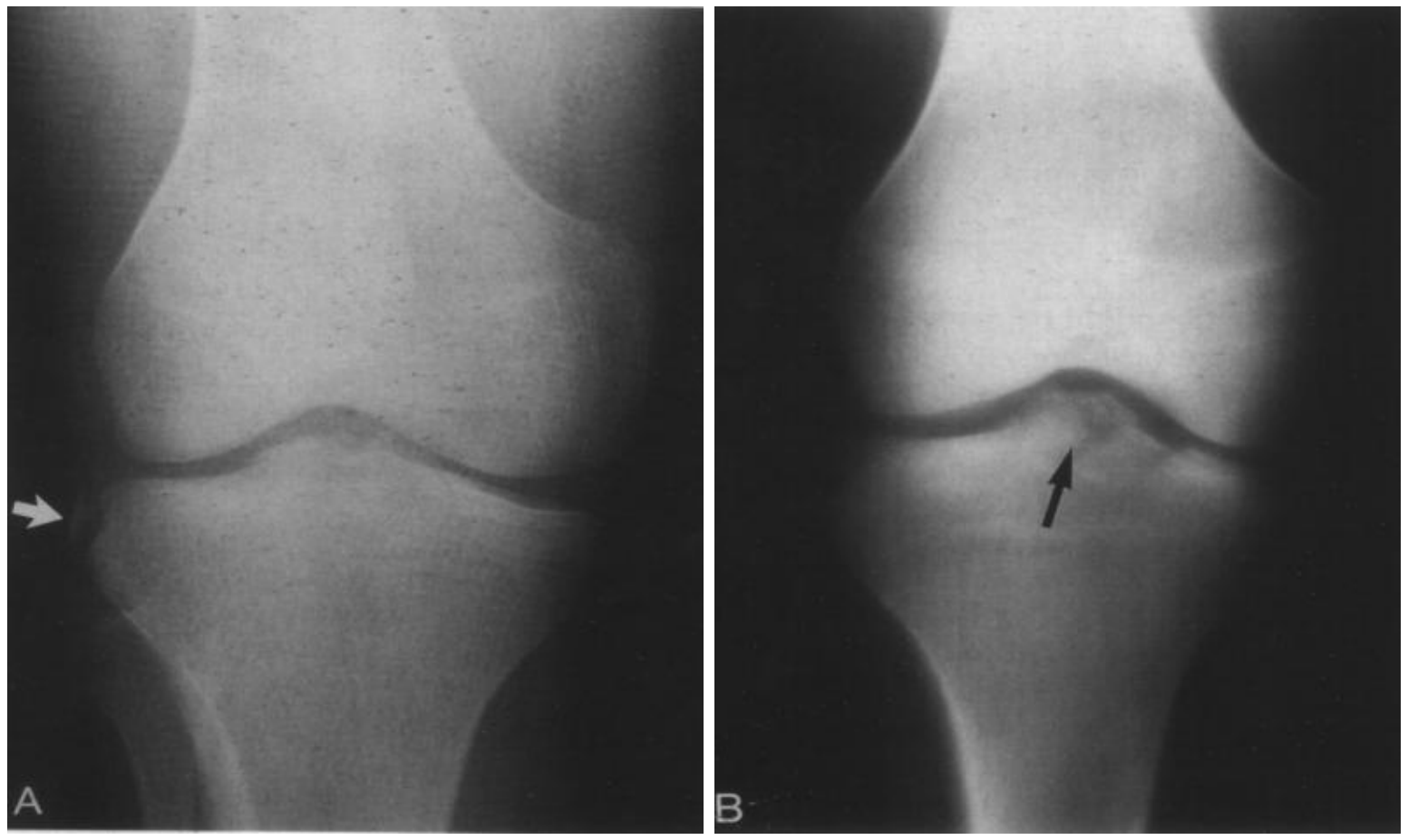


شي چې د دې ازموینې سره spiral CT هم یوځای شي.

E _ CT ډېره په زړه پورې ازموینه ده چې کسرونه ښکاره کړي. خاصتاً د حوصیلي په اوږې او ښنګري په بند کې (Fig 11.95) . همدارنګه د

کسرونو کې هم دا غوره طریقه ده (fig 11.96) او هم د فقراتو د کسرونو

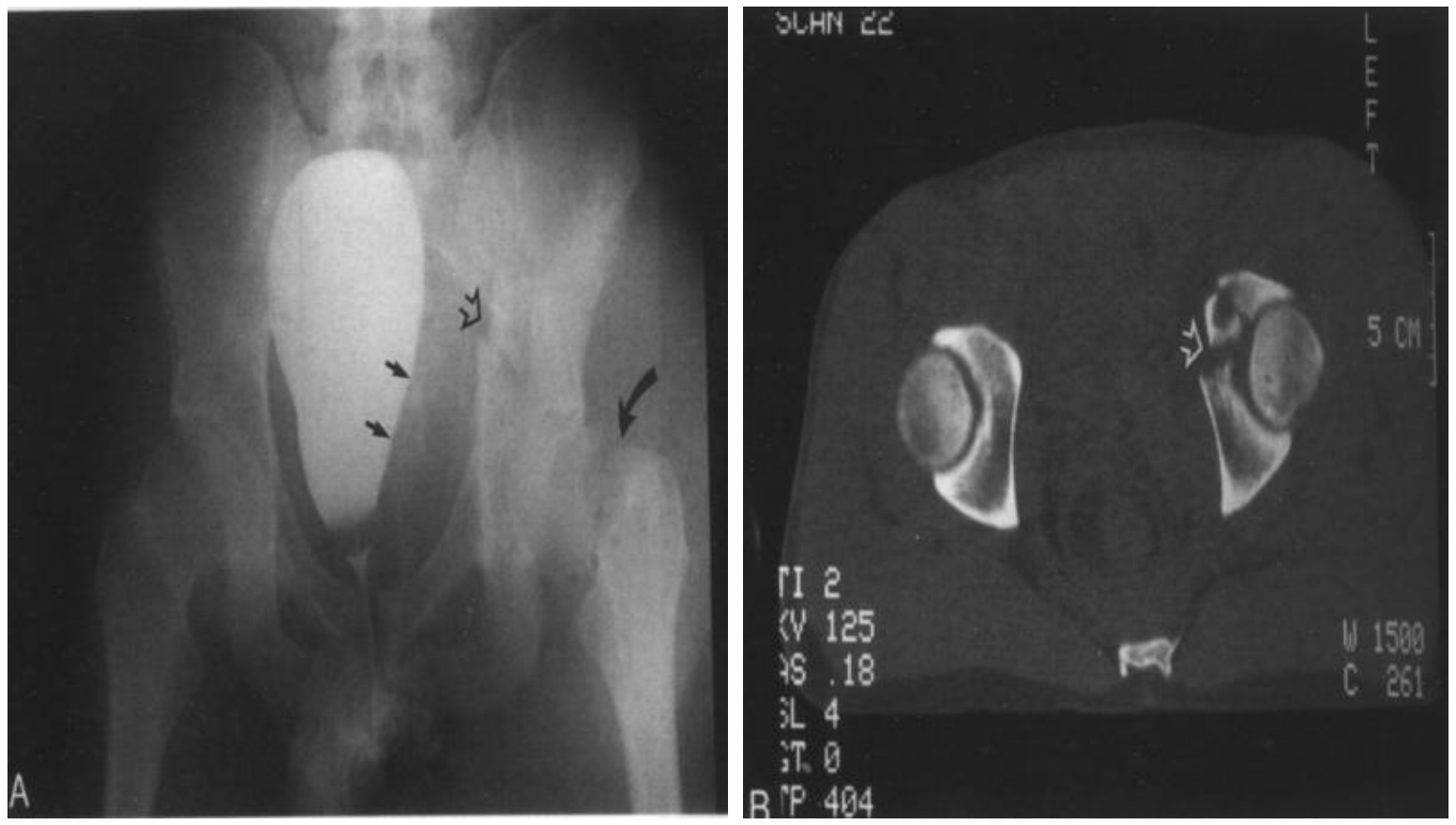

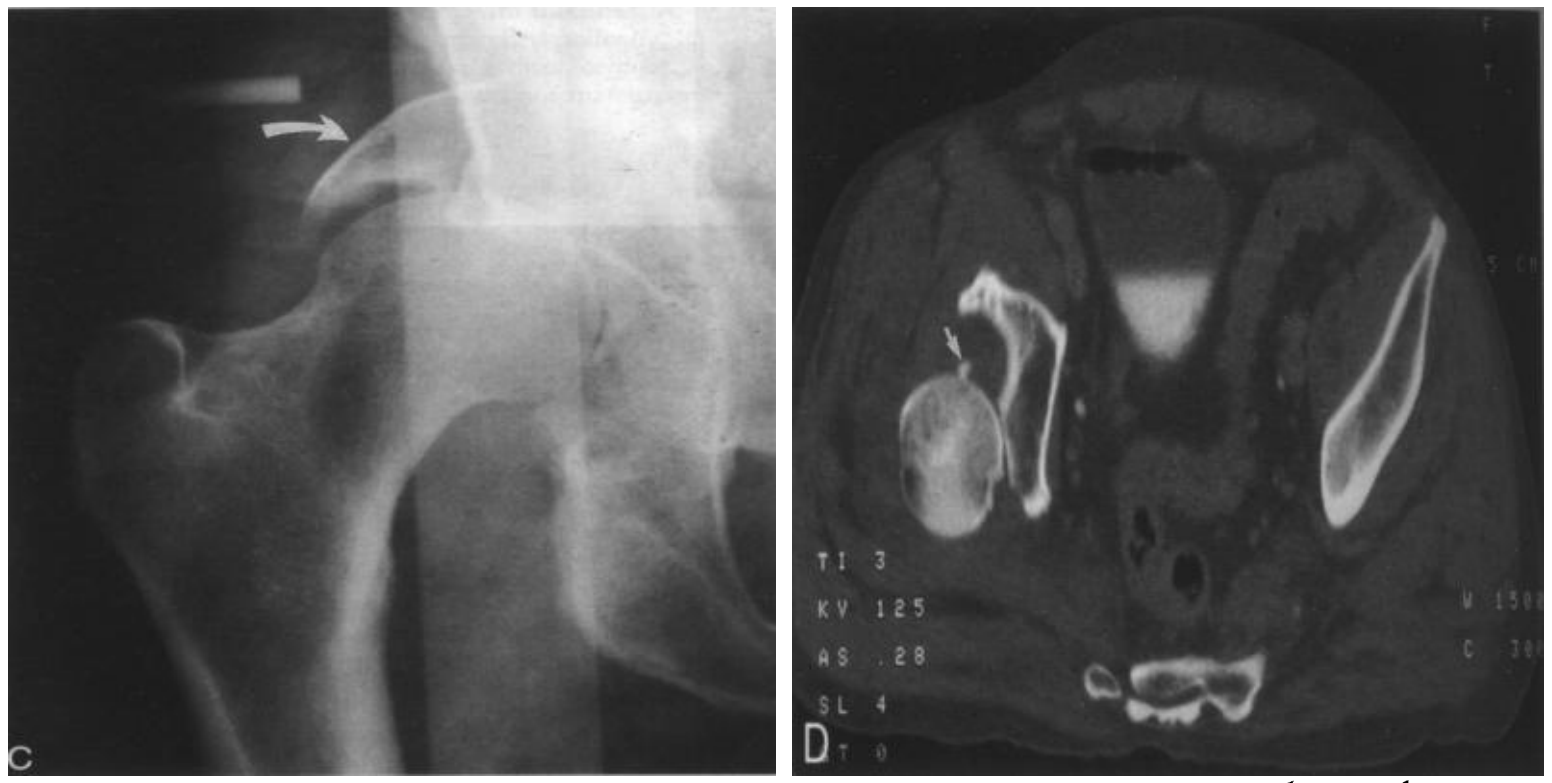

پرمختګ ښکاره کوي.

F _ MR غوره ازموينه ده د دې په واسطه د نخاع شوکي فشاري وتېره چې

د فقراتو د کسرونو څخه پيدا شوي وي تشخيص کېږي. (Fig 11.97) . همدارنګه دا هم ښکاره کوي چې پټ (occult) کسر شته او که نه. خاصتاً په زړو خلکو کې (Fig 11.98) .

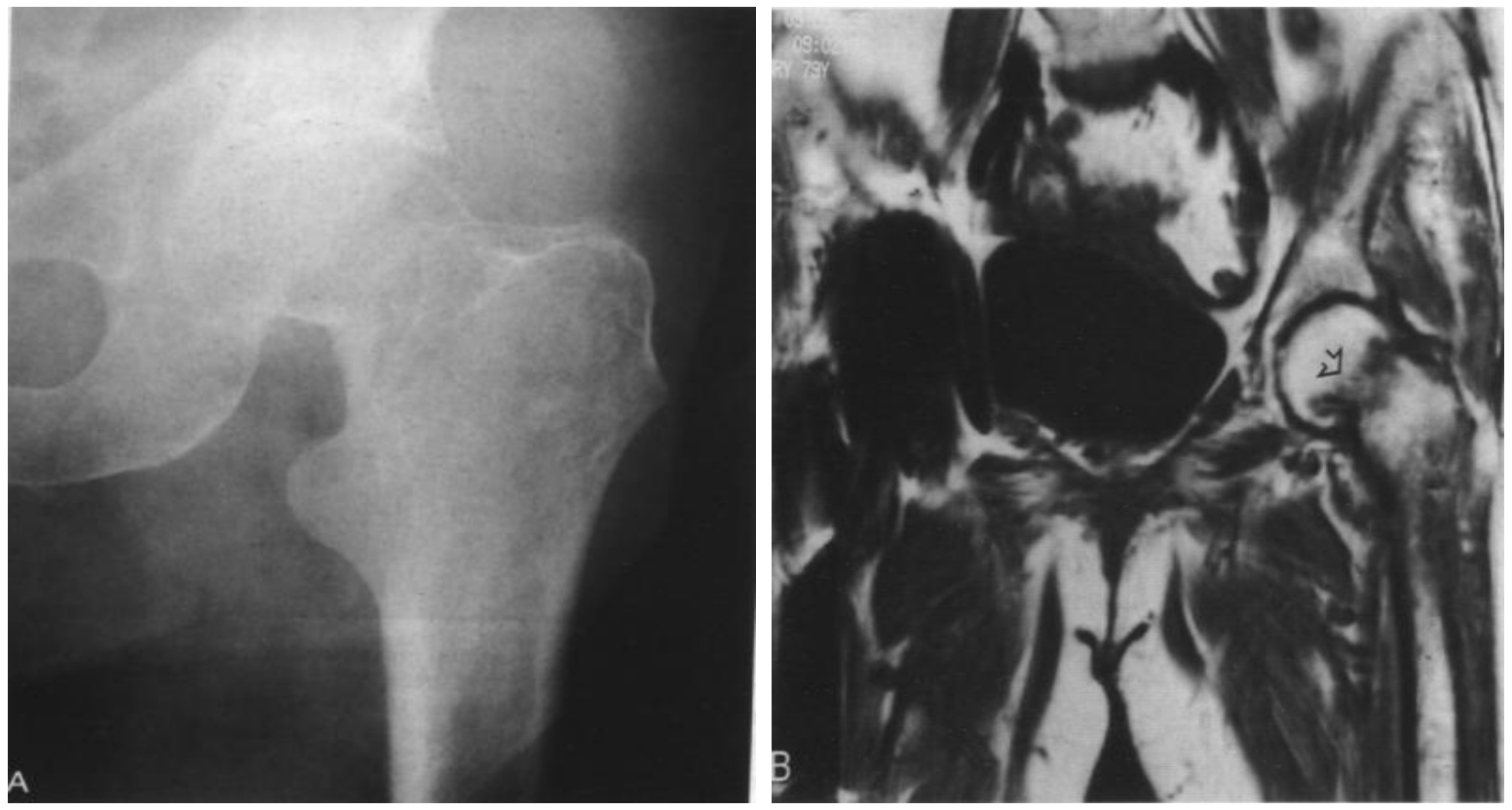

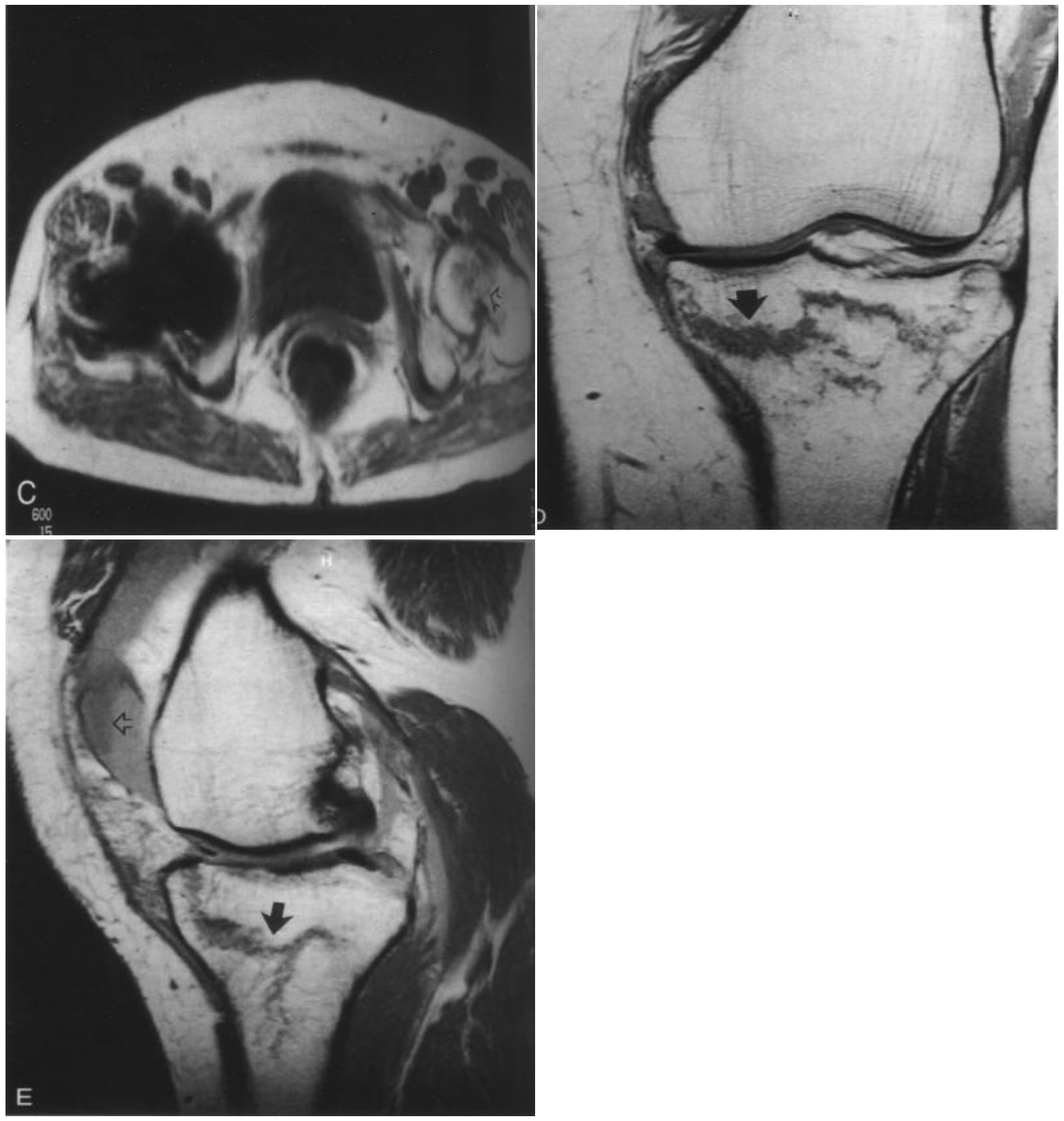


## د عملیات څخه وروسته بدلونونه یا (Postoperative changes) :

په اوسني وخت کې په اورتويدي جراحي کې په زياته اندازه Prostheses او نور مواد استعمالېږي. تاسو بايد د دوی په هکله پاملرنه وکړئ او دهغوی خيال په هډوکي کې وپيژنئ (Fig 11.99) ، د مخکني سيخ د سوري اندازه، د هډوکي قطع شوي ټوټه، او يا پروستوزس ښايي په هډوکي کې نقيصي ښکاره کړي چې په اسانۍ سره د کتنې وړ وي، او هغه عمليه چې په اورتوپيدي

جراحي کې ترې کار اخیستل شوي پیژندل کېدای شي (Fig 11.100) .

# دولسم څپرکی

## د سر تصویر

## (Cranial Image)

عصبي برخه د راديولوژيك ازمويني په واسطه ښکاره کېدای شي او د نخاع شوکي او د ماغ په هکله معلومات لاس ته راځي. د تخنيکي اړخه د دې برخو په اړوند په تېرو څلورو لسيزو کې ډېر زيات پرمختګونه شوي دي. کمپيوټر توموګرافي، Digigal subtraction-(MR) Menatic Resonance ,(DSA)angiography او (PET scaning) Psitron emission tomography د مغذو او نخاع شوکي د ناروغيو لپاره ډېرې ګټورې ازمويني دي. همدارنګه د عضويت د نورو بروخو غير نورمال حالت چې د مرکزي عصبي سيستم سره اړيکي ولري هم د دې ازموينو په واسطه پيژندل کېدای شي. محصيلينو اوستاذانو او داکترانو ته دا ډېره ضروري ده چې د مرکزي عصبي سيستم په اناتومي ځان پوه کړي او د دې ترڅنګ دفزيولوژي او پتالوژي په اړوند هم زيات معلومات ترلاسه کړي تر څو د دې برخو د ناروغيو په تشخيص پوه شي. پدې فصل کې به د سر د تصويرې منظري او په بل فصل کې به د فقراتو او د نخاع شوکي د تصويري بڼې څخه يادونه وشي. عصبي ازمويني او معاينات زيات تفصيل ته اړتيالري.

### تخنيکي کتني يا (TECHNICAL CONSIDERATIONS) :

د سر محتويات د CT ، angiography, MR او هستوي تصوير په واسطه مطالعه کېږي. په پخوا وختونو کې د دې ساختانونو لپاره د دې طريقو څخه کار اخيستل کېده چې د سر په دننه کې به غير نورمالو پېښو به کثافت غوره کړ. له همدې امله د قحف راديوګرافي د لومړی ځل لپاره اجرا شوه چې کلسفايد شوي Pineal يې بيځايه کړي وه. Pneumoencephalography په واسطه د دماغ د لبطناتو سيستم او د تيوپلازمونو اغيزي او نور افتونه پدې ساختمانونو کې ښکاره کېدای شي.

د مغزود angiography په واسطه نوې اوعیوي حالت (د توموري نوې
اوعیوي) او د اوعیو بیځایه کېدل د داخل قحفي کتلو له کبله ښکاره
کېږي. د انجیوګرافي څخه په ډېره زیاته اندازه د نورلوژیك په ازموینو کې
کار اخلي او د اوعیو غیر نورمال حالت لکه انیوزیزمونه او شریاني وریدي
تشکیلات (AVMS) د دې معاینې په واسطه پیژندل کېږي،په همد ښان د
دې ازموینې په واسطه هغه غټې اوعیې هم تشخیص کېږي چې د دماغ
تومورنه اروا کوي. تهاجمي اوعیوي طریقې (دریم فصل ته دې مراجعه
وشي) دا غیر نورمال حالت ښکاره کولای شي (see Fig 3.13) .
CT او د MR لومړنۍ ازموینې دي چې د قحف لپاره ترې کار اخیستل
کېږي. او د دې ازموینو په واسطه ناریه جرحې، تخریبي افتونه، د هډوکو
میتابولیك ناروغتیاوې، ولادي غیر نورمال حالات او د جراحي عملیې
څخه وروسته بدلونونه تشخیص کېدای شي. وجهي رادیوګرافي په شکمنو
ترضیضاتو، ناریه جرحو، لکه د ټوپك د ګولۍ زخم (Gsw) او داسې نورو
کې استعمالېږي. تجربو ښکاره کړیده چې د ټوپك د جرحې لپاره قدامي
خلفي AP رادیوګرافي په زړه پورې ازموینه ده او که چېرې د دې په واسطه
نتیجه په لاس رانه شي نو د قحفي CT څخه کار اخیستل کېږي.
د CT ازموینه د دماغ او د شاوخوا د نسج لپاره معمولاً اجرا کېږي او
شکمني غیر نورمالي پېښې د دې په واسطه تشخیص کېږي. دا ازموینه بې
د کثیفه موادو څخه او یاد کثیفه موادو سره یوځای اجرا کېدای شي تر څو
چې قحفي اوعیوي غیر نورمالي وتېرې وپیژندل شي. Hamatoma او یا د
افتونو خیال کتل کېدای شي په هغه صورت کې چې د ناروغانو پر مخ او یا
سینوسونو کې شکمن ترضض او یا التهابي وتیره موجوده وي د CT څخه
استفاده کېږي. د رادیوګرافي د پاڼې پر مخ هم دا ډول ناروغتیاوې
تشخیص کېږي خو CT په زیاته اندازه لاربښونه او مرسته کولای شي.
خاصتاً په هغه پېښو کې چې د ترضیض په واسطه د هډوکي یوه برخه بې
ځایه شوي وي، او یا د سینوس په التهابي پیښه کې د هډوکي تخریب
موجود وي.

د سر MR یوه ډېره مهمه معاینه ده چې داخل قحفي افات په ډېره ښه توګه ښکاره کوي. دا د سر د غیر نورمالو پېښو لپاره لومړنی انتخابي ازموینه ده لکه په توموري پېښو او متعدده سکلروزس وتیرو کې دا ځکه چې پدې مرضي وتیرو کې په بې حایه شوي پېښې په محوري، حلقه یې او قاعدوي بڼو کې پیداکېدای شي. د قحفي MR کې د T1 او T2 وزني طریقې څخه کار اخلي چې په مختلفو اندازو د echo تصویرونه ورکوي. په اوسنیو وختونو کې د MRangiography ځینې استفاده کوي چې پدې صورت کې د Carotid فقراتو او دماغي شریانونو څخه معلومات ترلاسه کېدای شي.

دمغزو د انجیوګرفي څخه د اوعیوافتونود تشخیص په منظور کار اخلي لکه ارتیریوسکلروزس، انیوزمونه او وعایي سوي تشکلات د دې معاینې په واسطه پیژندل کېږي. همدارنګه د دې معاینې څخه یوځای د CT او MR څخه هم په هغه پېښو کې استفاده کوي چې جراح یې د ویستلو اراده لري.

DSA نورولوجیست ته د دې اجازه ورکوي چې په کمه اندازه د کثیفه موادو څخه د مطالعې پر وخت کې کار واخلي چې د دې موضوع څخه مخکې یادونه شویده اوس دا ممکنه ده چې په داخل قحفي اوعیوي طریقو کې ترې کار واخستل شي. هستوي تصویر یوازینۍ غوره او بهتره طریقه ده چې د CT او MR څخه ترې مخکې استفاده کېده او د مغزو وظیفه او د وینې جریان په ډېره ښه توګه څرګند وي. د هستوي مطالعاتو د څلورو ډولو څخه کار اخلي،

Conventional scintigraphy with blood-barrer agents – 1

Cerebral perfusion -2

Cisternography – 3 (د سر د قاعدې د برخې رادیوګرافي د کثفه موادو د ذرق څخه وورسته)

PET scaning – 4

Conventional scimtigraphy ازموینې څخه په هغه وختونو کې کار اخلي چې د دماغ CT نتیجه ورنکړي لکه د ارکنوئید څخه لاندې او یا په مزمنو encephalitis، subdural hematoma کې چې هستوي تصویر د CT په نسبت ډېر حساس او غوره دی، دماغي وعایي افتونو کې، د وریدي

جيبونو په ترومبوزس کې وعايي سوي اشکالو او د مغزو د مړينې په وتيرو کې د پورتنۍ معاينې څه استفاده کېږي. Ceebral perfusion تصوير څخه يوځای د ځانګړي فوتون او کمپيوتيد توموګرافي (SPECT) څخه په هغه حالاتو کې کار اخلي چې ناروغان په stroke ، dementia ، د پيراميد څخه بهر افتونه لکه د Parkinson ناروغتياوي او د دماغ په مړينه اخته وي Radiosotope cistrernography څخه په هغه وخت کې استفاده کېږي چې د نخاع شوکي په مايع کې Leakage موجودوي تر څو چې د شنټ اندازه وټاکل شي او په هغه وخت کې ترې کار اخلي چې د Hydrocepbalus پېښه تشخيص کړل شي. د PET څخه د دماغ د بيوکمستري او فزيولوژيك مسايلو کې استفاده کوي.

د مغزو د التراسوند څخه په دريو ځايو کې کاراخلي چې لومړی يې د Doppler ازموينې په واسطه د ورمېږ، د رګونو کتنه ده، ديمه يې عبارت دي د دماغ په دننه جراحي عمليه کې او دويم يې عبارت د نوي زېږيدلي ماشوم د سر د دماغ د لياري د ازموينې څخه دي.

## اناتوميك کتني يا (ANATOMIC CONSIDERATIONS):

د سر له راديوګرافۍ څخه مخکې يادونه شوي لکه چې د ناريه ترضيض، وجهي کسر د سينو سونو ناروغتياوي، تخريبي افات او يا ميتابوليك ستونزي او په يولسم فصل کې په مفصل ډول څېړنې شوي. په اوسنۍ مطالعه کې به د عضمي قبي، توركي زين، وجهي هډوکيو قاعدوي ثقبي، سينوسونو، کلسفيکشنونو او د رخوه اقسامو څخه يادونه وشي.

د سر اناتومي يو پيچلی جوړښت دی لدې کبله ضروري ده چې د معمولو راديوګرافيك وضعيتونو او د هغوی پورې مربوطو برخو څه مطالعه پيل شي. په ستنډرد ډول د سر راديوګرافي په خلفي قدامي (PA) ، جنبي يا Lateral ,A+P نيم محوري (Tawne) او قاعدوي وضعيتونو کې اجرا کېږي. هر وضعيت کې د سر مخوصي برخې د کتني وړ وي. په خلفي قدامي وضعيت کې قدامي يا Frontal هډوکي، Frontal او ethmoid سينوسونه، د پزي جوف، د orbit پورتنۍ برخه او mandible ښکاره کېږي

. (Fig 12.1)

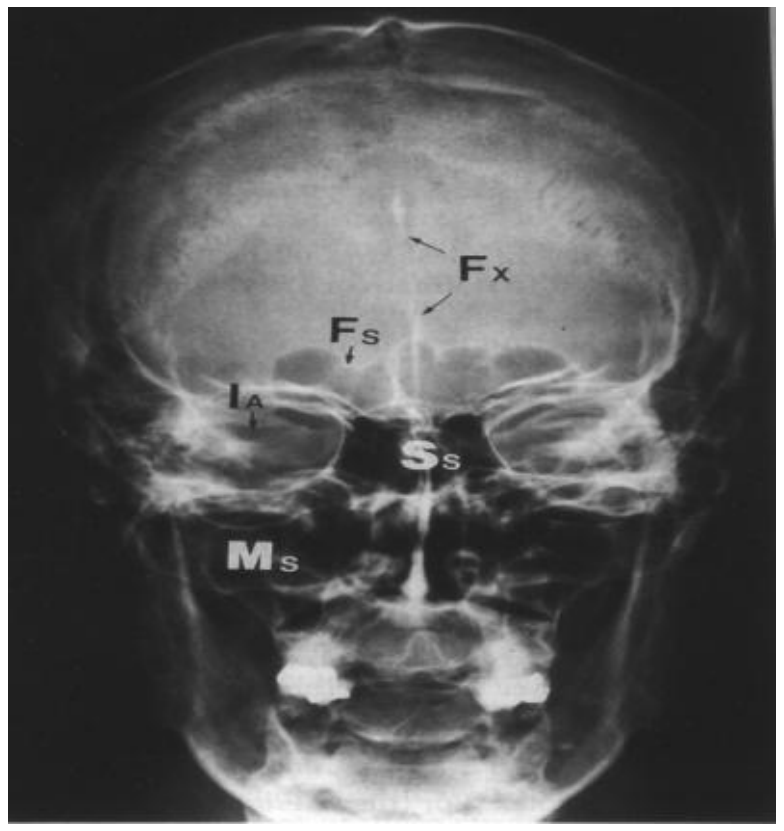


په اړخیزه منظره کې قدامي،
جداري، occipital او temporal
هډوکي د کتنې وړ وي. همدارنګه
د Masiod برخې، سرج ترکي، د
Orbits قاعدې، او د وجهي
هډوکو برخې هم د کتنې وړ وي.

(Towne, occipital)په نیم محوري . (Fig 12.2)

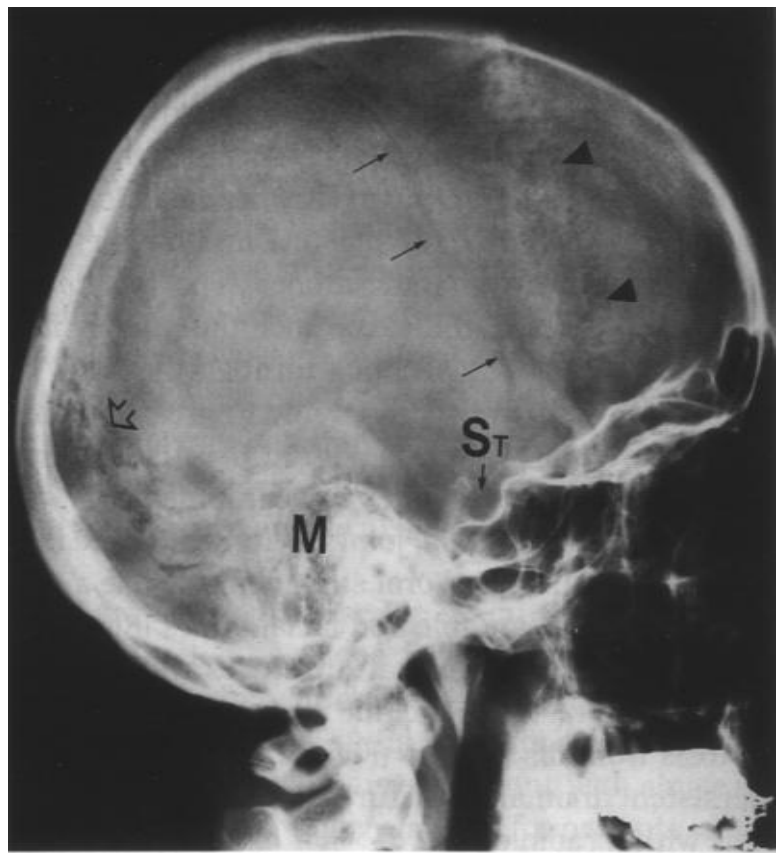


(Fig 12.3)منظره کې Occipital هډوکي، مستوئیداو د منځني غوږ
برخې، د Magnum ثقبه او د
Zygomaic قوسونه ښکاره کېږي.
په قاعدوي منظره کې

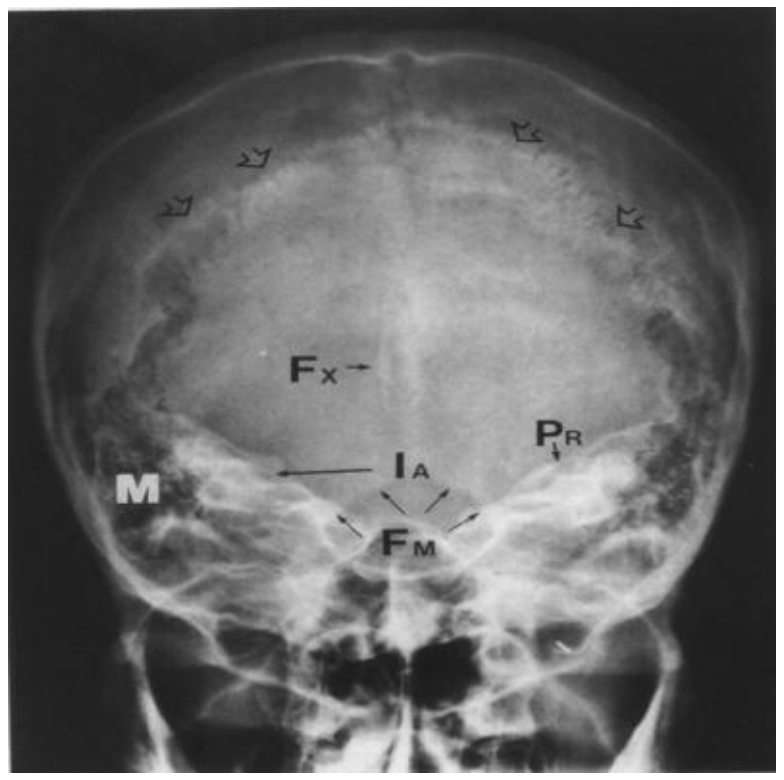

(Fig 12.4) د سر قاعدوي برخې څرګندېږي چې د غتې ثقبي څخه عبارت

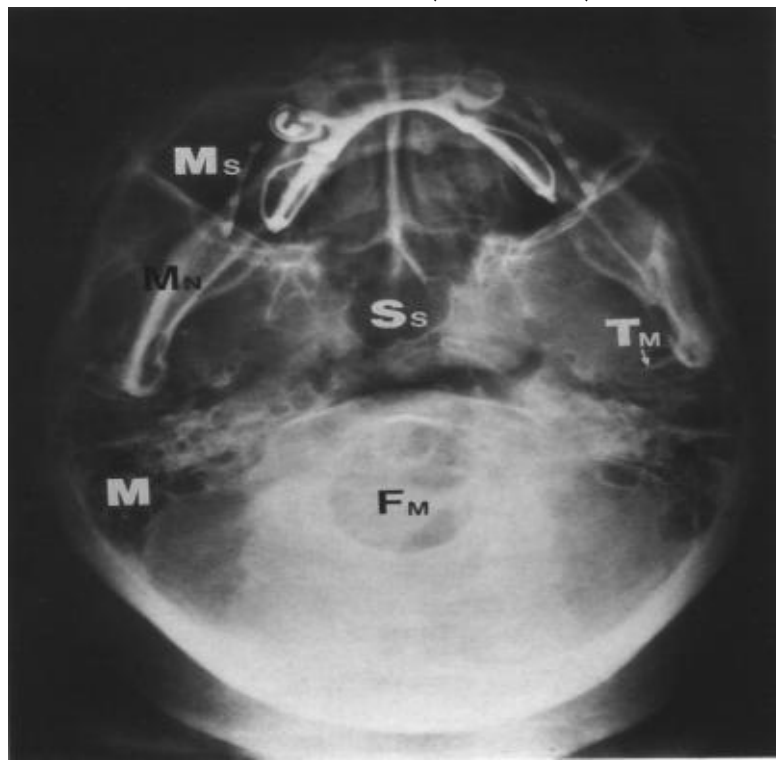


دي، دا ډول ازموينه دومره په زړه
پورې نده. د دې برخو د کتنې لپاره
د CT څخه کار اخيستل کېږي.
پدې برخه کې اړخيزه راديوګرافي
هم په تفصيل سره اناتوميك
ساختمانونه ښکاره کولای شي

(Fig 12.5) occipitomental (water) وضعيت

(Fig 12.6) کې وجهي هډوکي اوسينوسونه کتل کېدای شي. د سر بل ډول

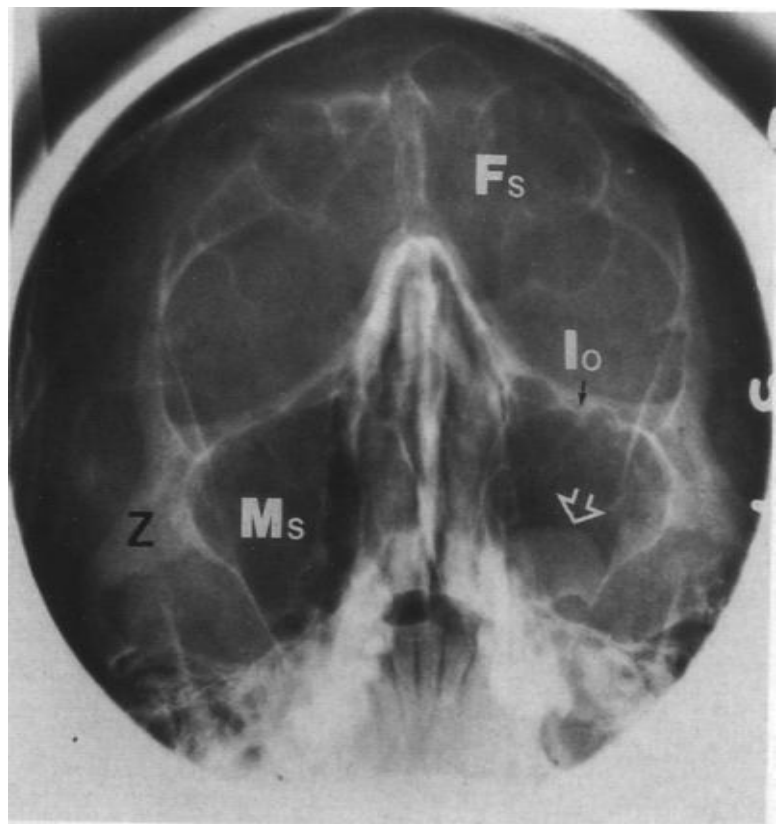


راديوګرافي عبارت د
temporomandibular مفصلونو
(TM) څخه ده. دا برخې په ښه
توګه د CT او MR په واسطه
مطالعه کېدای شي. د غاښونو او
خولې جراحان د Panoramic ډول
مطالعاتو څخه د وجهي هډوکو
اوفك د کتنو لپاره استفاده کوي

(Fig 12.7) . په نورمالو ساختمانونو او حالاتو کې په زیاته اندازه توپیرونه شته چې د تشخیص سبب ګرځي چې داعبارت د اوعیو د تارونو د برجسته والی (frontali interna

(Fig 12.8) hyperostosis

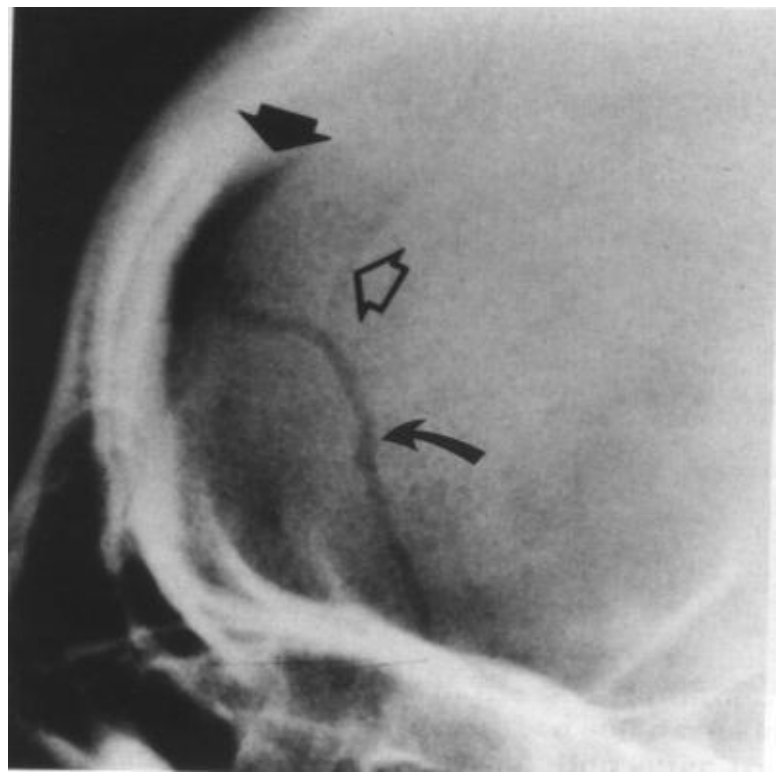

(Fig 12.9) کلسفاید شیو Falxcerebri

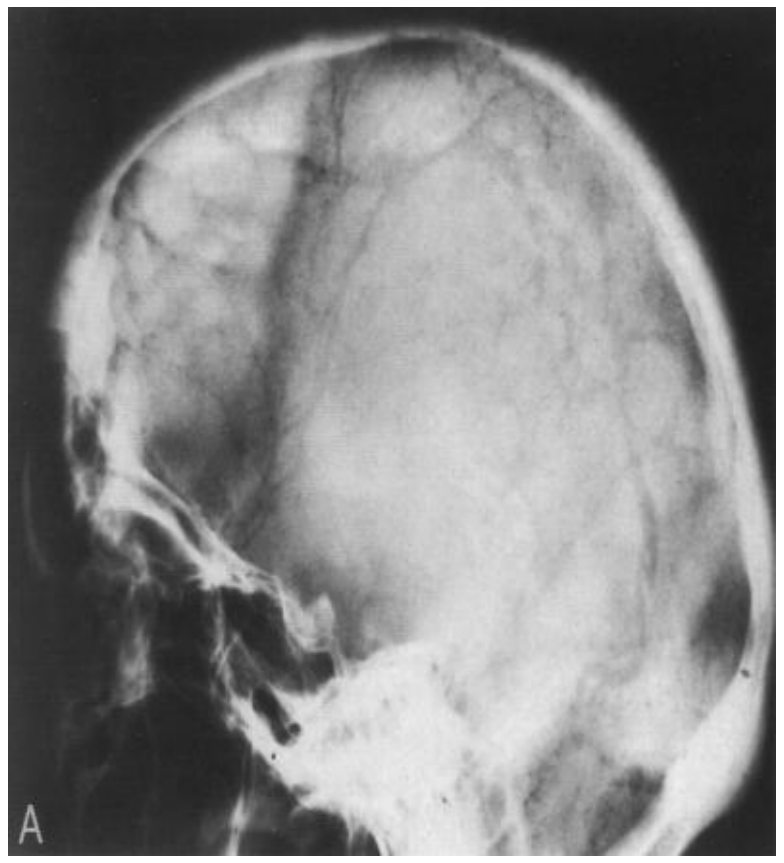

(Fig 12.10) او په ثابت ډول په درزونو کې د غیر نورمالو وتیرو څه دي

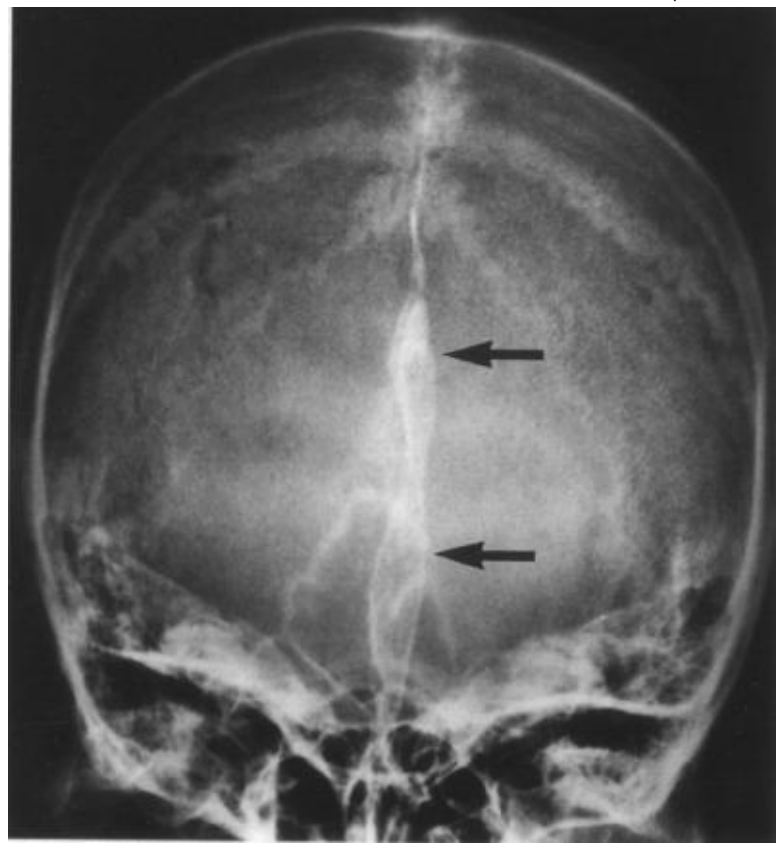

(Fig 12.11 او کله چې فلم د راديولوجيست لخوا مطالعه کېږي هېڅکله د

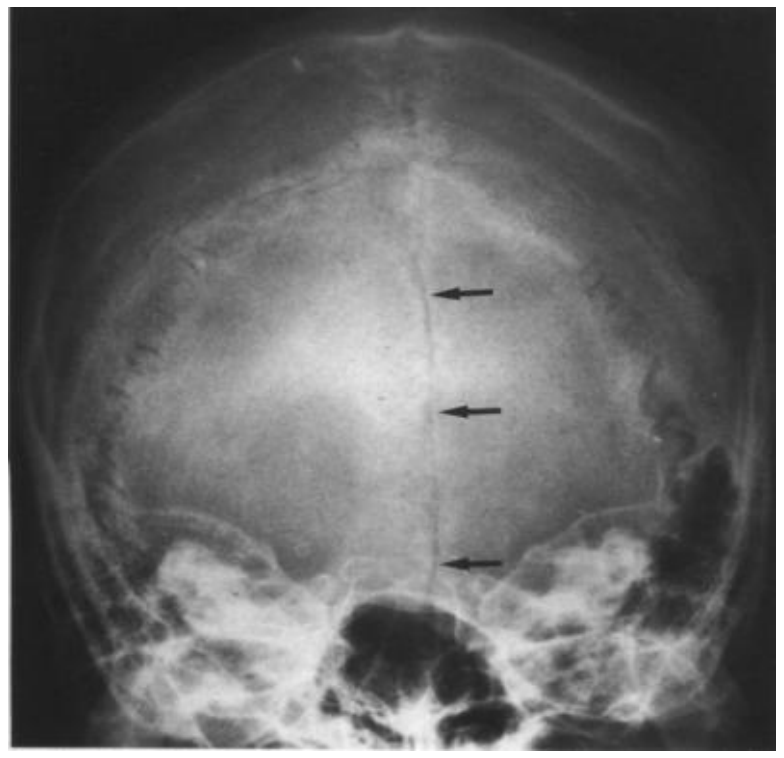

اشتباه سره نه مخامخ کېږي. د دماغ څېړنه د CT او MR طریقو په واسطه د عرضاني تصويرونو په ذريعه اجرا کېږي او څرګندوني يې سره ورته والی لري، MR ډېر ګټور دی او د دې ازموینې په واسطه خاکي برخه د سپينې څخه په ښه توګه توپير کېدای شي.

د 12 12.F6 شکلونو څخه تر

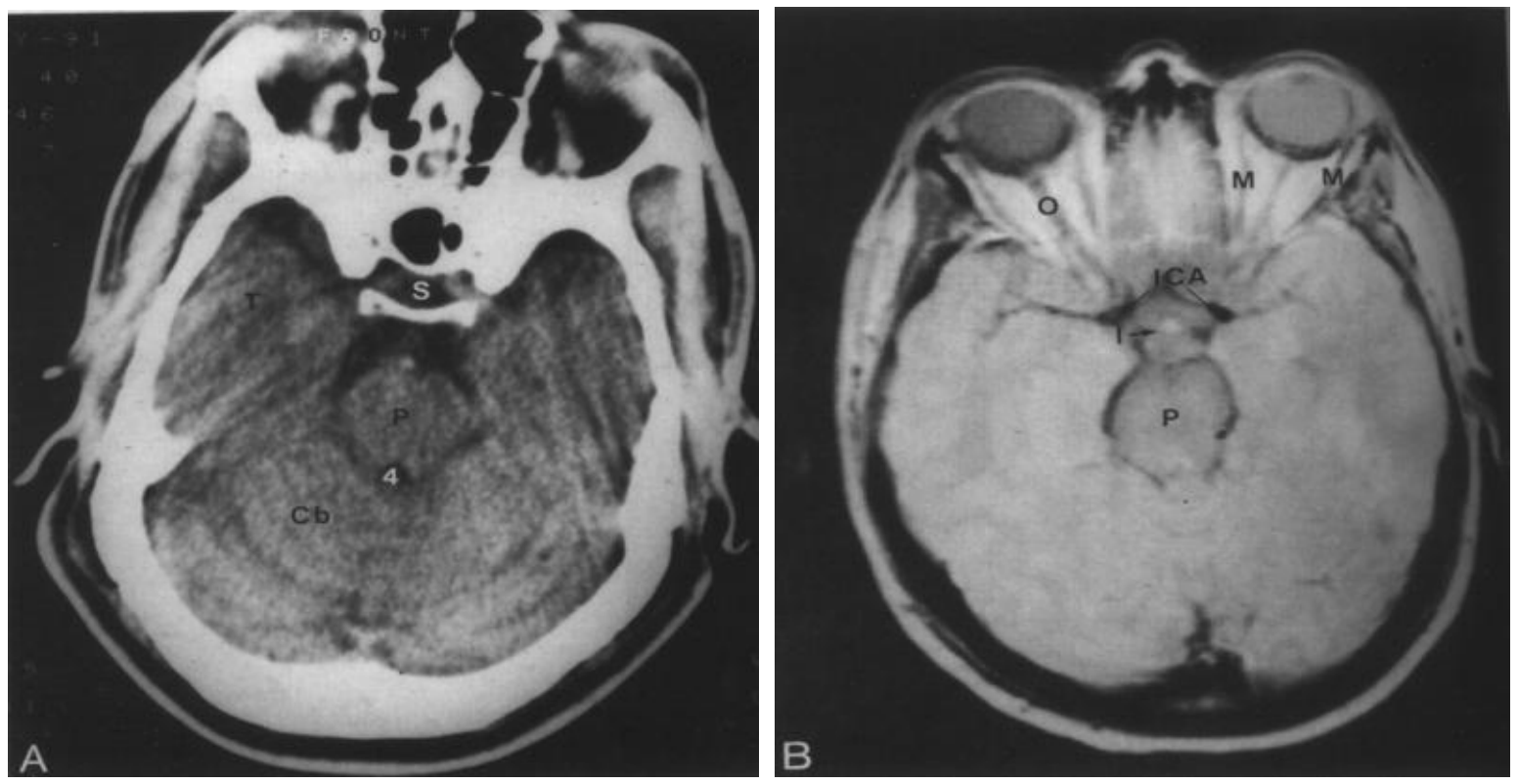

12.15 شکلونو پورې د CT تصویرونه په مقایسوي توګه د MR سره د سر

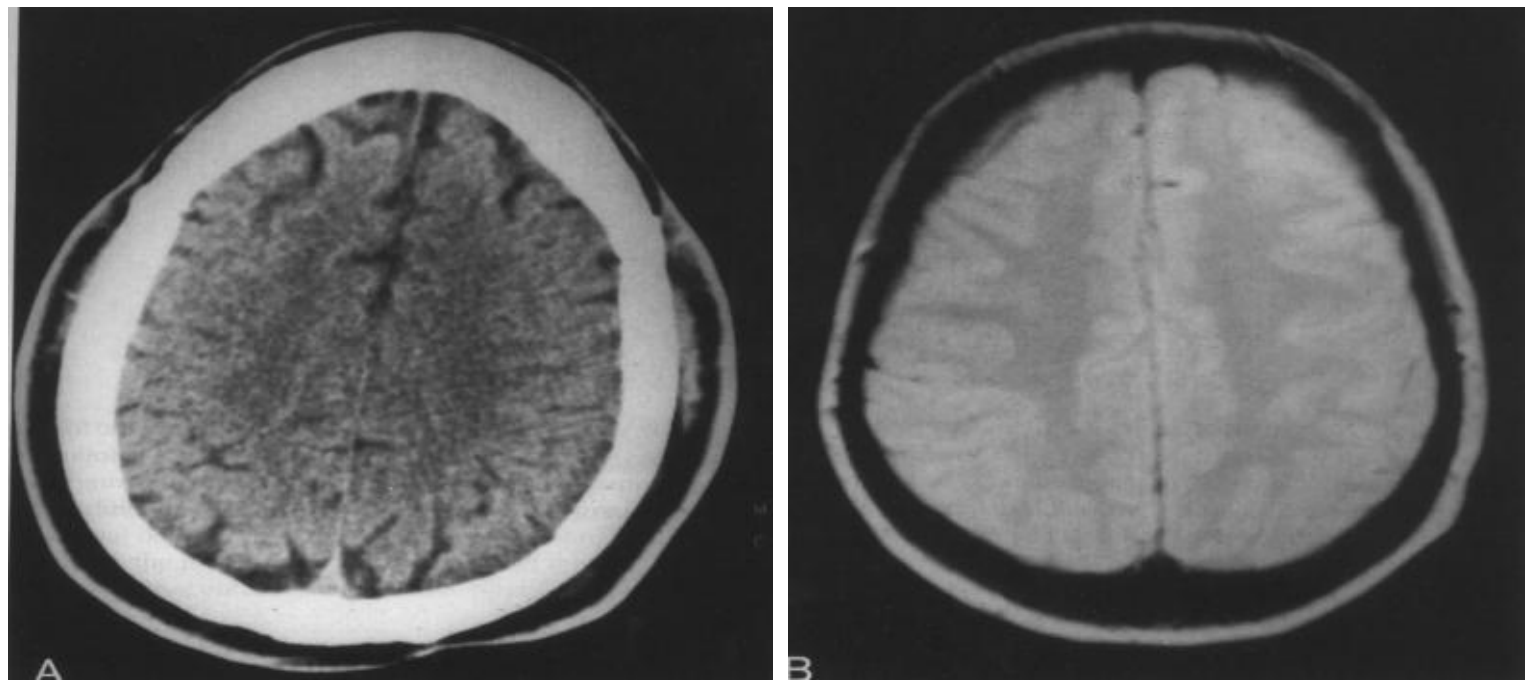


نورمال ساختمان ښکاره کوي.

د وجهي CT په واسطه د مخ کسرونه او د سینوسونو ناروغتیاوي په ښه توګه د کتنې وړ وي. نرى مقطع یې (2mm) په اندازه محوري او مستقیم coronal Spiral ډول اجرا شویده تصویري منظري ښکاره کوي. Fig 12.16

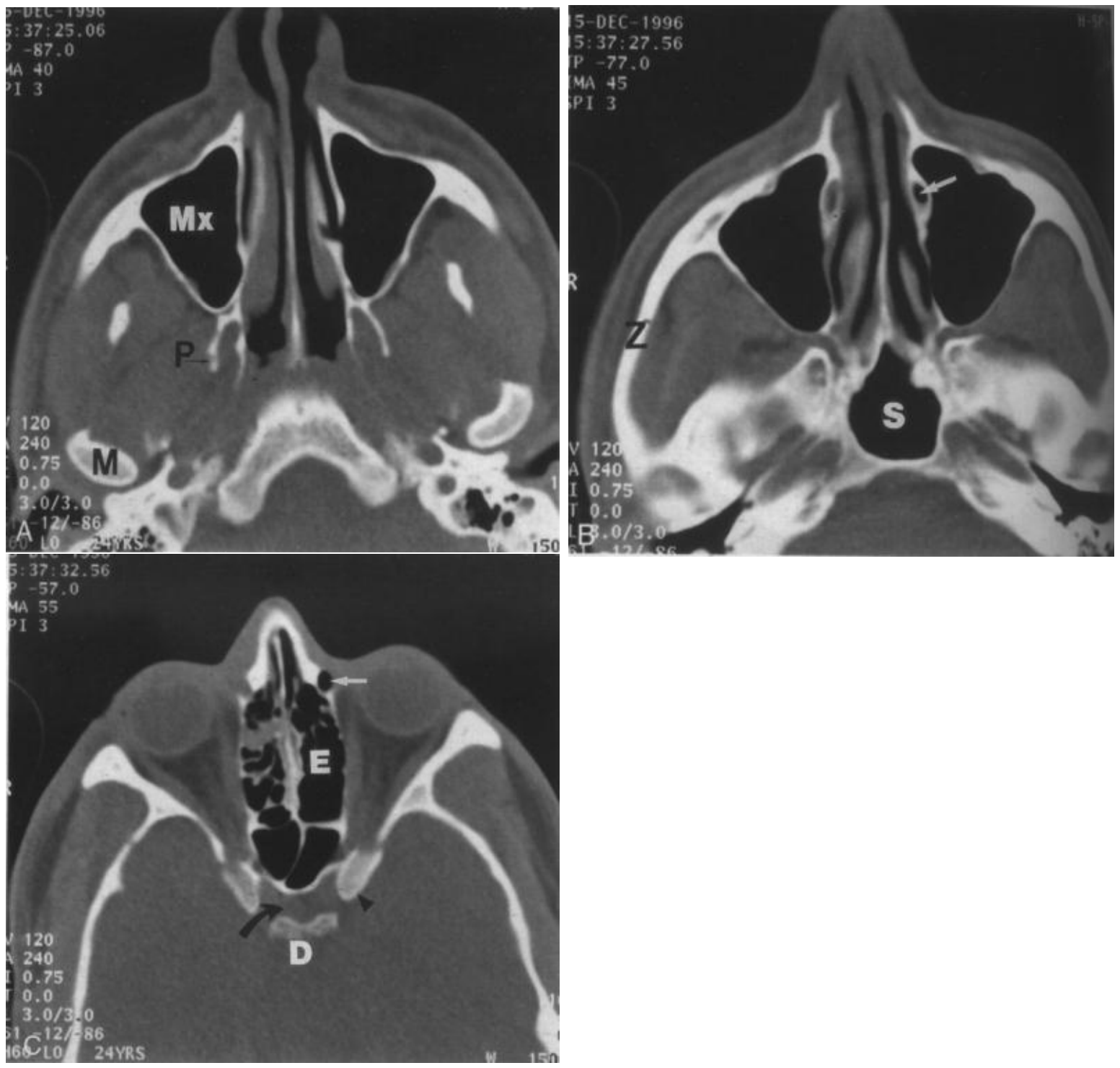

او 12.17 په نورمال ډول د مخ اناتومي څرګندوي. فمي او Maxillofacial د

پلاستيك جراح په واسطه په (3-D)
كې په وجهي تصوير كې په ډېره ښه
توګه ښكاره شويدي

. (Fig 12.18)

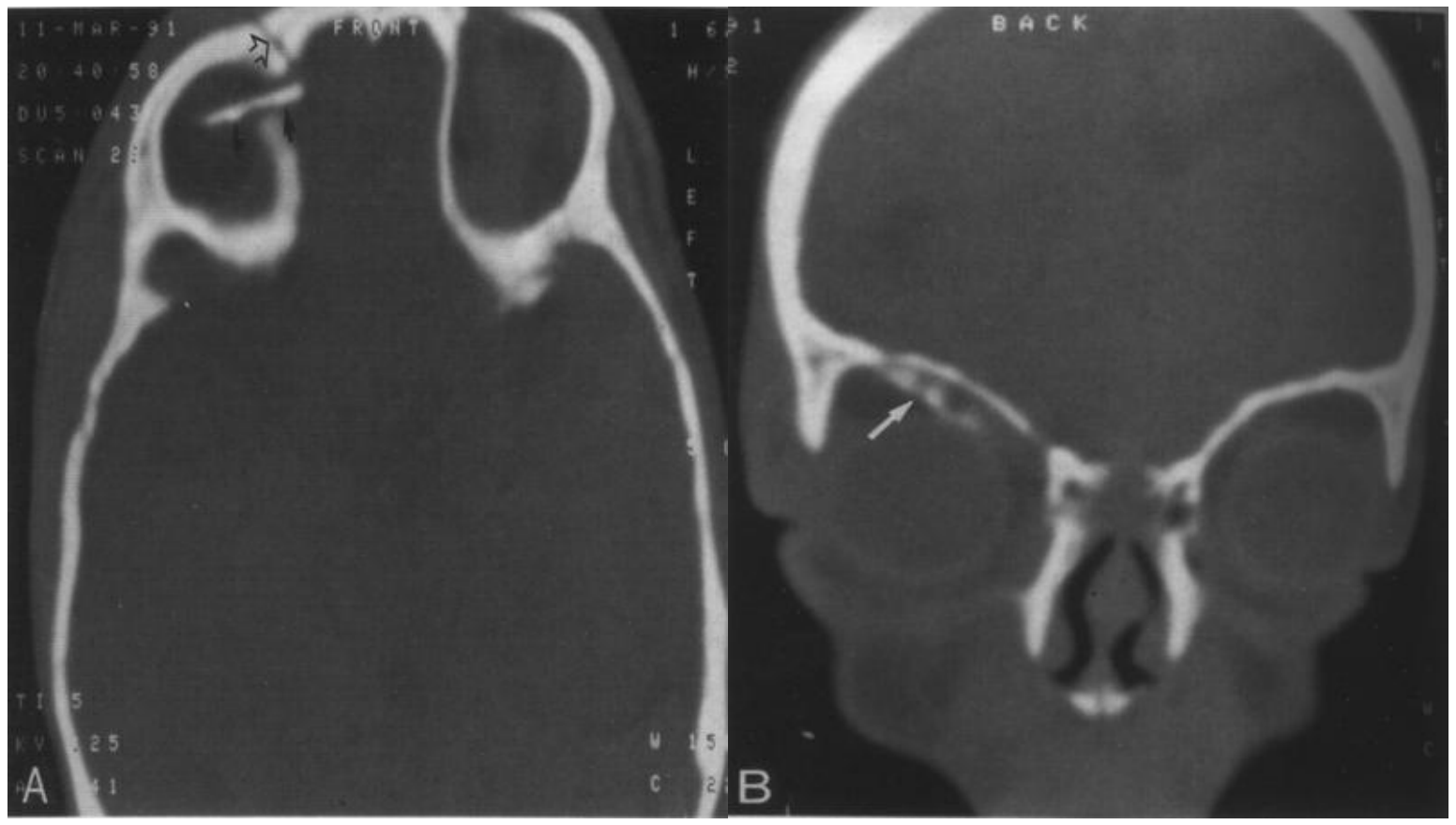

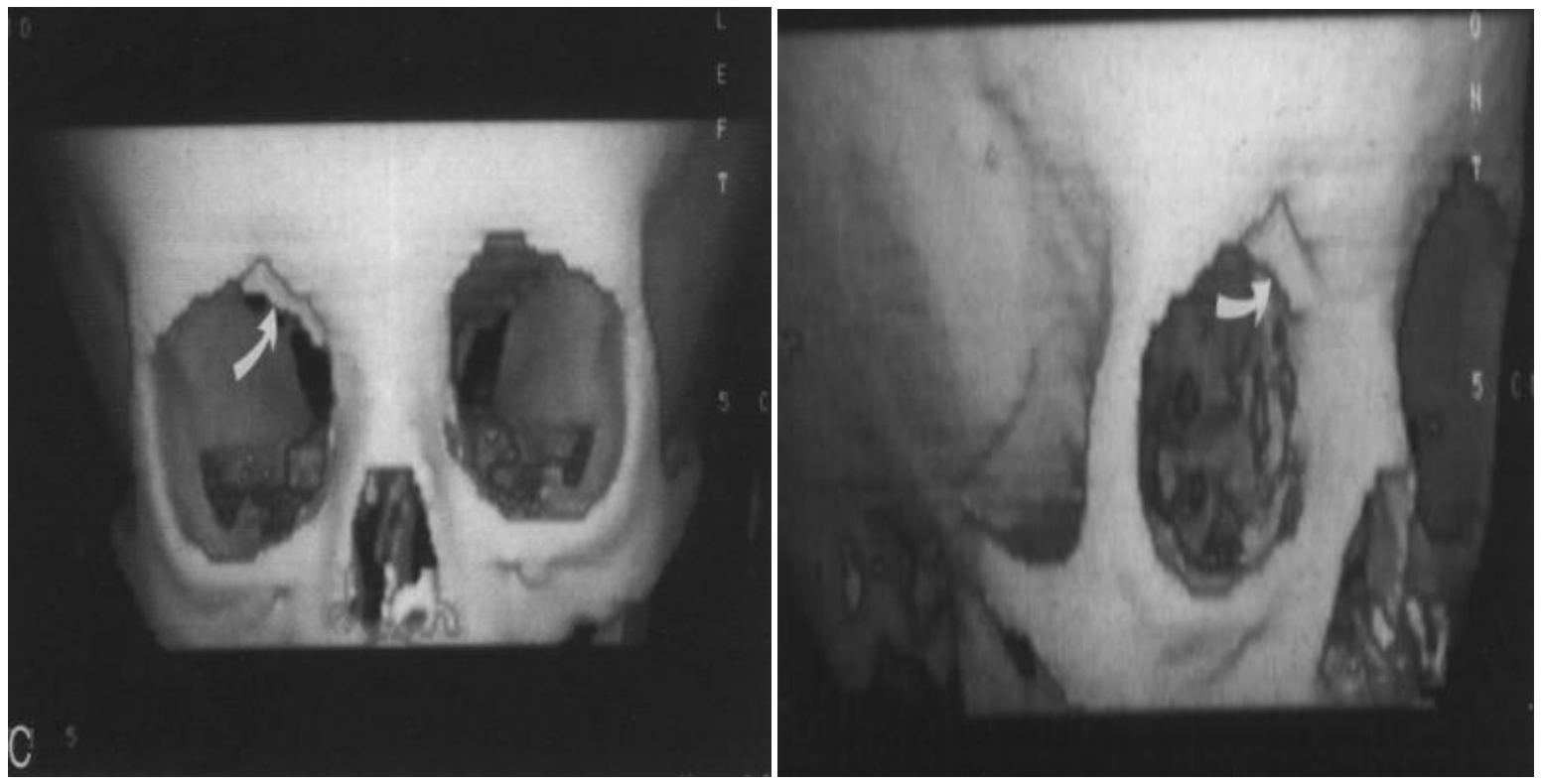

### پټالوژي کتنې یا (PATHOLOGIC CONSIDERATIONS) :

په عمومي توګه د پټالوژي کتنو څخه د راديولوژيکي له نظره په عصبي سيستم کې په لاندې ډول يادونه کوو يعنې دا چې ترضيض، نيوپلازمونه، د اوعيو ناروغتياوي، متعدد سکلروزس، د دماغي اتروفي او hydrocephalus په ترتيب سره تشريح کيږي.

### ترضيض يا (Truma) :

لکه چې مخکې مو يادونه کړې د سر کسرونه او د هغې څخه پاتې خيال غوره مثال دی. د رخوه اقسامو زخم د کسر له امله منځ ته راځي چې د ترضيض څخه وروسته د CT استطباب ضروري دی. دا ځکه چې د نورولوژيك غير نورمالو حالاتو اعراض او علايم منځ ته راځي. څرنګه چې د سر په کسرونو کې دوه استثنات موجود دي هغه دا چې په مستقيمه توګه د نورولوژيکو غړو نورمالو حالاتو درملنه سرته ورسيږي. بله دا چې د کسر شته والی او نشتوالی او نورو اهتماتو ته په ناروغ کې اړتيا لري. کېدای شي چې په يو شمېر زياتو ناروغانو کې د سر کسر موجود وي خو نورولوژيك علايم نه کتل کيږي. او د دې امکان هم شته چې په ناروغ کې کسر موجود نه وي او په پرمختللي ډول عصبي خرابتيا مځ ته راغلی وي. دوه حالاتونه دي چې په هغې کې د سر کسرونه په واضح او څرګند ډول وي چې عبارت د فشاري کسر او د هغه کسر څخه عبارت دي چې د مرمۍ يا اجنبي اجسامو پواسطه منځ ته راغلي وي. په دې دواړو پورتنيو پيښو کې

معمولاً عصبي غیر نورمال حالت منځ ته راځي چې د CT پواسطه مخکې د درملنې څخه ښکاره کېدای شي. د دماغ په جرحه کې دماغي ازیما او هیمورژ موجود وي. د CT په واسطه د دماغ ازیمایي برخه په کمه اندازه کثافت ښکاره کوي او که چېرې په حاد ډول همیورژ منځ ته راغلی وي نو کثافت یې په زیاته اندازه وي. د Fig 12.22 څخه تر

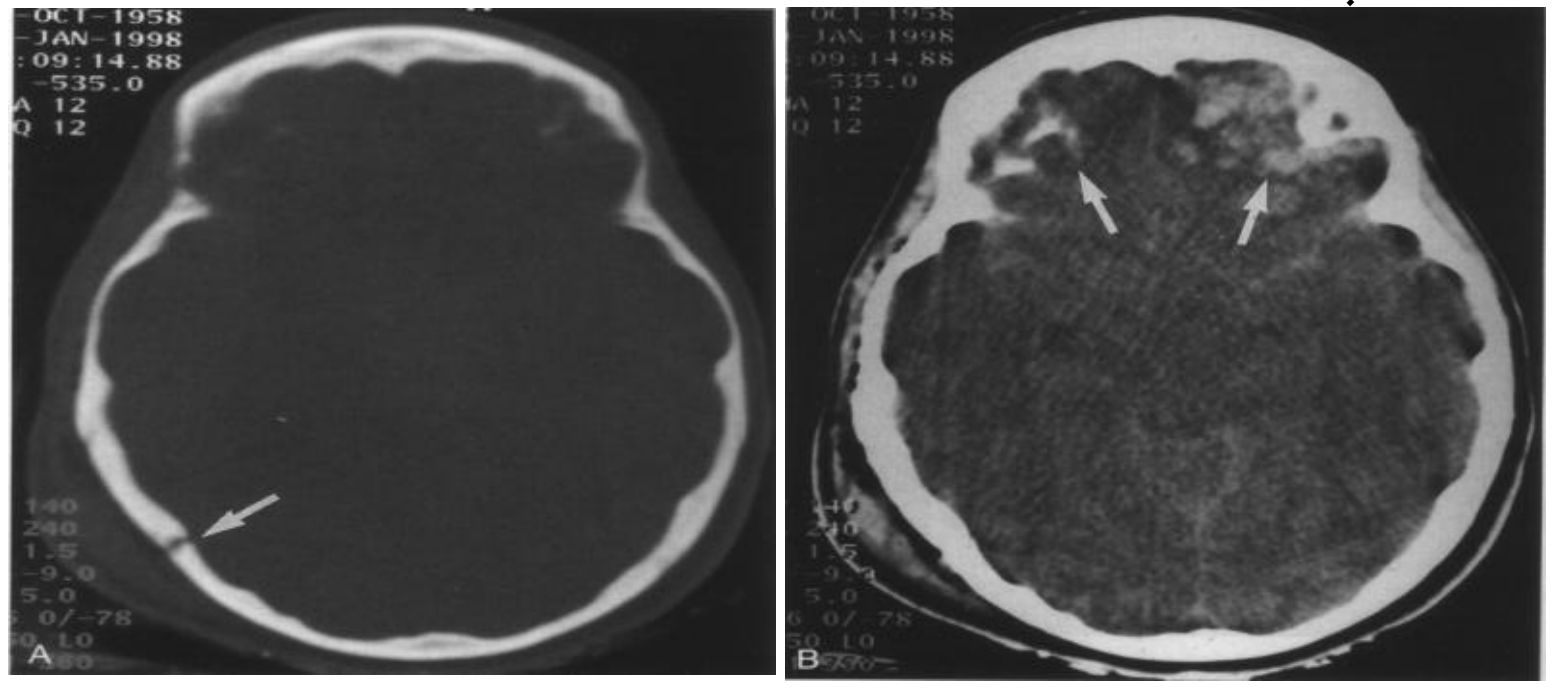

Fig 12.19 پورې د سر کسرونه او د هغې پورې اړوند نښې ښکاره کوي.

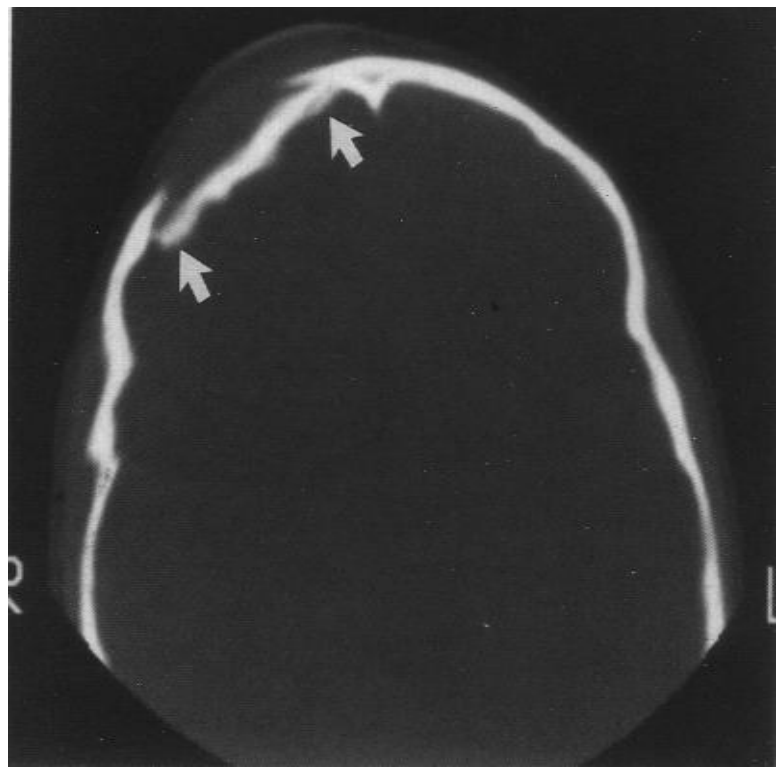

د epidural او subdural هیماتوما ښایې د قحفي ترضیض له امله پیداشي د epidural هیماتوما معمولاً هغه وخت پیداکېږي چې د کسرونو په نتیجه کې یو د سحایاو د شریانو څخه اخته شي. دا هیماتوما په وصفي توګه د عدسي په شکل

(Fig 12.23

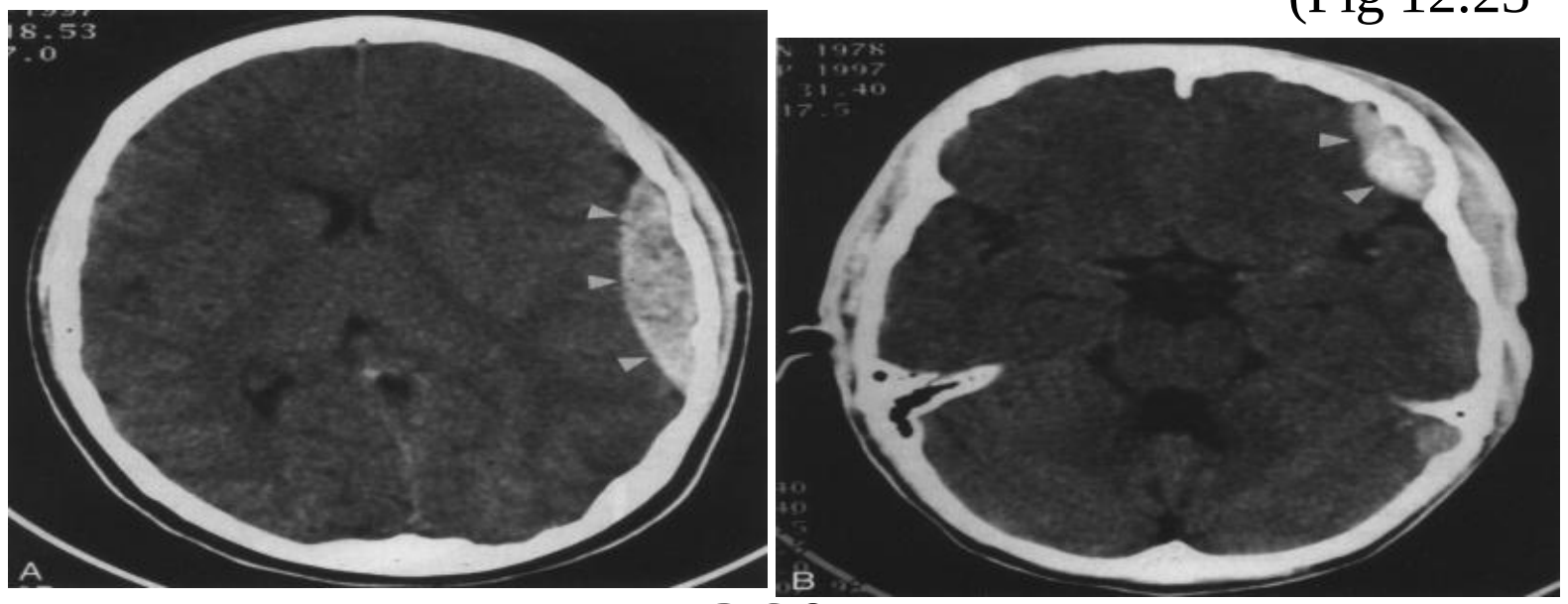

subdural hematomas . -see Fig 12.21) هغه وخت پیداکېږي چي د

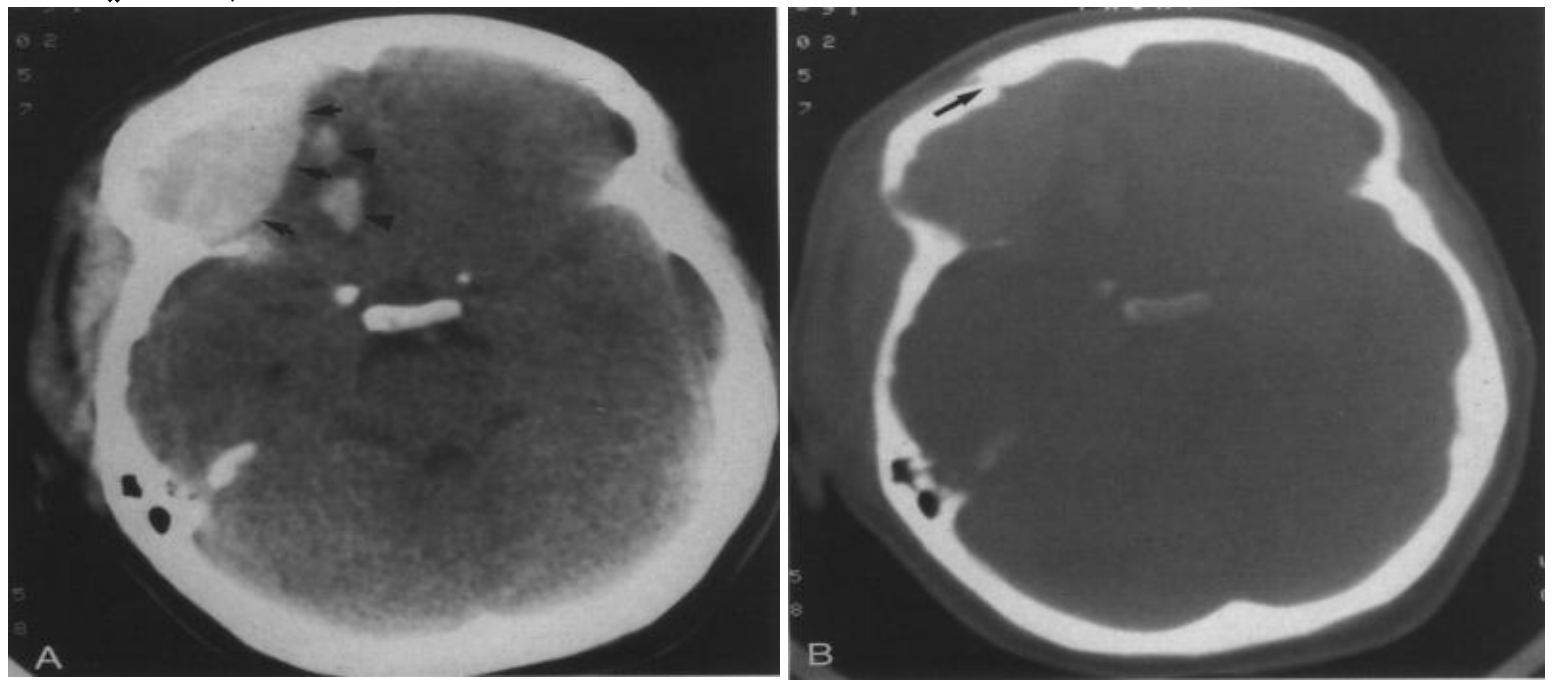

سحایاو په وریدونو کې جرحه منځ ته راشي دا پښنه زیاتره په زړو خلکو کې پیداکېږي او ښایې سبب یې شیخی dementia وي. په حادو پښنو کې په مغزو کې د هلال په څېر منظره د کتنې وړ وي (Fig 12.24) . او کله چې

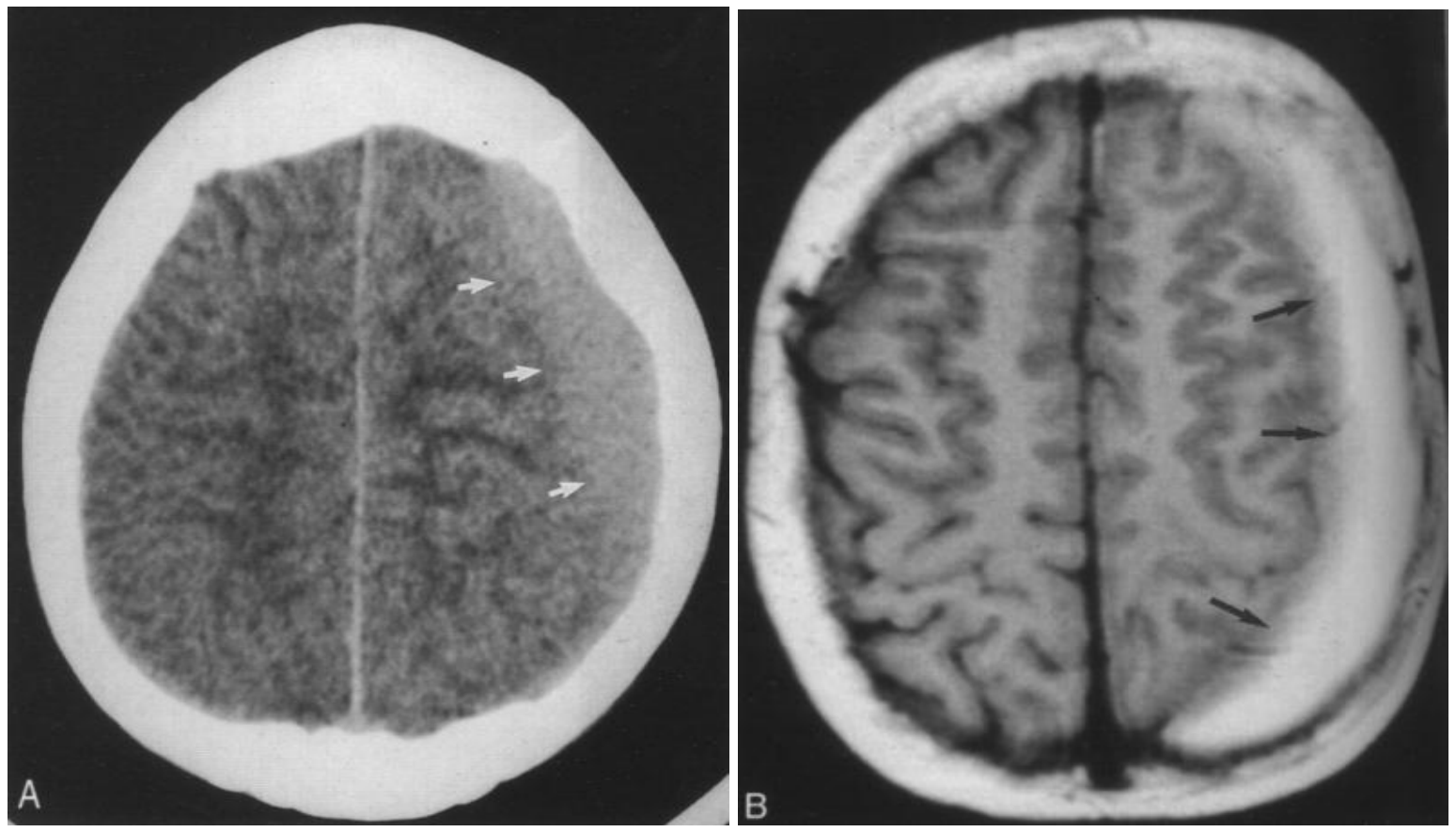

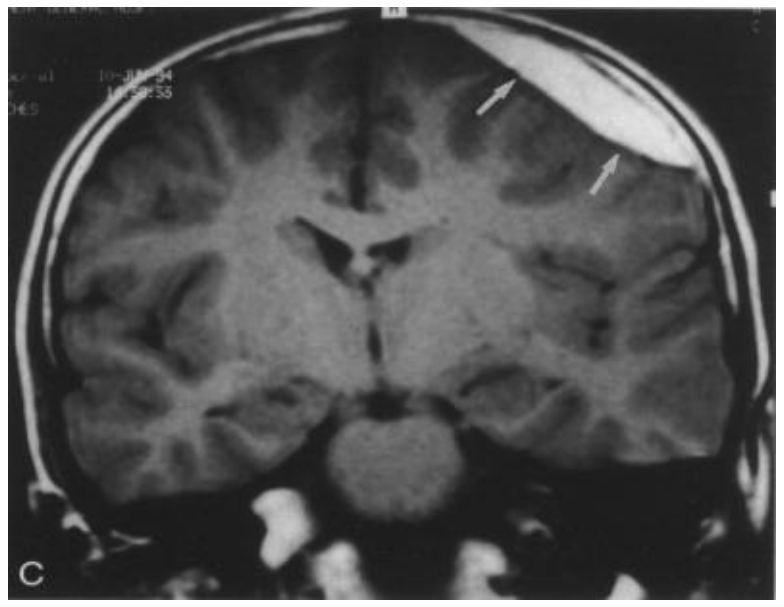

مزمنه بڼه غوره کړي نو د عدسي په څېر وي

(Fig 12.25) .په وجهي برخه کې کسرونه په زياته اندازه زخمونه پيداکوي.

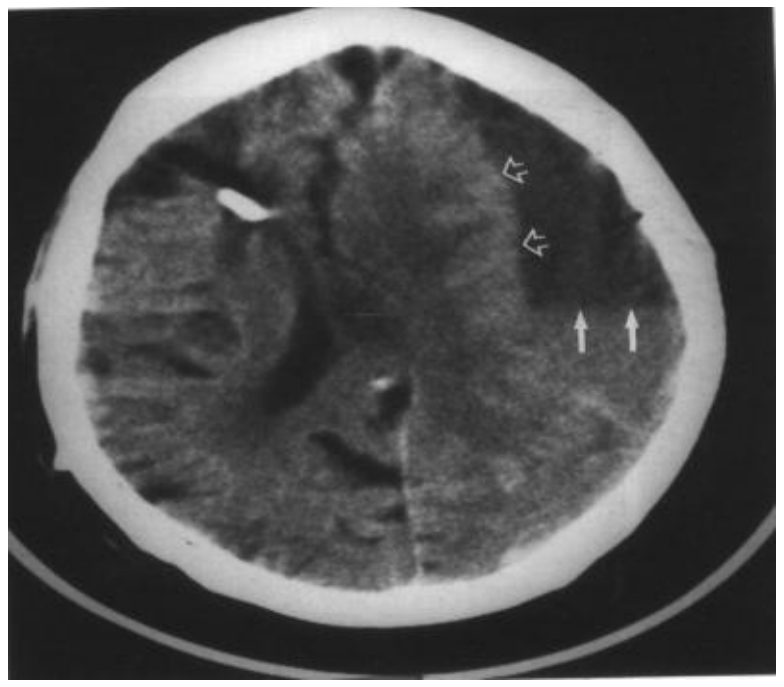

مؤلفين پدې عقيده دي چې د مخ په منځني برخه کې کسرونه تقريباً 12% وو او په 22،000 تنو ناروغانو کې چې د ترضيض سره مخامخ شوي و دا فيصدي ښکاره شوه او د دوی عمر د لس کلنۍ مودئ څخه زيات وو. کسرونه چې په مخ کې پيداکېږي مختلفي منظري غوره کوي او د راديوګرافي د پاڼې پر مخ د کتنې وړ وي. او هم يې د زخمونو غيرنورمال حالات د CT په واسطه ښکاره کېدای شي. د مثال په ډول که چېرې په مستقيم ډول د سترګې لاندينۍ برخه کې (چې معمولاً د سوك له کبله پيداکېږي) پيدا شي نو د orbit د ښکتنۍ سرحد کسر منځ ته راوړي (Fig 12.26) ، او يا يې د

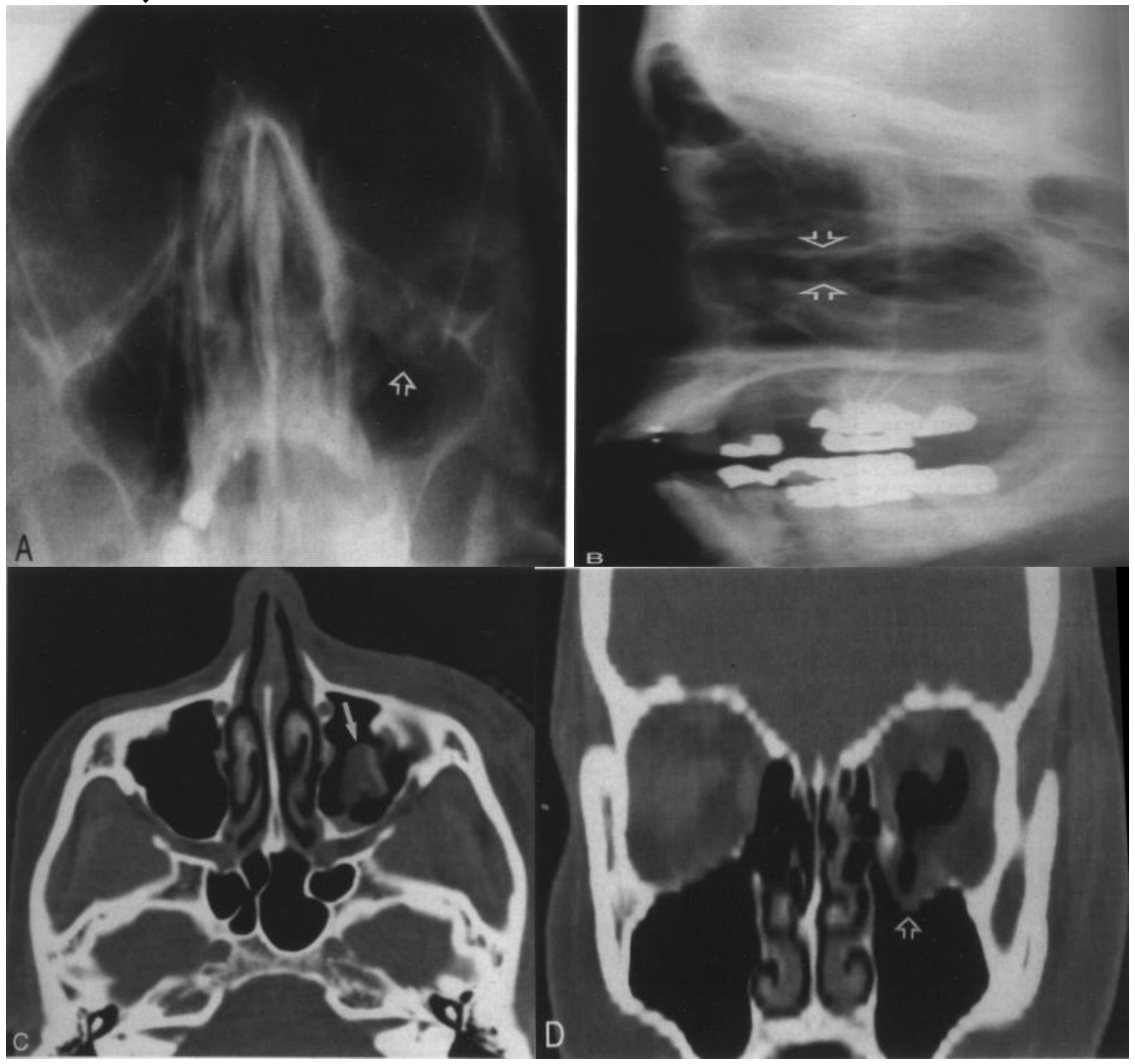

منځني جدار په سطح کې پیداکوي. او هم کله چې سوك
Zygomaticomaxillary په برخه کې وارد شي په مغلق یا complex ډول
(ZMC) د کسر سبب ګرځي. د Zygoma کسرونه په قوس کې او
Zygomaztic درز په قدامي برخه یعنې د orbit په قدامي سفلي برخه کې
ځای نیسې او د Maxillary په قدامي جدار کې وي (Fig 12.27) .

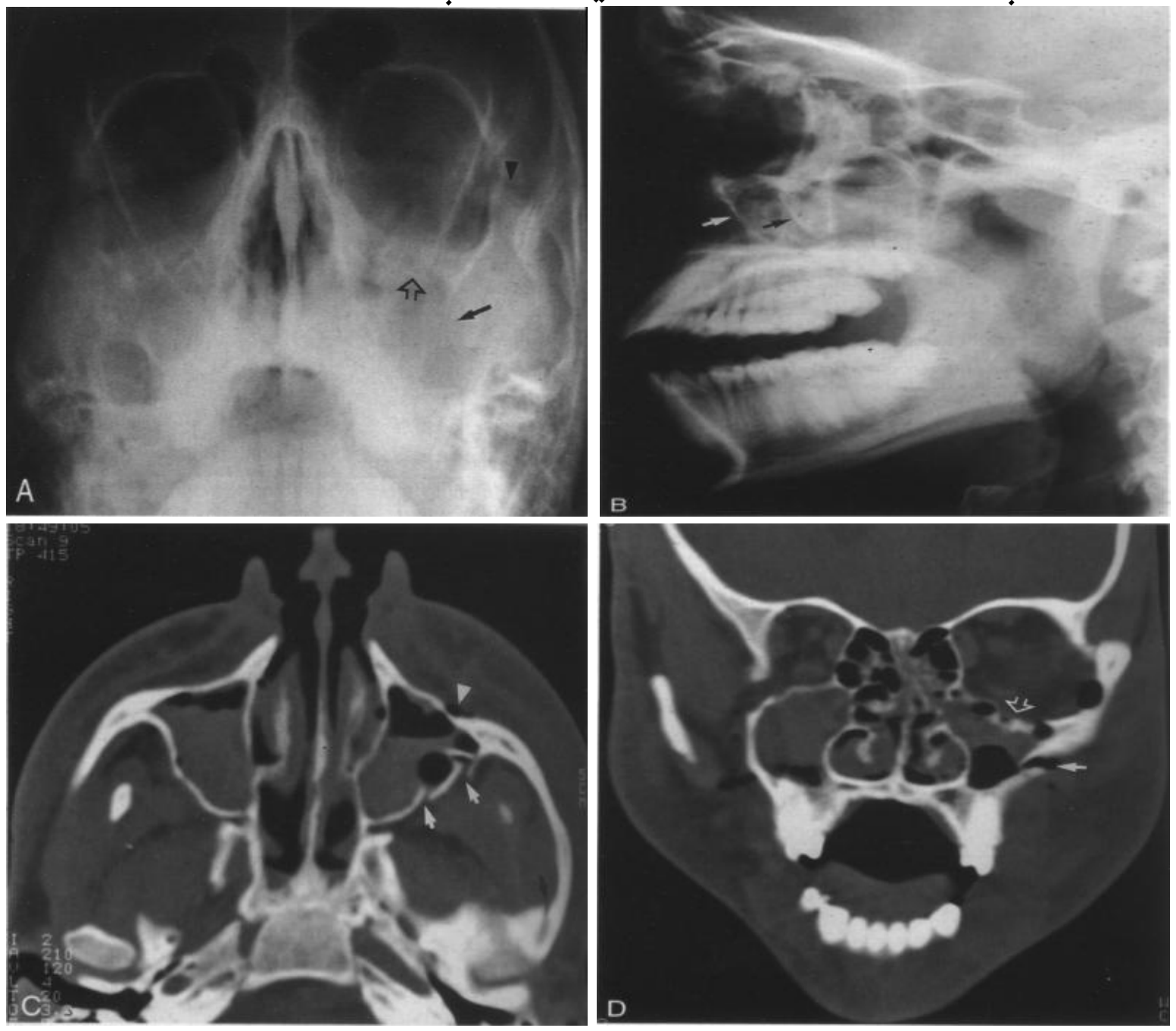

دا ډول کسرونه کله کله tripod کسر په نامه یادوي دا ځکه چې د مثلث په
څېر د هډوکي لرونکي وي.
نور د ترضیضاتو پرمختللي ډولونه چې په مخ کې منځ ته راځي عبارت د
Maxillofacial د جداوالی څخه عبارت (Thelefort fructure)

{Fig 12.28} ثخه دي. پدې ناروغانو کې CT د 3-D په واسطه تشخیص

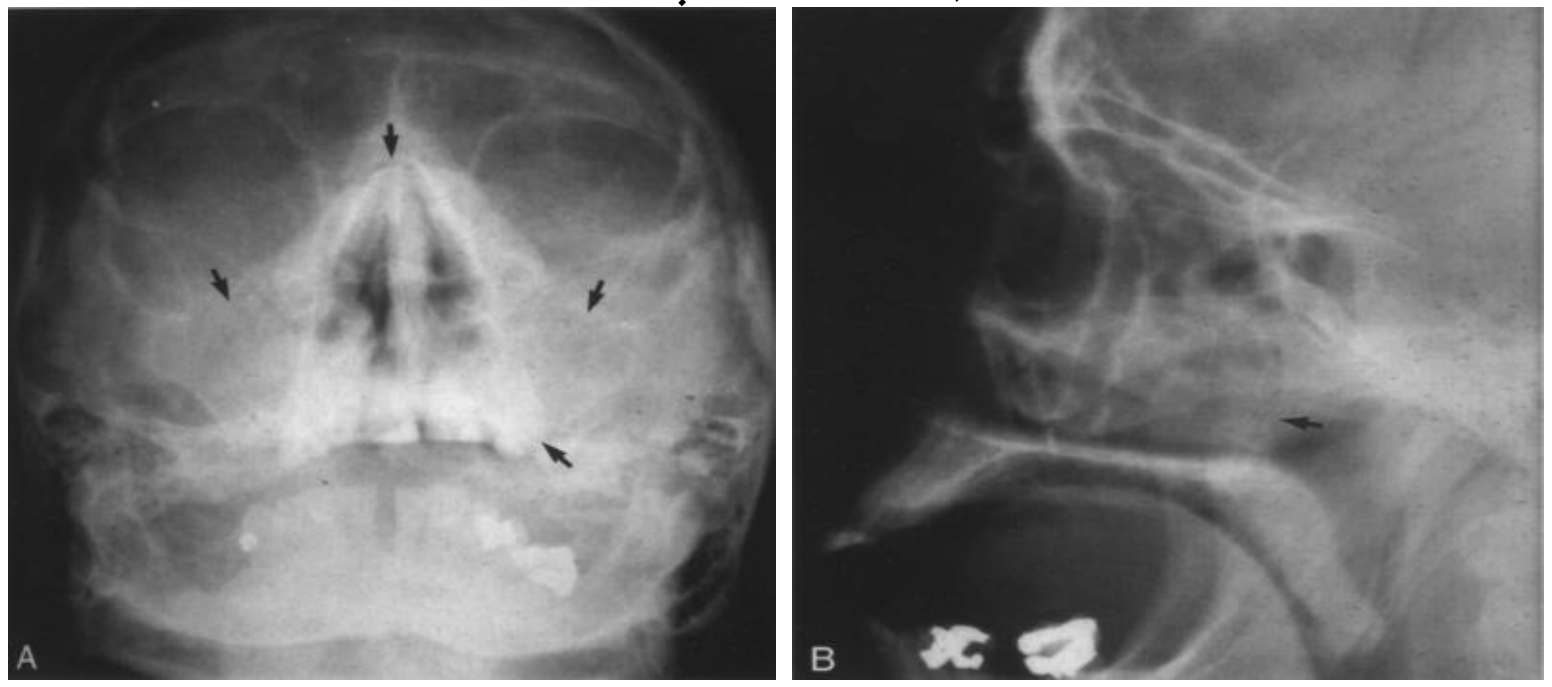


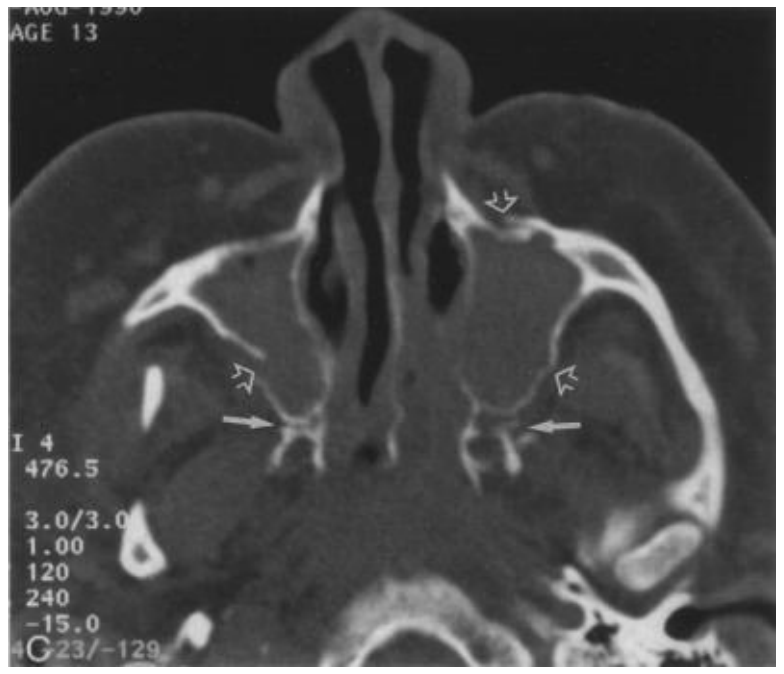


کولای شي

(Fig 12.29) . همدارنګه CT په هغه ناروغانو کې هم ښه لاربښونه کوي چې

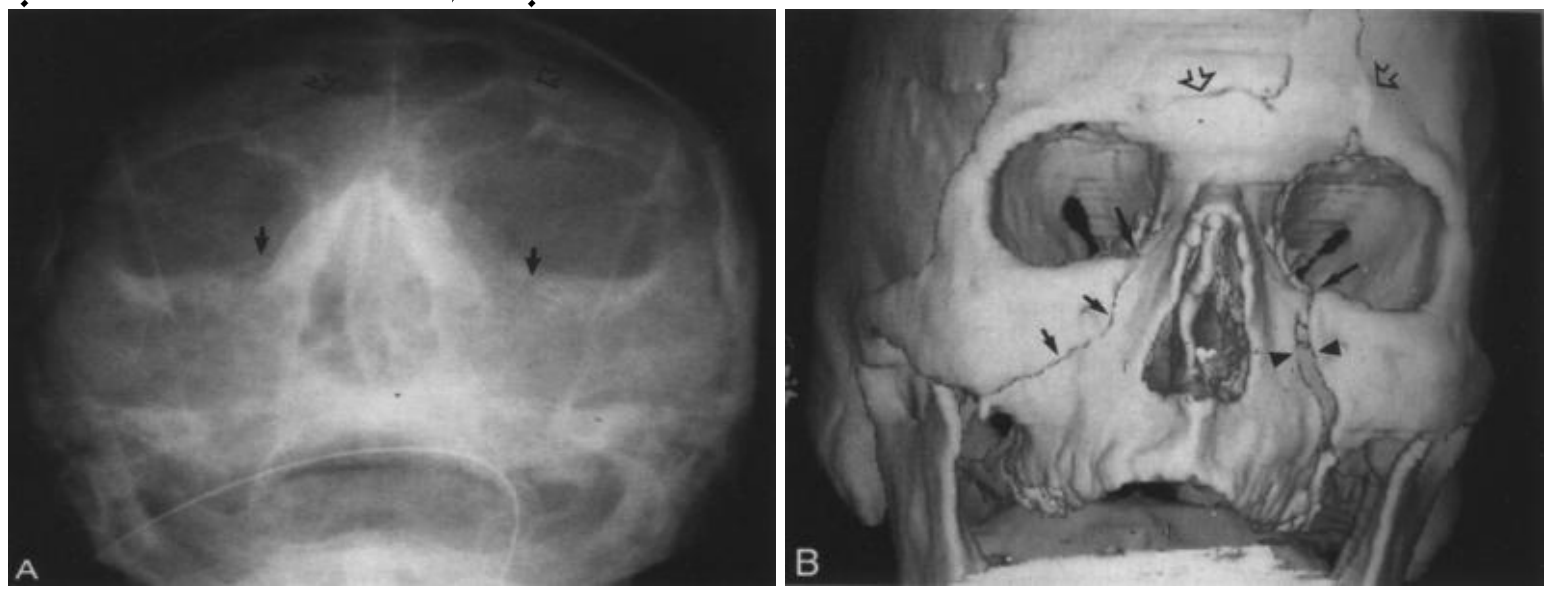

عملیات په کې اجرا شوي وي یعنې دا چې د عملیات ځخه وروسته هم CT غوره رول لوبوي.

په هغه ناروغانو کې چې د سر او مخ د ترضیض سره یو شمېر غیر نورمال حالت پیداکېږي د رقبي

فقراتو په برخه کې هم اغیزه کوي. مثلاً په مستقیم ډول د سر او یا مخ وهل معمولاً په زیاته اندازه په رقبي فقراتو اغیرزه کوي او د قبض، بسط او یا اړخیز طرف ته ګرځولو کې په پوره اندازه ستونزي منځ ته راوړي.

## تومورونه یا (Neoplasms) :

د دماغ د تومورونو زیاته اندازه که په لومړنۍ توګه وي او یا متاستاتیك ډول د CT او MR په واسطه تشخیص کیږي، یو شمېر ناروغان پدې افتونو په کمه اندازه اخته وي، د دوی تصویر مطالعات باید د Neuroro adiologist ، نورو لوجیست او عصبي جراح لخوا سر ته ورسېږي، نو پدې اساس د دې برخې د ناروغیو پیژندنه د CT او MR د تظاهراتو په اساس اجرا کیږي.

هغه بدلون چې د کتلي له امله ښکاره کیږي په توموري پېښه دلالت کوي او د CT (Fig 12.30) او یا MR

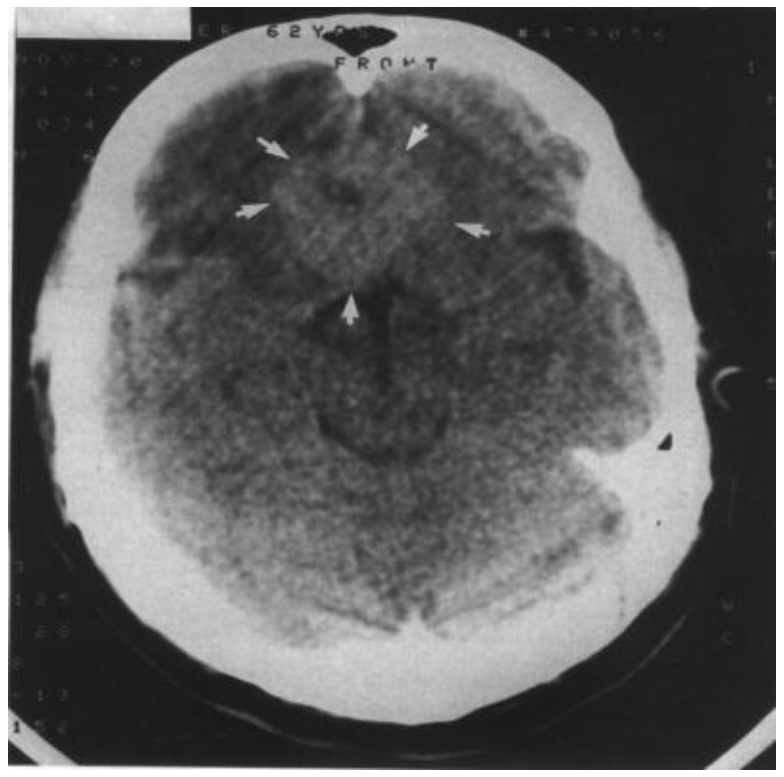

(Fig 12.31) پواسطه د کتنې وړ وي. ازيمايي حالت د تومور په واسطه په

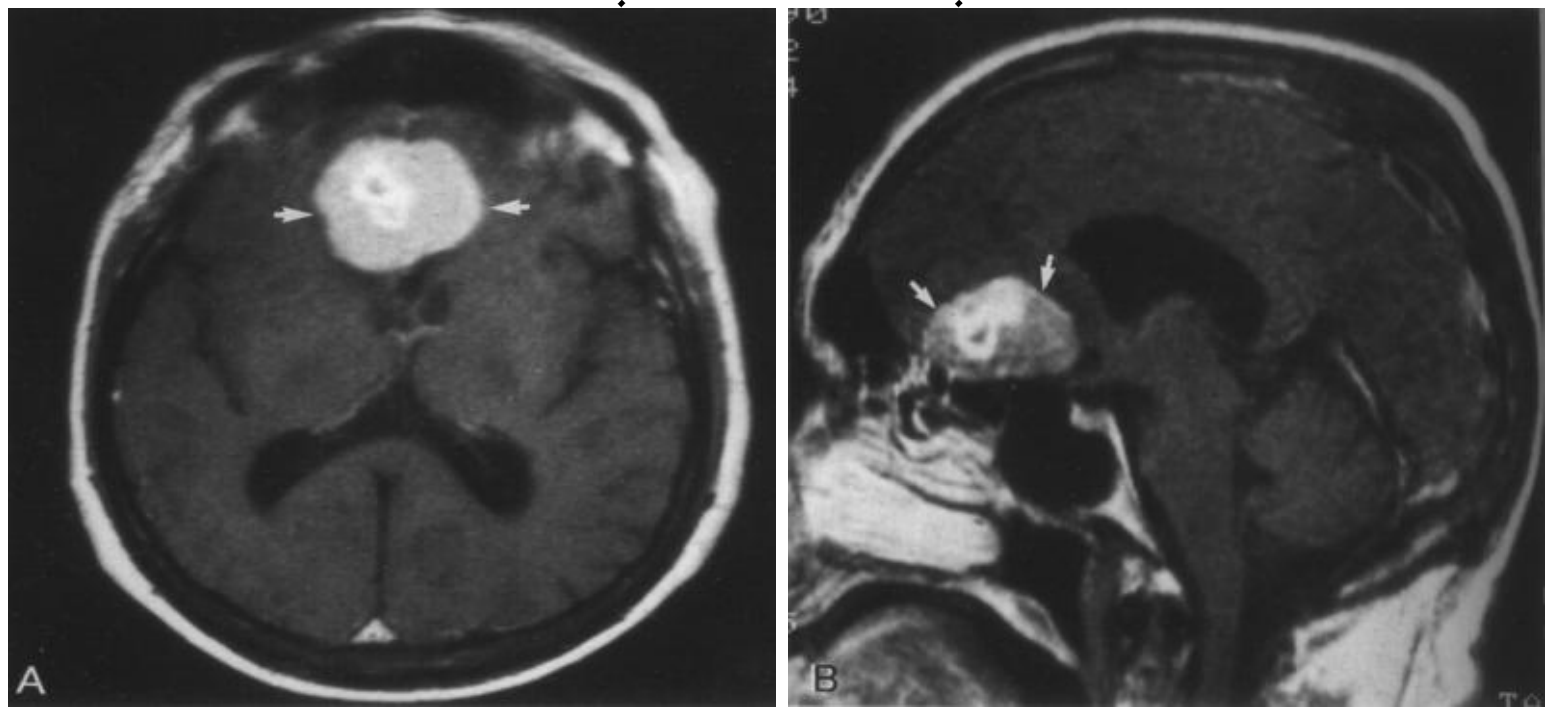


مختلفو اندازو منځ ته راځي د MR مطالعاتو په واسطه ازيما په T1 برخه کې کمه اندازه کثافت ښکاره کوي او د T2 برخه کې په زياته اندازه کثافت غوره کوي. پخپله کتله او يا ازيمايي وتيره ښايې د Penial او يا د بطيناتو د بيځايه کېدو سبب شي او يا په مجاورو انساجو فشار وارد کړي (Fig 12.32) کېداى شي چې ډېرې

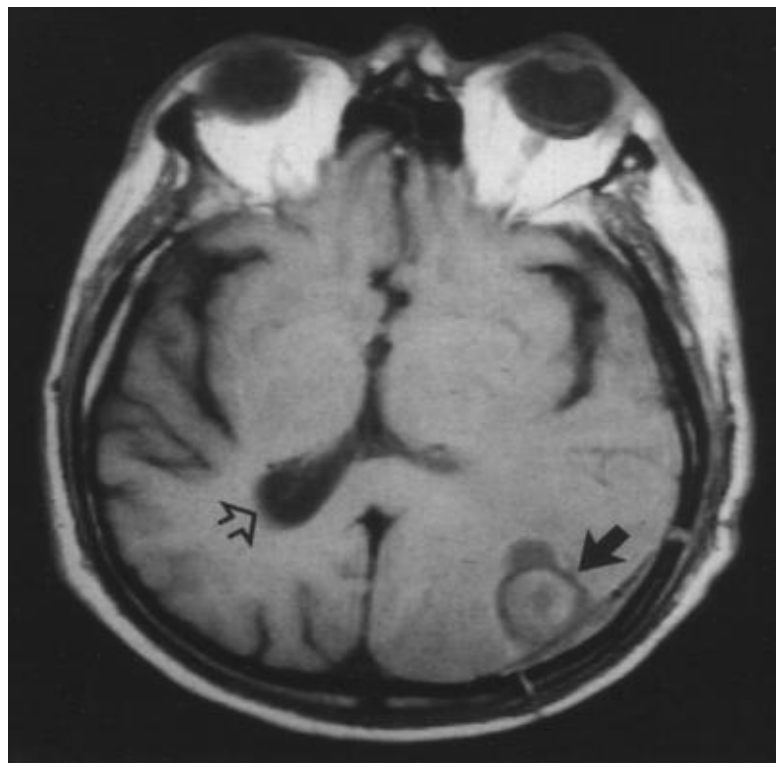

متاستاتيك کتلي هم پيدا شوي وي (Fig 12.33) ، په تومورنو کې وعايي بدلونونه د اوعيو په بيځايه شوي ډول ښکاره کېږي

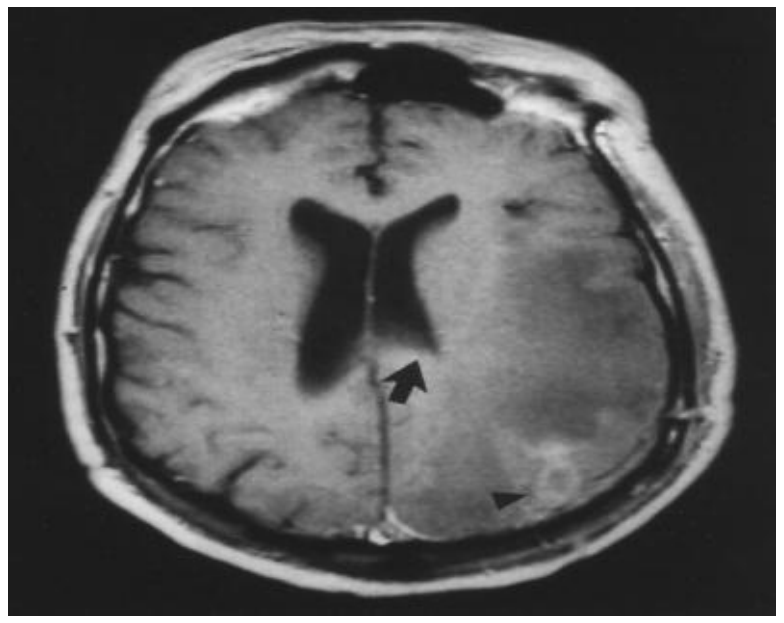

(Fig 12.34) ، او نوې اوعيوي حالت د كتنې وړ وي (د تومور اوعيې) ،

ځرنګه چې په دماغي تومورونو كې وعايې وتيره زياته ده نو دا يې ځانګړتيا يا يوازنی حالت دی چې د كثيفه موادو د تبطيق څخه وروسته كثافت ښكاره كوي او كثيفه مواد زياتره وخت په هغه صورت كې تطبيق كېږي چې په CT او يا MR كې enhance (د يو خيال د كثافت زياتوالي) ځرګند شي (Fig 12.35) .

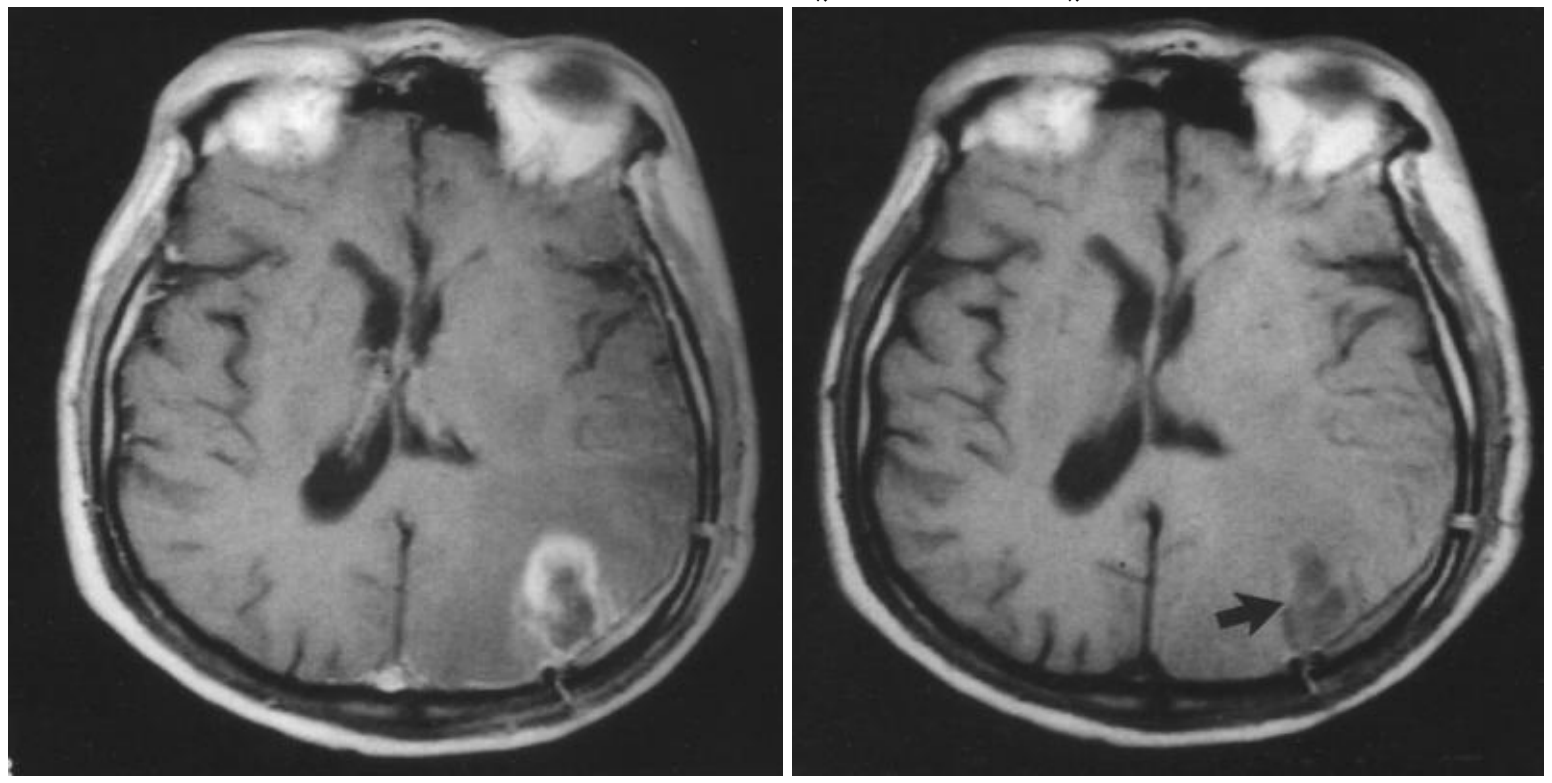

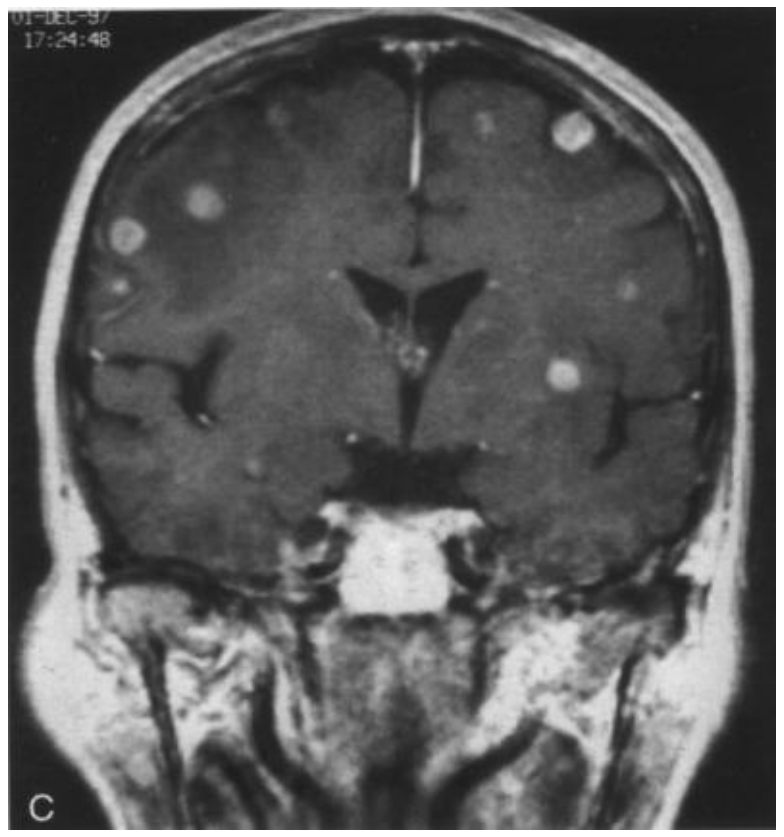

په عصبي جراحي كې اوس يو ډېر ښه نوې پرمختګ منځ ته راغلی چې هغه عبارت د دماغ تومورونو sterotactic biopsy څخه دي، د دې عمليې په واسطه عصبي جراح ته د CT د مرستي سره سم پوره لارښوونه كېږي. د دې ازموينې په واسطه د افت موقعيت او د هغې ارتباط هم په ښه توګه ښكاره

کېدای شي. په همدې شان کله چې دا ازموینه اجرا شي نو د دماغ په جراحي عملیه کې د دماغ نسج په ډېره کمه اندازه ضایع کېږي.
د عملیات پر وخت کې د التراسوند څخه هم استفاده کوي تر څو چې د دماغي افتونو موقعیت وټاکل شي. د التراسوند پروب په مستقیم ډول په دماغ او یا د dura په سطح باندې هغه وخت اېښودل کېږي چې جراحي شق اجرا شي.
sterotactic کتنې او د التراسوند معاینه دواړه جراح په ډېر غوره او په زړه پورې معلومات ورکوي.

## د اوعیو ناروغتیاوي یا (Vascular Diseasses) :

د اوعیو ناروغتیاوي ښایې د دماغ په دننه او د هغې څخه راتاوي شوي سحایاو کې غیر نورمالي پېښې پیداکړي چې عبارت د احتشا چې په تالي توګه د atherosclerotic او یا امبولي له کبله منځ ته راځي (Fig 12.36) ،

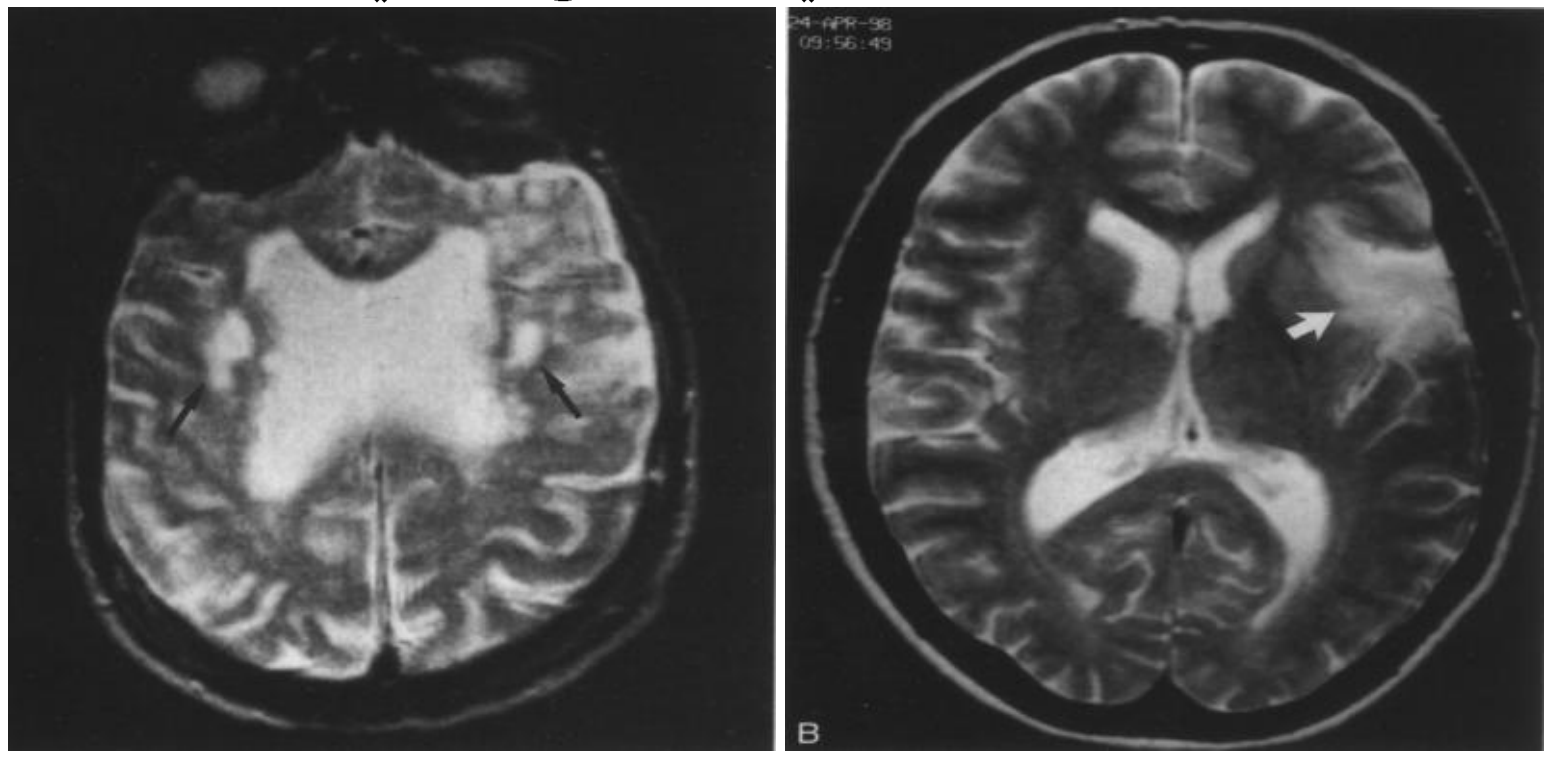

داخل دماغي هیمورژ (Fig 12.37)، شریاني ورید شنټ، امینورزمونه

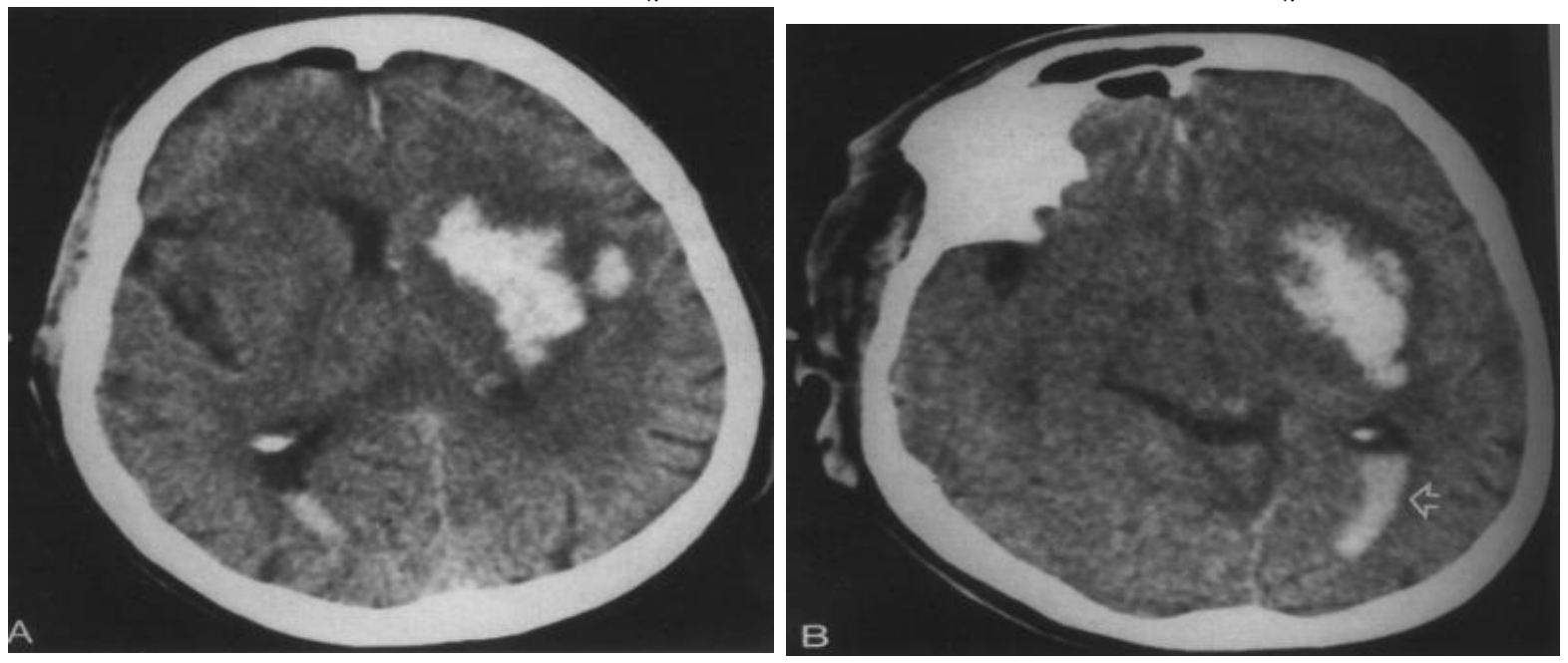

(Fig 12.38) او

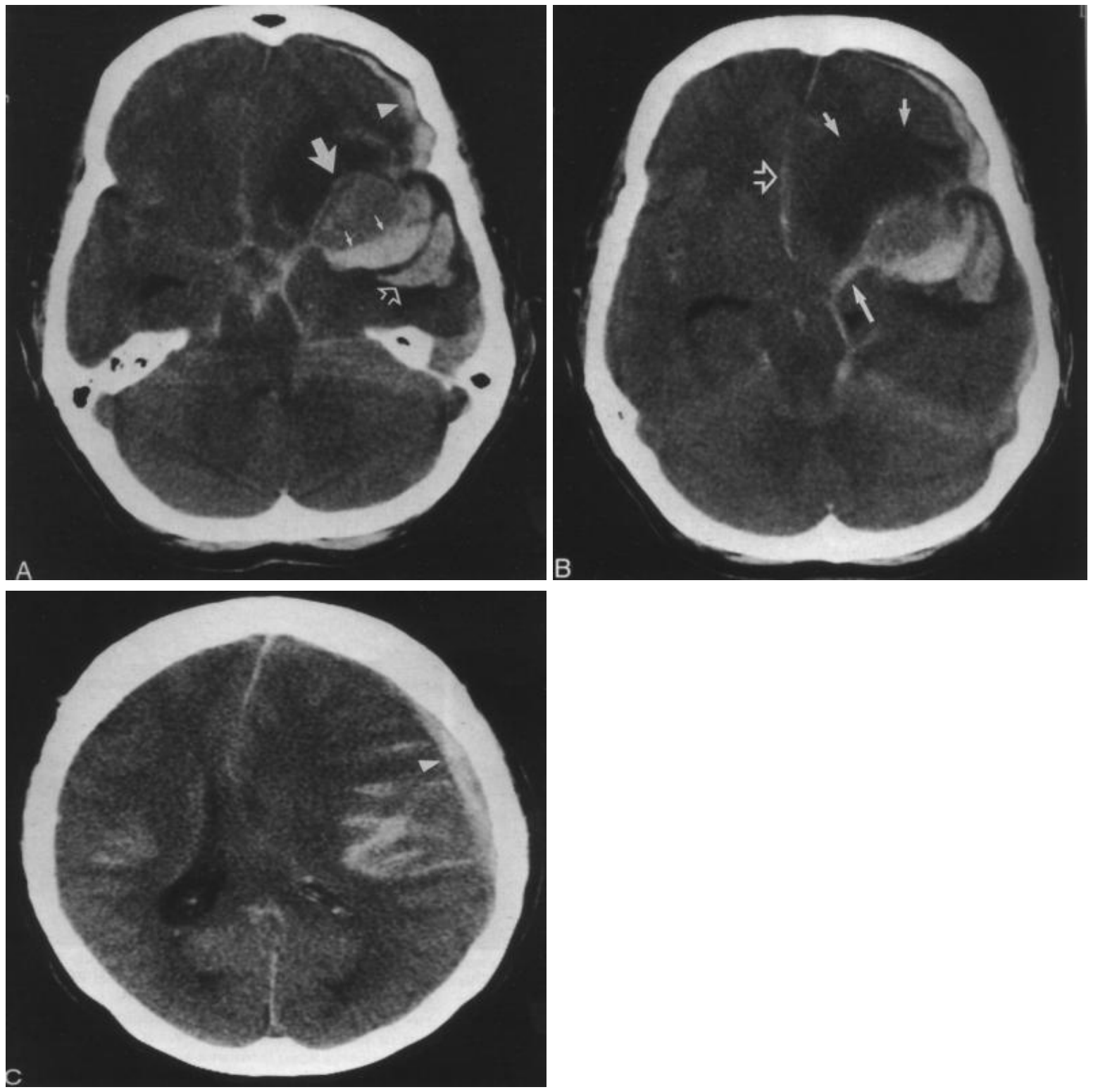

(12.39 .) او د دماغ څخه بهر د هيمورژ ځيني عبارت دي

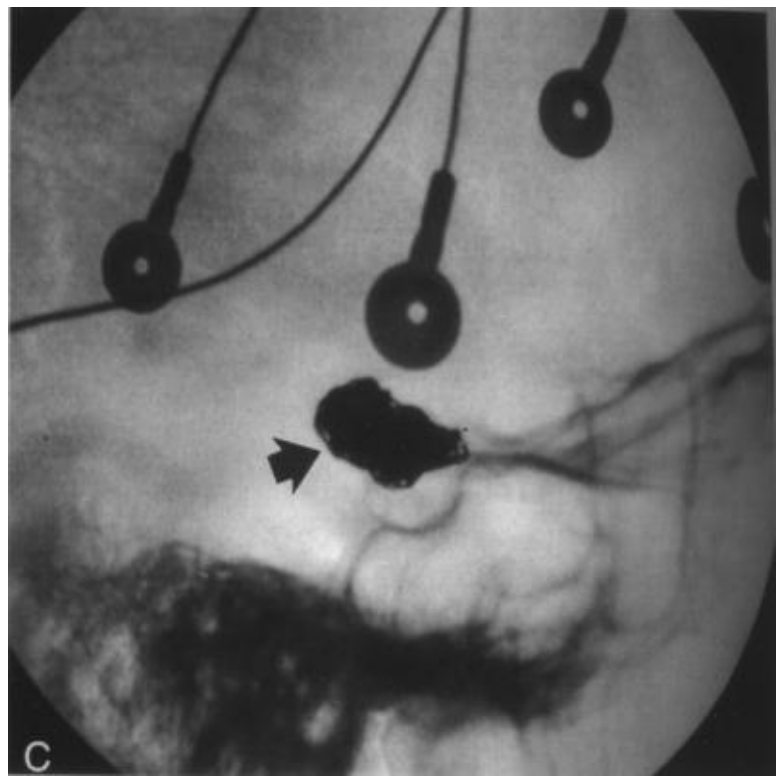


(Fig 12.40) . دا ټولې پېښې د CT او یا MR د ازموینو پواسطه تشخیص

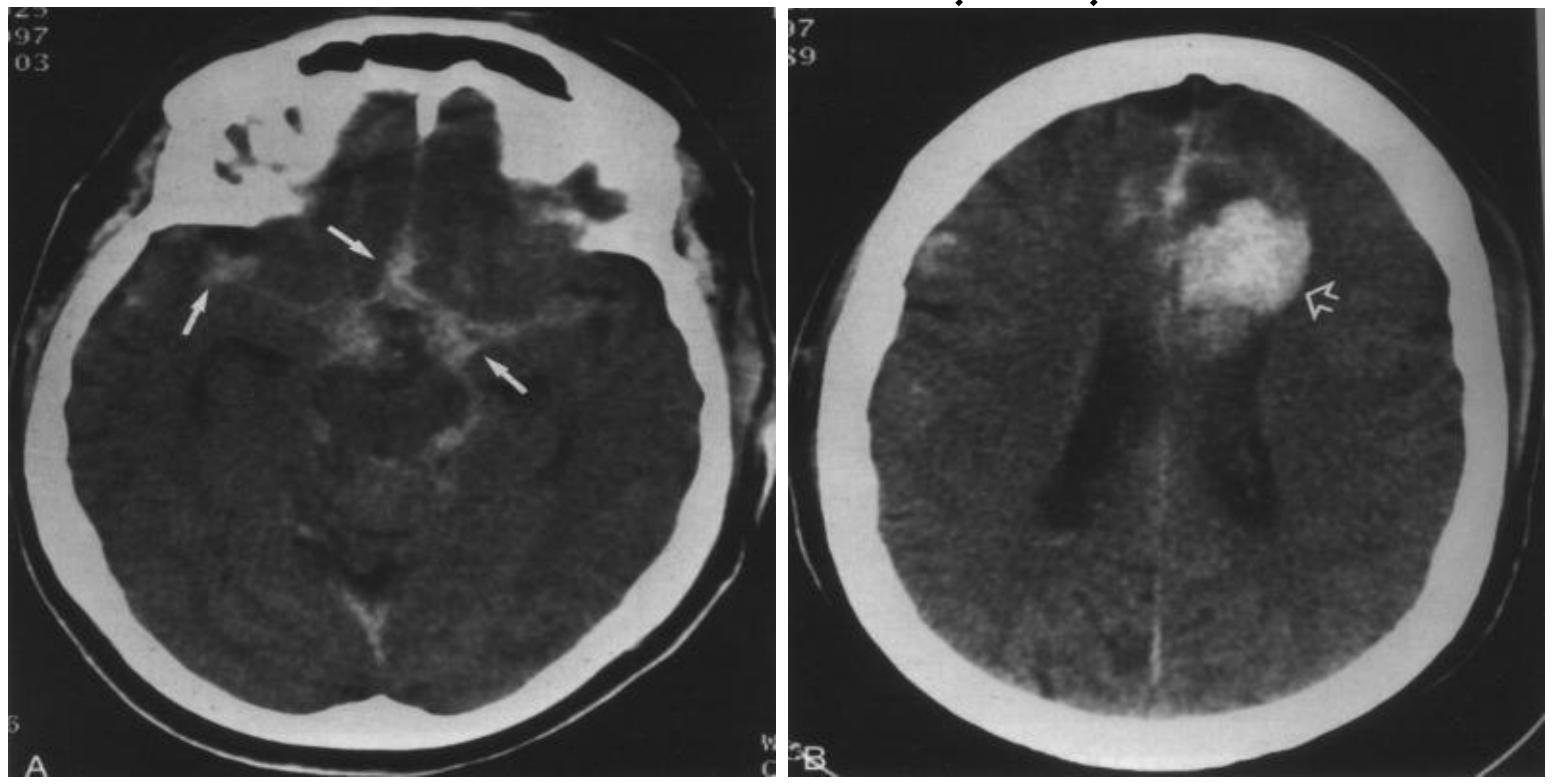


کېدای شي. برسیره پردې په ورمېږ کې د carotid شریانونه د Doppler
الټراسوند په واسطه (Fig 12.41) اوسني نوې میتود او طریقه ده چې د

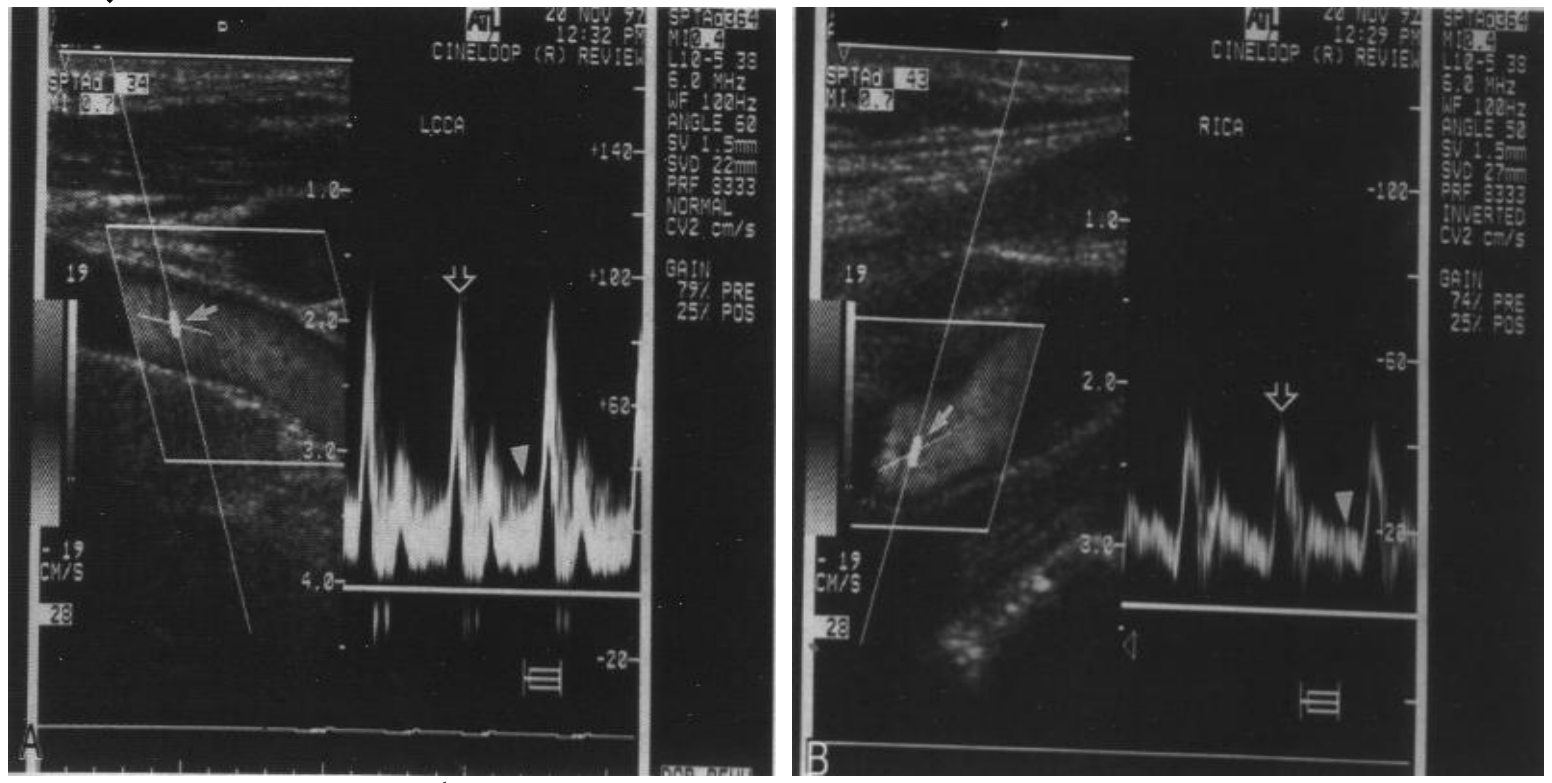


احتشا واقعات په دماغي برخو کې په ناروغانو کې ښکاره کوي، که چېرې

د کروپید angioplasty په نظر کې وي نو arteriography ګټوره او په زړه پورې مثبته ازموینه ده.

بې مودې یا Prematur ماشوم چې د سر په تخته پر مخکه لویدلي وي او د مغزو په دننه کې هیمورژ منځ ته راغلی د Transcranial الټراسوند په واسطه کېدای شي چې هیمورژ تشخیص او هم د بطنیاتو بدلونونه چې د Hydrocephalus سبب کېږي څرګند شي (Fig 12.42) .

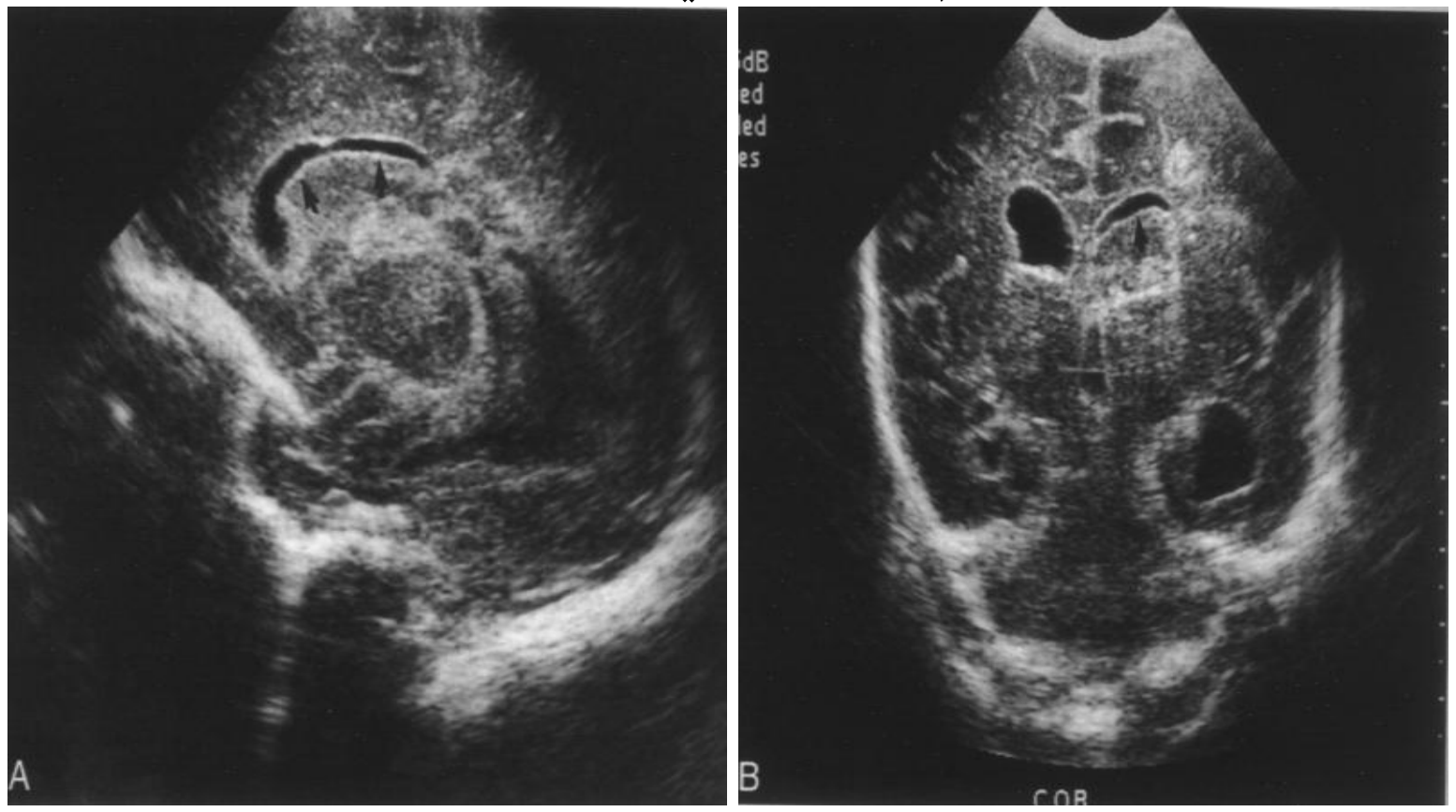


شریاني وریدي شنټ او انیوریزمونه بل هغه سبب دی چې د مغزو په دننه او د ارکنوئید لاندې برخو کې د هیمورژ سبب ګرځي. دا افتونه په وصفي توګه د بدن د نورو برخو سره توپیر کېدای شي. اوس ددې امکان شته چې د دې افتونو زیات شمېر درملنه اجرا شي چې په دریم فصل کې ترې یادونه شویده. هستوي تصویر یا Nuclear Image هم کولای شي چې د دماغي اوعیوي افتونو په تشخیص کې مرسته وکړي. Radionnclide Flow مطالعاتو په واسطه د جریان بندښت چې شریاني وریدي شنټ او یا انیوریزم کې موجود وي هم ښکاره کوي. همدارنګه د دماغ د مړینې یا

brain death په اړوند هم معلومات ورکولای شي (Fig 12.43) .

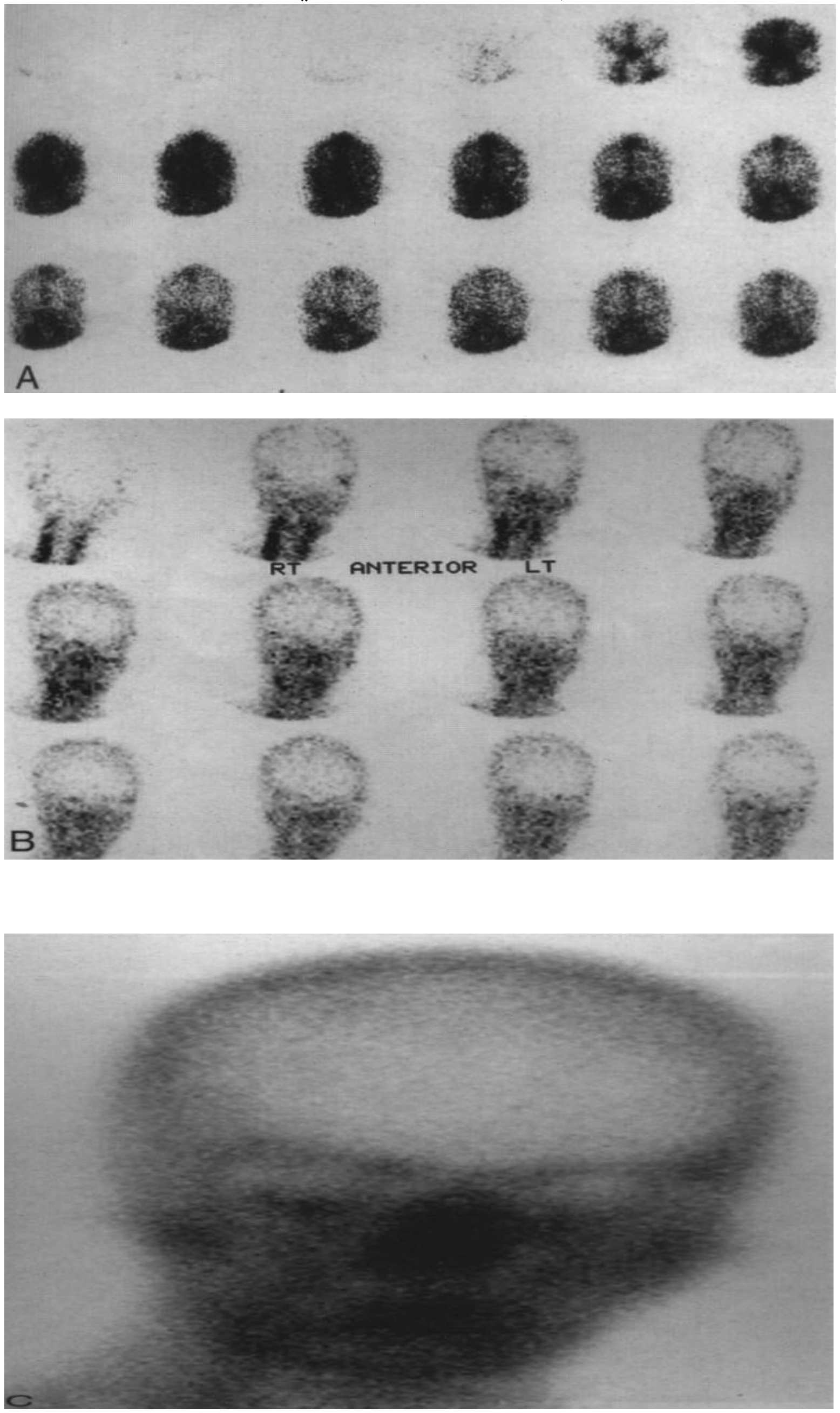

## : (Multiple Sclerosis)

د MR نوې تصويري ميتود سره په ناروغانو کې د متعدد ډول سکلروزس شکمني پېښې پيژندل کېداى شي. دا ناروغي زياتره وخت په لومړي توګه په ځوانانو غټانو کې منځ ته راځي، د MR پواسطه په مغزو کې د جسم ابيض په برخه کې د دې ناروغۍ پلکونه ښکاره کېږي. (Fig 12.44) .

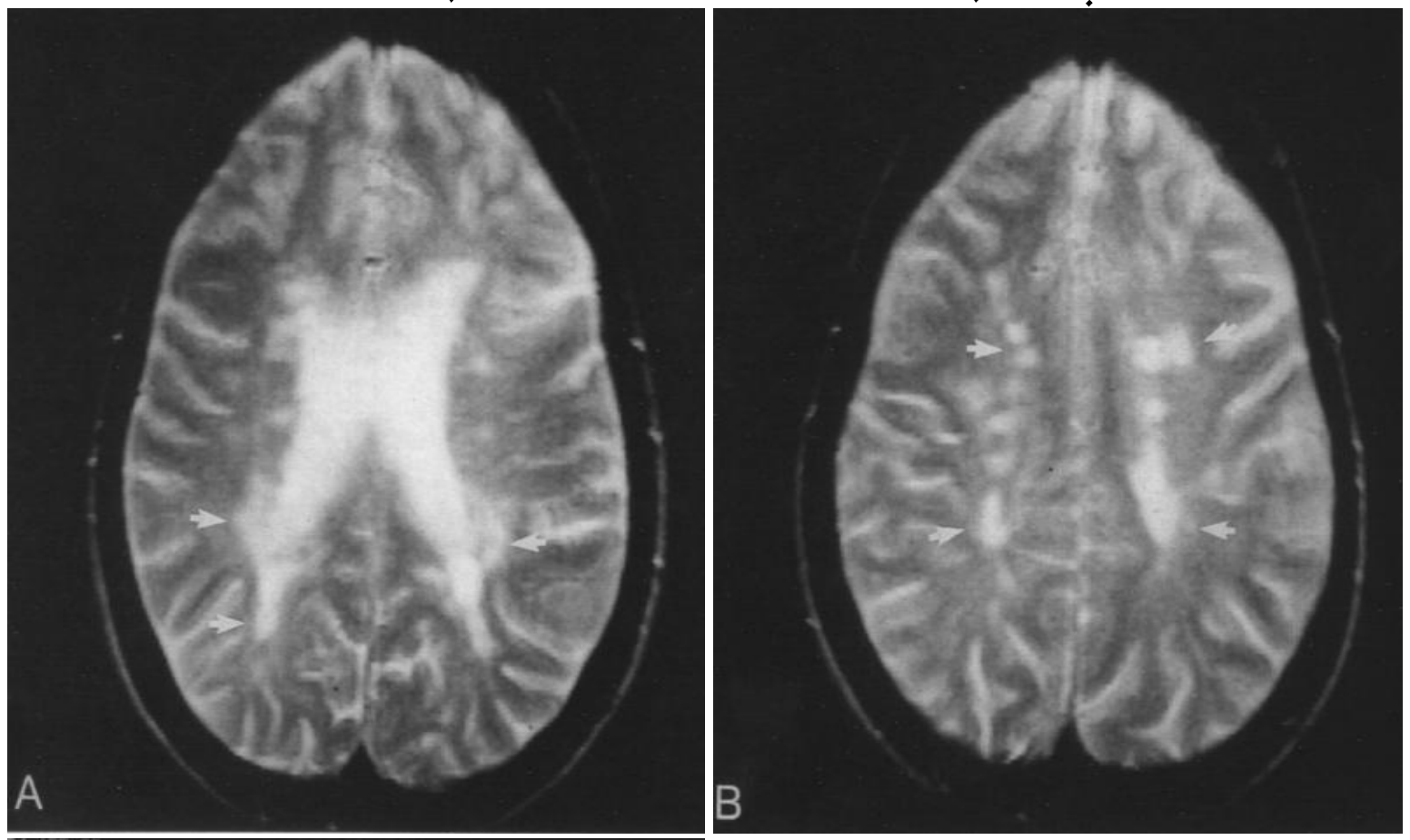


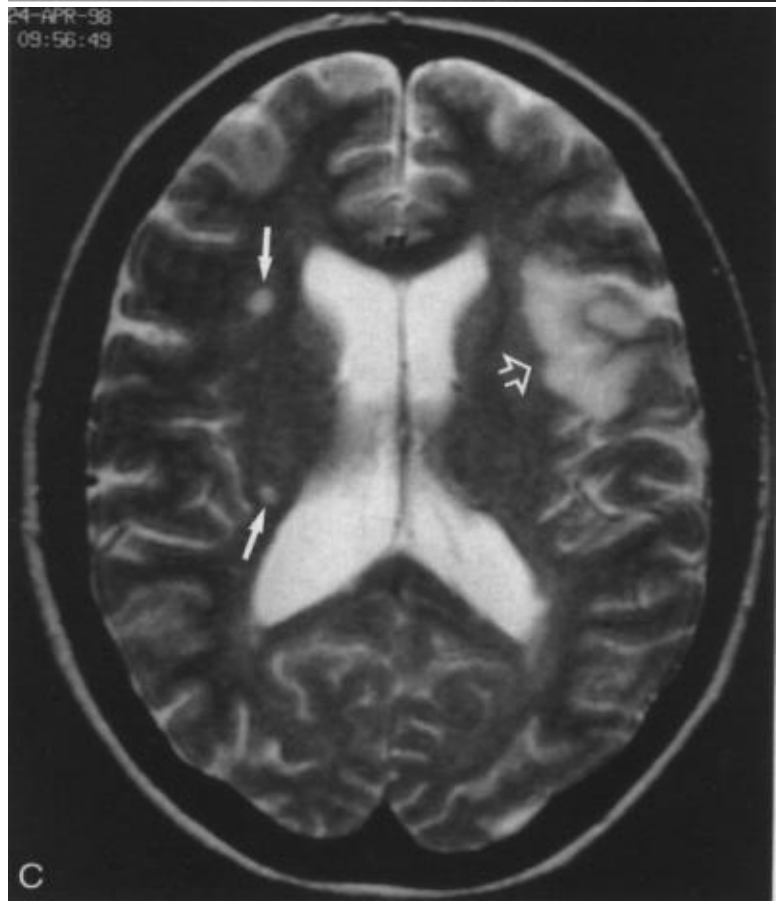


دا ناروغي ښايي بې د روغېدو څخه پاتي شي. ښه به دا وي چې لومړى تشخيص او بيا يې د تداوئ په اړوند اقدام وشي. د دې ناروغۍ پرمختګ د MR په واسطه ښايي ترسره شي.

## د دماغ ابسي او التهاب یا (Brain Abscesses and Encephalitis):

د مغزو دانې زیاتره وخت کتلي جوړوي. د کلنیکي لوحي له مخې حاد عصبي تظاهرات نه څرګندوي. په ډېرو ناروغانو کې د عضویت د نورو برخو انتاني پېښې موجودي وي. د CT او MR پواسطه کتله ښکاره کېږي چې کثافت یا خیال یې په واضح او ښکاره توګه وي او کتله د یو پوښ یا کپسول په واسطه احاطه شوي وي (Fig 12.45) او په مشکله سره یې د تنخري نیوپلازم سره توپیر کولای شو.

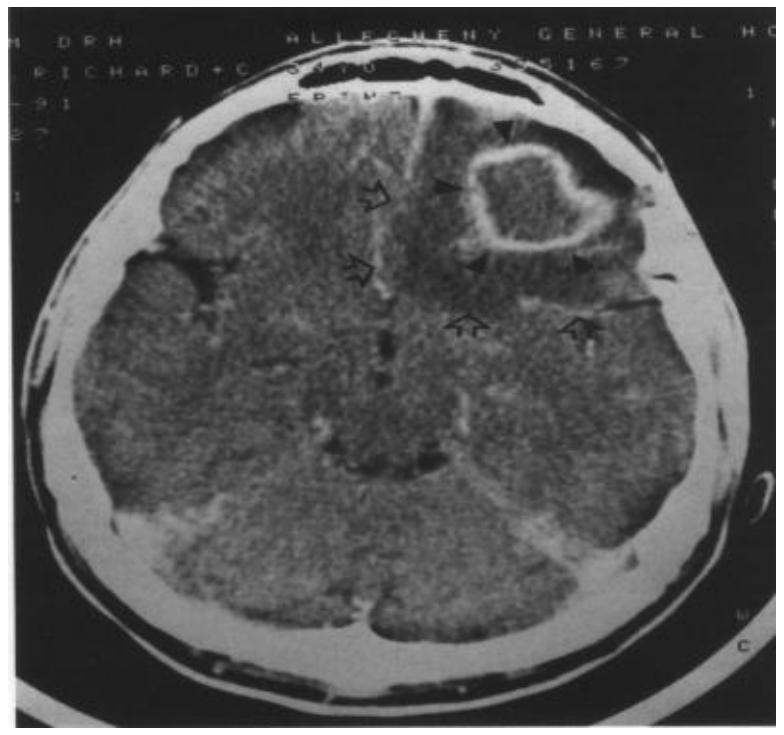

Encephalitis د لومړني یا type I herpes simplex ویروس په واسطه سفلي قدامي فصونه اخته کوي. دا ډېره مهمه ده چې تشخیص په چټکۍ سره وټاکل شي دا ځکه چې د ویروس ضد درملنه باید د ناروغۍ په لومړنیو څو ورځو کې پیل شي. وصفي منظره یې په T2 کې ښکاره کېږي چې د سګنال شدت په اخته شوي برخه کې زیات وي (Fig 12.46). څرخي خیال یا کثافت د gadolinium (یو ډول نادر مواد دي) مرکباتو د شته والي سره هم په وصفي توګه وي.

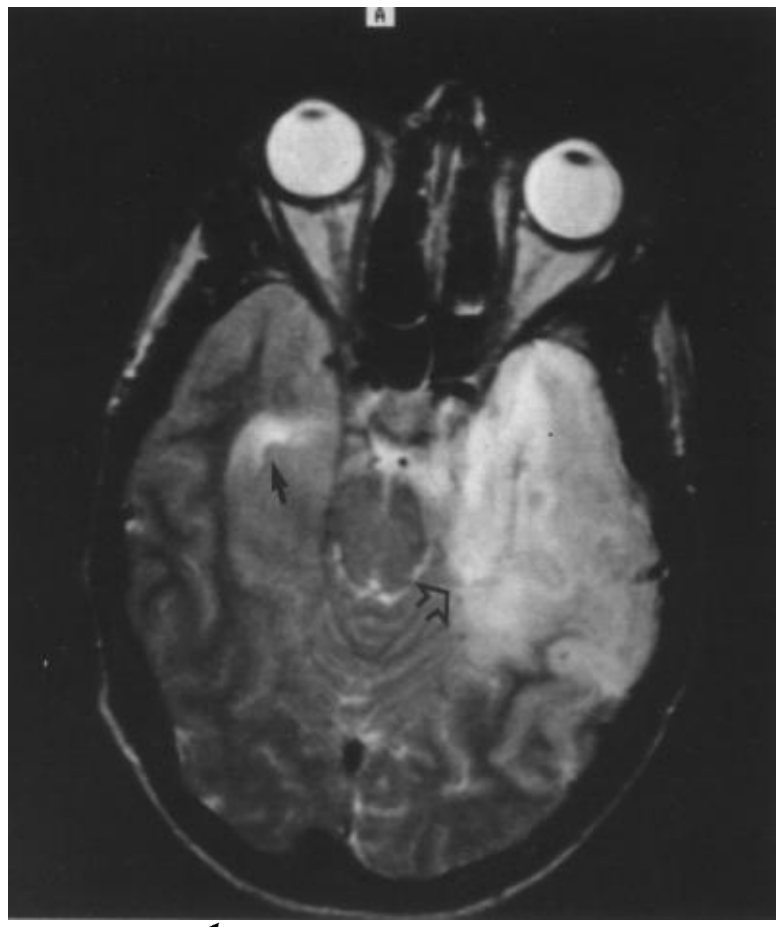

هغه ناروغان چې په (HIV) یا human Immunodeficiency وایرس اخته (د 2/3 ناروغانو څخه زیاتو کې) وي عصبي اعراض ښکاره کوي. په زیاترو پېښو کې دا اعراض د اوعیو د خرابي، په مستقیم ډول د HIV د عصبي تسممي وتیرې او یا د موقع شناس مکروبونو له کبله پیداکېږي. Toxoplosmosis یو موقع شناس مکروب دی

چې په HIV اخته ناروغان اخته کوي. او د توکسوپلازموزس په واسطه په وصفي توګه په دماغ کې د کتلو خیال څرګندېږي چې په ځانګړي توګه او یا زیات شمېر وي (Fig 12.47) . د ناروغۍ بشپړ تشخیص د بیوپسي

پواسطه سرته رسېږي دا ناروغي باید د Lymphomas سره تفریق تشخیص کړو دا ځکه چې پدې پېښنه کې هم دا ډول ناروغان په زیاته اندازه اخته کېږي.

:(Cerebral Atrophy and Hydrocephalus)

د دماغ غونج شوی حالت په زیاتره پېښو کې منځ ته راځي لکه احتشا ، پخوانی ترضیض او زړښت. د CT او MR په واسطه په وصفي توګه پدې ناروغۍ کې د sulic یا د دماغ په یوه برخه کې ژور والی او په بطنیاتو کې پراختیا منځ ته راځي. (Fig 12.48) د دماغ د غونجېدو یو شمېر پېښې په

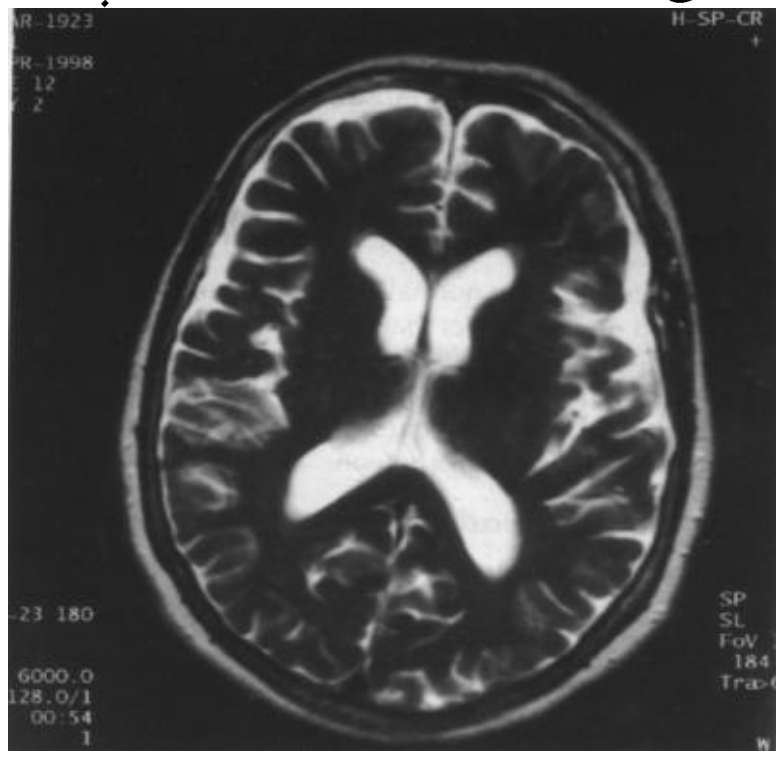

نورمال عمر کې هم پیدا کېږي کله چې په بطیناتو کې پرمختللې پراخیتا پیدا شي نو د hydrocephalus منځ ته راتلو سبب ګرځي دا پراخیتا د دماغ په نورو ساختمانونو هم فشار واردوي او په وظیفه کې یې نیمګړتیا پیداکوي. لدې کبله دا ډېره ضروري ده چې په چټکۍ سره تشخیص وټاکل شي او شنټ اجرا شي. Hydrocephalus ښایې په ولادي او یا کسبي ډول وي ولادي ډول یې معمولاً د اعراضو سبب ګرځي او دماغ کې غیر نورمالي وتیرې لکه Arnold chiari سوي اشکال چې د دماغ په شا او Spima bifida کې لېدل کېږي. دا ډول ښایې په داخل رحمي ژوند کې د التراسوند په واسطه ښکاره شي (see Fig 10.10) . په CT او MR کې د بطیناتو په سیستم کې په کتلوي ډول پراختیا لېدل کېږي . (Fig 12.49)

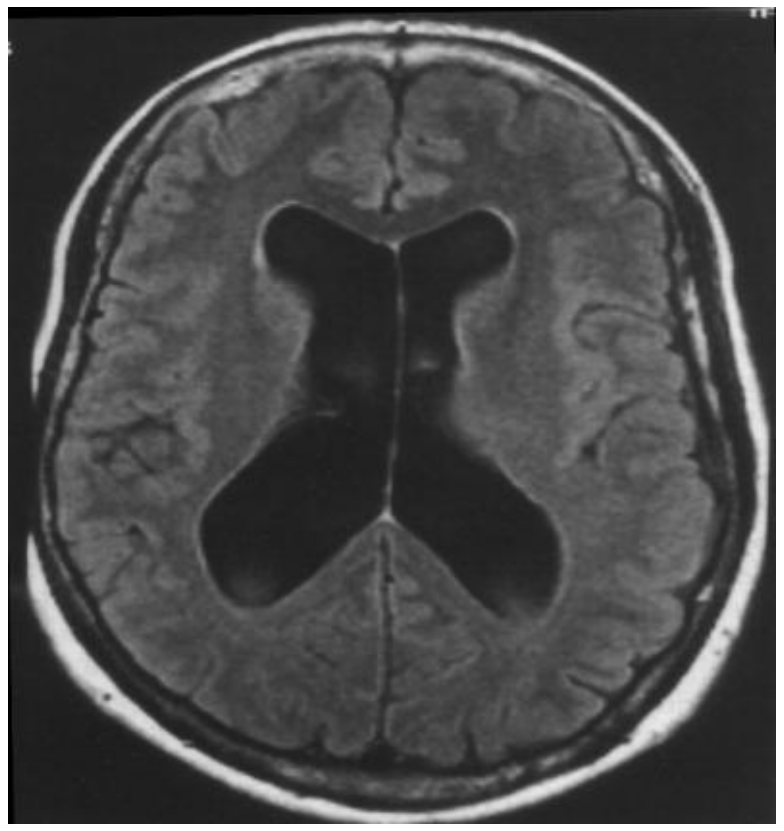

## دیارلسم څپرکی

# د فقراتو تصویر

# (Vertebral Imaging)

د فقراتو جوړښت یوه بشپړه او مکمله برخه ده چې د دو اناتومیك ساختمانونو لرونکي دي یو یې پخپله فقرات او بل د عصبي سیستم تړل یا وصل کول د پورتنیو برخو سره وي.

نخاع شوکي کې سحایا، د اوعیو ارواني برخه او محیطي اعصاب چې د عصبي سیستم یوه برخه ده ځای لري. ناروغي او یا جرحي چې په هره برخه کې پیدا شي په دواړو اغیزه کوي.

پدې فصل کې د فقراتو د تنې او د هغې د محتویاتو څخه د مختلفو تخنیکي تصویرونو پواسطه یادونه کوو.

## تخنیکي کتني یا (TECHNICAL CONSIDERATIONS) :

د پنځو ډولونو تصویري ازموینو پواسطه کولای شو چې د فقري تنې او د هغې د محتویاتو څخه معلومات ترلاسه کړو: رادیوګرافي، CT ، Polydirectinal magnetic resonance (MR) Imaging, tomOgraphy او myelography.

رادیوګرافي د فقري ساختمان د ناروغیو په تشخیص کې په زړه پورې مرسته کوي. او دا ازموینه باید د ټولو اختصاصي معایناتو څخه مخکې اجرا کړل شي. دا ځکه چې کېدای شي د ساده فلم پر مخ ډېر غیر نورمال حالات تشخیص کړل شي حال دا چې د CT او MR پواسطه په ښکاره او واضح ډول نه وي. په بنسټیز ډول د رقبي فقراتو لپاره د اړخیز (lateral) ډول رادیوګرافي څخه کار اخیستل کېږي. قدامي یا anterior posterior} {(A+) منظرو څخه په ښکتنیو او د قحفي اطلسي برخې لپاره مایلي منظري استعمالېږي. کېدای شي چې د ضرورت په وخت کې د تقبصي او استرخایې وضعیتونو څخه هم استفاده وکړو. د صدري او قطني فقراتو لپاره د قدامي او اړخیزو رادیوګرافیو څخه کار اخیستل کېږي د ملا د تېر

د مایل ډول رادیوګرافیو څخه د خلفي برخو او غیر ترضیضي وتیرو کې استفاده کېدای شي.

په نورمال دول د رقبي فقراتو منظره په (Fig 13.1) کې ښکاره شویده.

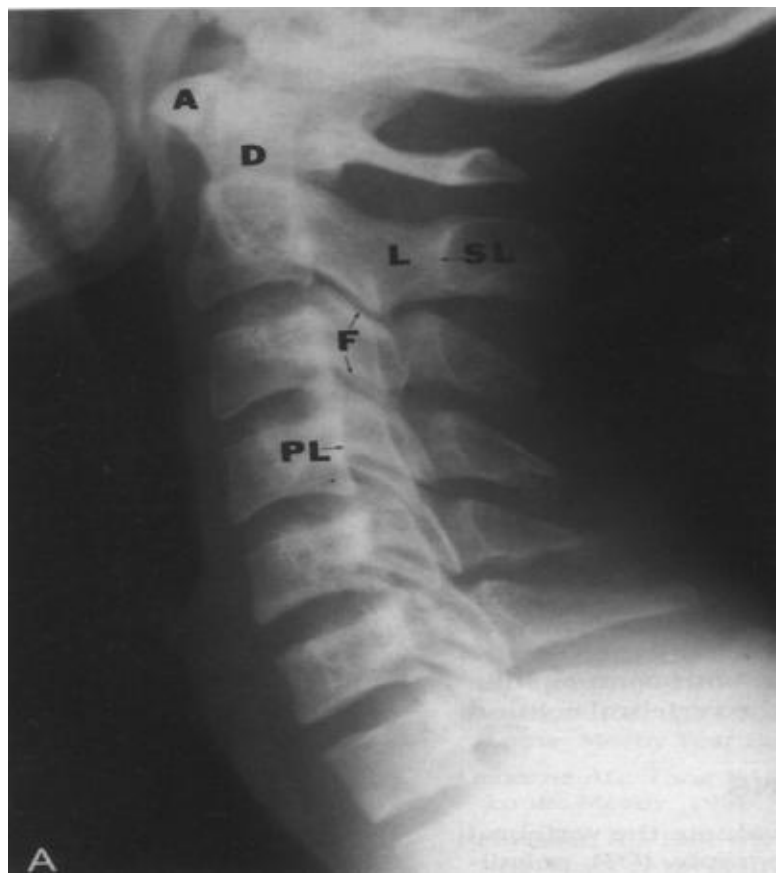


د فقراتو د جسمونو قدامي او خلفي خیالونه د کتنې وړ دي.

Spinolaminar لیکه، د یوه سپین کثیف خط څخه عبارت دي چې Laminae د Spinous بارزي سره نښلوي او په نورمال حالت کې د یوي لیکي په څېر وي. قدامې یا apophyseal مفصلونه یو د بل د پاسه واقع شوي او یو ساختمان یې جوړ کړی. د Spinous او Lamina تر منځ فاصلي سره یو شانته وي،د ډسك او مفصلونو فاصلي هم یو شانته وي. د فقراتو مخخه مخکې رخوه اقسام نورماله بڼه لري، د C2 فقري مرکز سره په حلقوي توګه کثافت ښکاره کوي. چې د رادیولوژي له نظره د اهمیت وړ ده او دې ته د Harris حلقه وایې او د رادیوګرافي د کلیشي پر مخ خیال ښکاره کوي او C2 فقري مفصلي برخې په علوي قسمت کې ځای لري، د فقراتو خلفي برخه په شا کې موقعیتلري، مستعرضه ثقبه سفلي یا ښکتني ځای لري او د فقرې د جسم قدامي قسمت په مخکې واقع دي. دا حلقوي وتیره د کسرونو پر وخت کې د C2 د فقرې د جسم سره بدلون مومي.

په قدامې منظرو کې د فقرې جنبي څنډې ښکاره کېږي. په نورمال حالت کې Pedicles په یوه لیکه یا یو صف کې ځای لري. او د دې تر منځ فاصلو کې بدلون د 2mm څخه د یوه سرحد څخه تر بله پورې زیات نه وي.

همدارنګه د Spinous تر منځ فاصلي هم په متناظر ډول وي او د یوه سرحد څخه تر بله پورې د 2mm څخه زیاتې نه وي راوتلي بارزي په کوچني اندازه وي او د رقبي فقراتو په خلفي جنبي څنډو کې ښکاره کېږي.

Spiral CT يوازنۍ ښه ازموينه ده چې د فقراتو او د هغې د محتوياتو په اړوند معلومات ورکولای شي، په مستعرضو تصويرونو کې فقرات او د هغې څه راتاو شوي رخوه اقسام ښکاره کوي. د CT په سهمي، رائس او Three dimentioral (3-D) کې معلومات ترلاسه کېدای شي خو دا به هم بهتره وي چې په محوري ډول (Fig 13.3) تصويرونه هم اجرا شي.

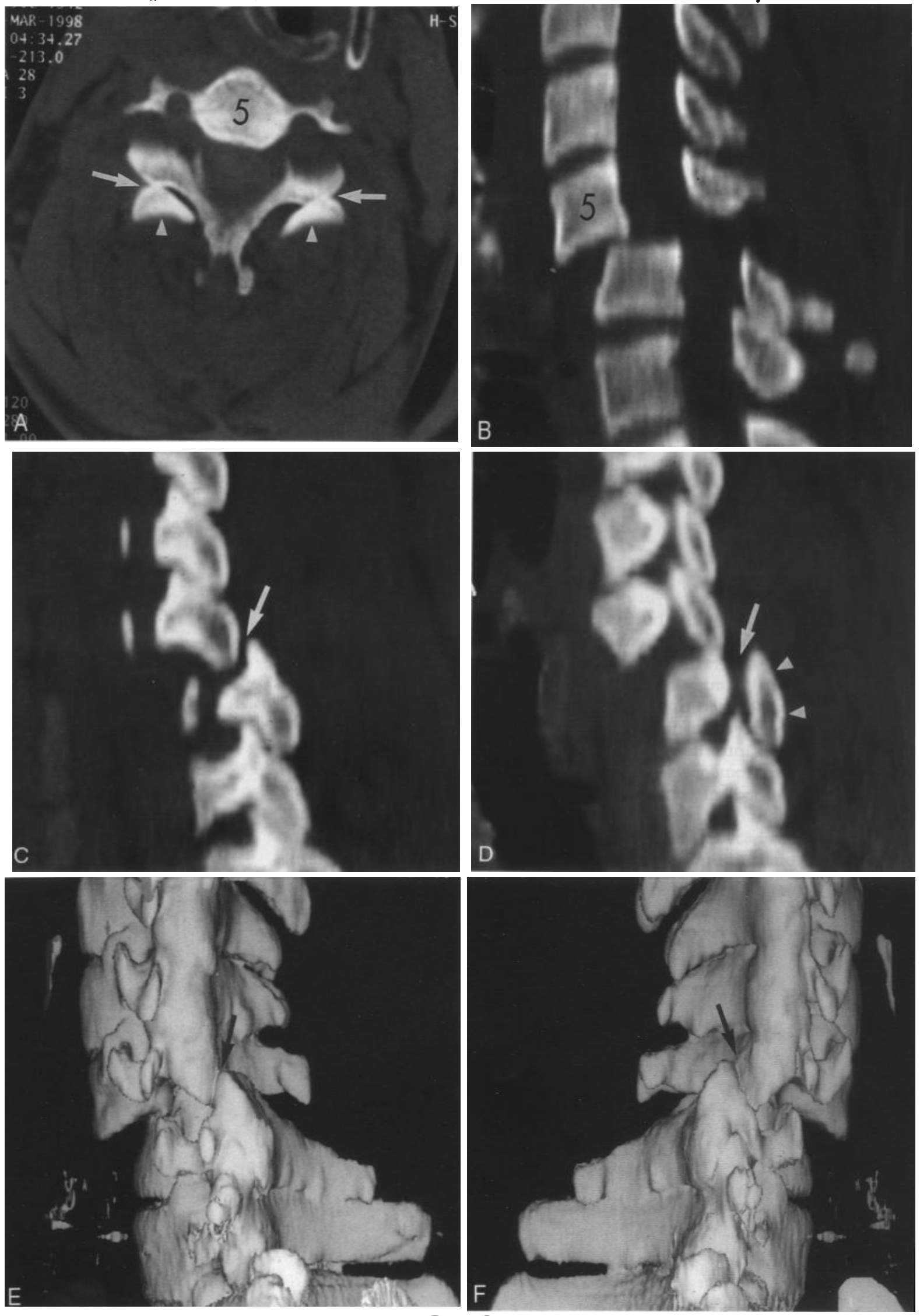

کار اخیستل کېږي چې فتقې وتیرې موجود وي
(Fig 13.4) . د دې سره یوځای ښایې myelography هم اجرا کړل شي تر

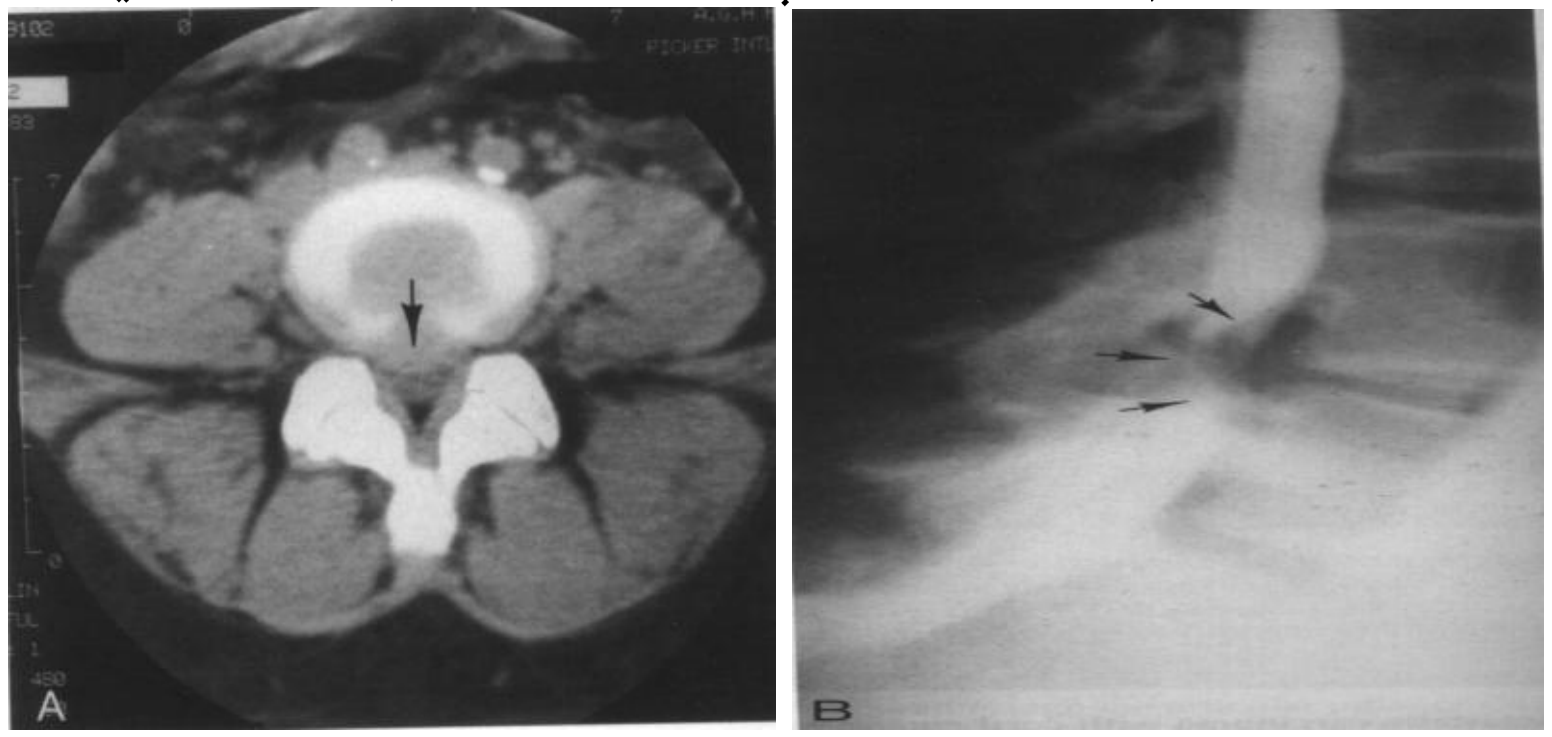

څو چې تشخص ښه څرګند شي. د CT څخه د مختلفو انتاني اونیو پلازمیك پیښو کې هم کار اخلي تر څو چې د افت پرمختګ او تخریب په فقري کې ښکاره شي. په همدې شان یې رخوه اقسامو ته خپرېدل

هم څرګندوي (Fig 13.5) .

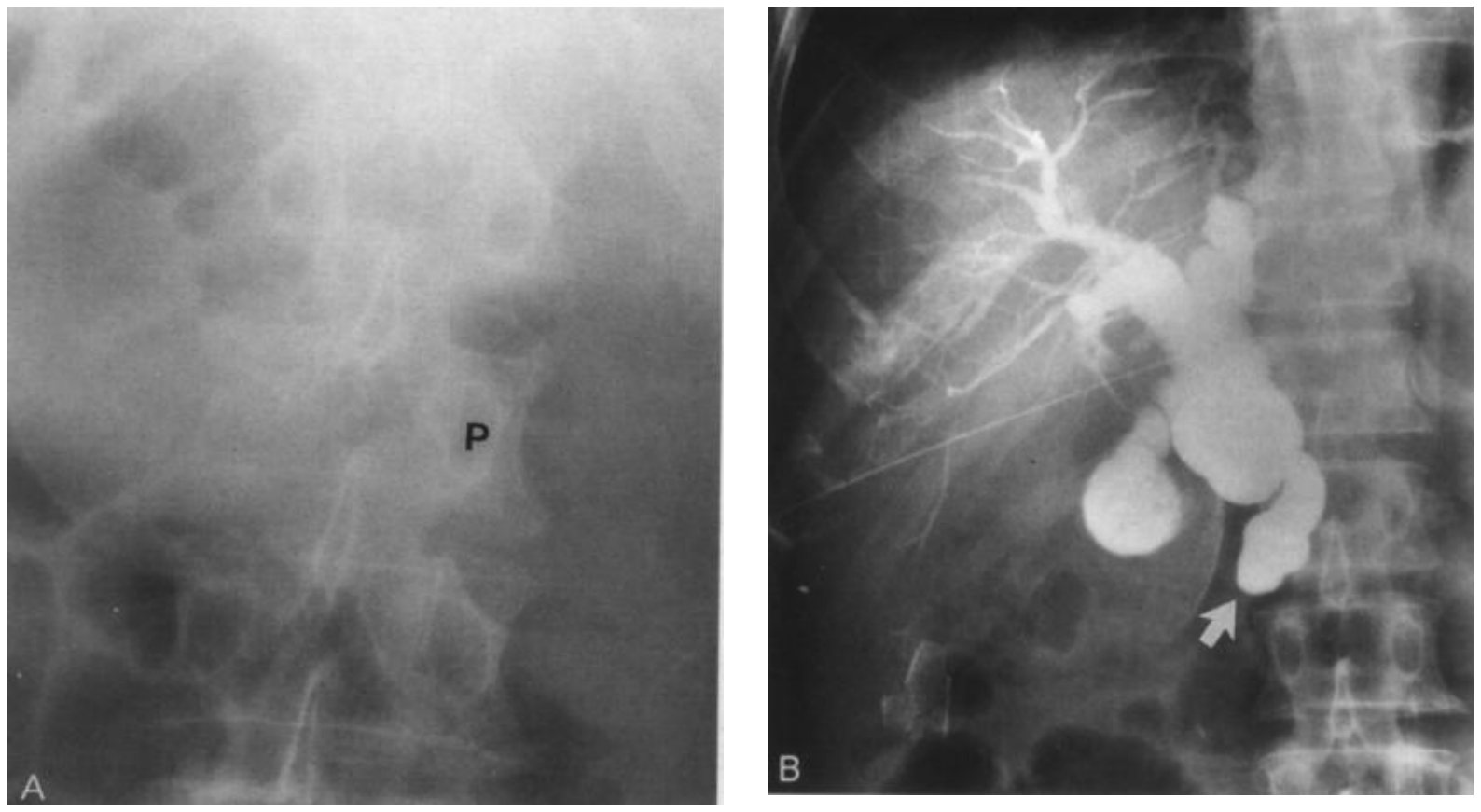

په ډېرو طبي مرکزونو کې د Polydirection tomography ځای CT نیولی دی. دا ازموینه یوازې په هغه وختونو کې استعمالېږي چې په فقراتو کې شکمن کسرونه موجود وي او زیاتره هغه کسرونه ښکاره کوي چې په افقي ډول وي. او دا مشکله ده چې د CT او د MR په واسطه څرګند شي (Fig 13.6).

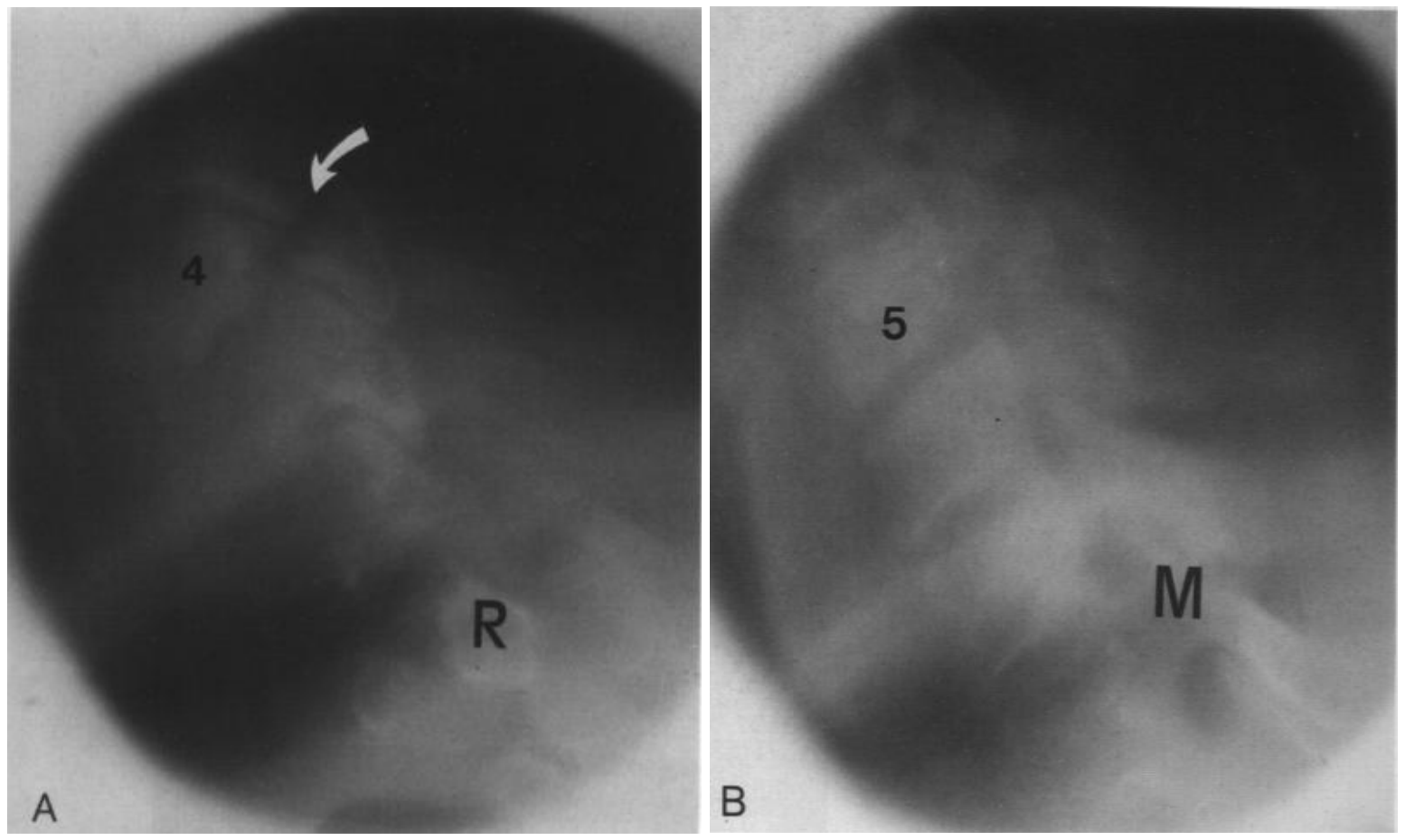


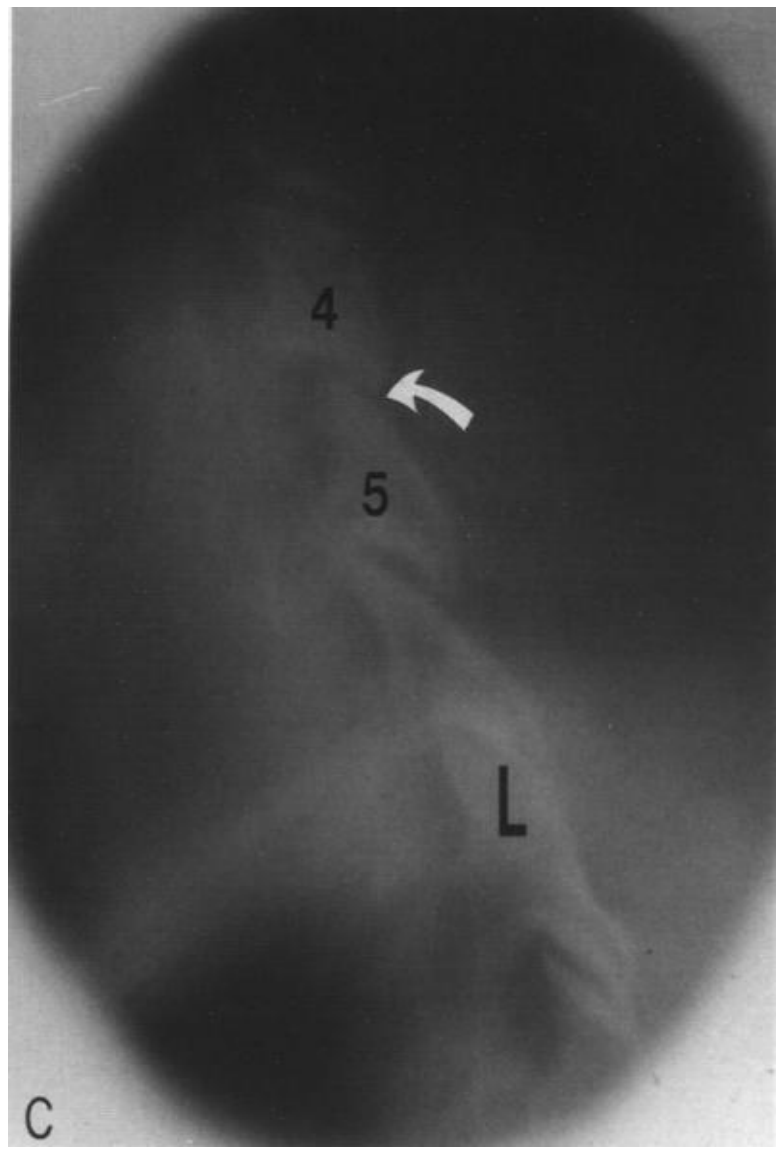


د MR تصویري ازموینې څخه د فقراتو په غیر نورمالو وتیرو او په زیاته اندازه د قحفي غیر نورمالو حالاتو کې کار اخلي، زیاتره وخت د بین الفقري ډسکونو په فتقي پېښو کې ډېره ګټوره ازموینه ده

(Fig 13.7) . همدارنگه د انتاتو

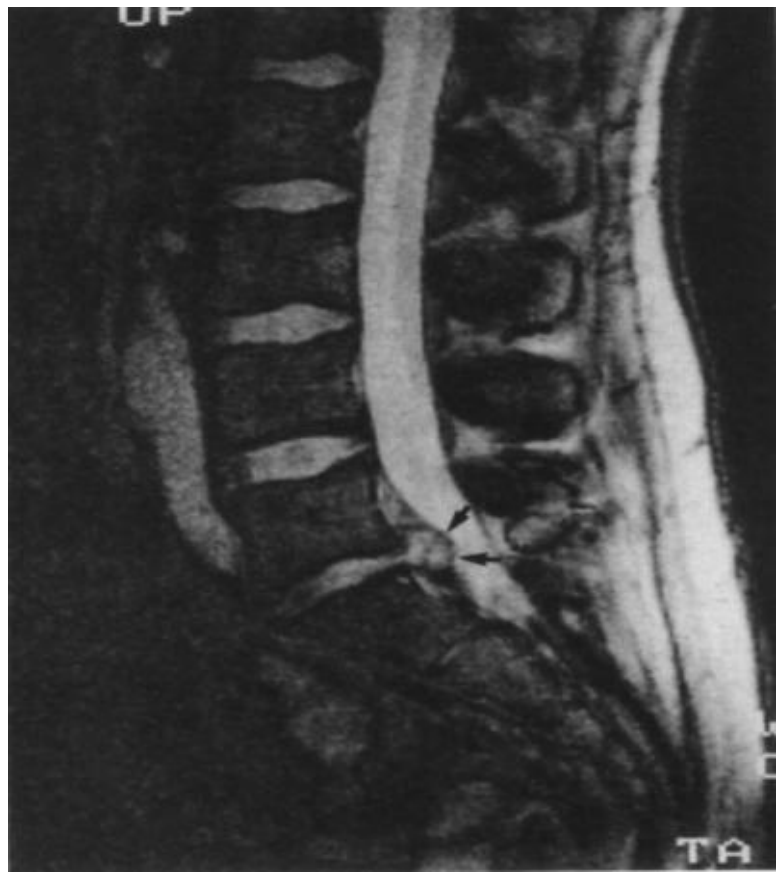


(Fig 13.8) ، تومورونو

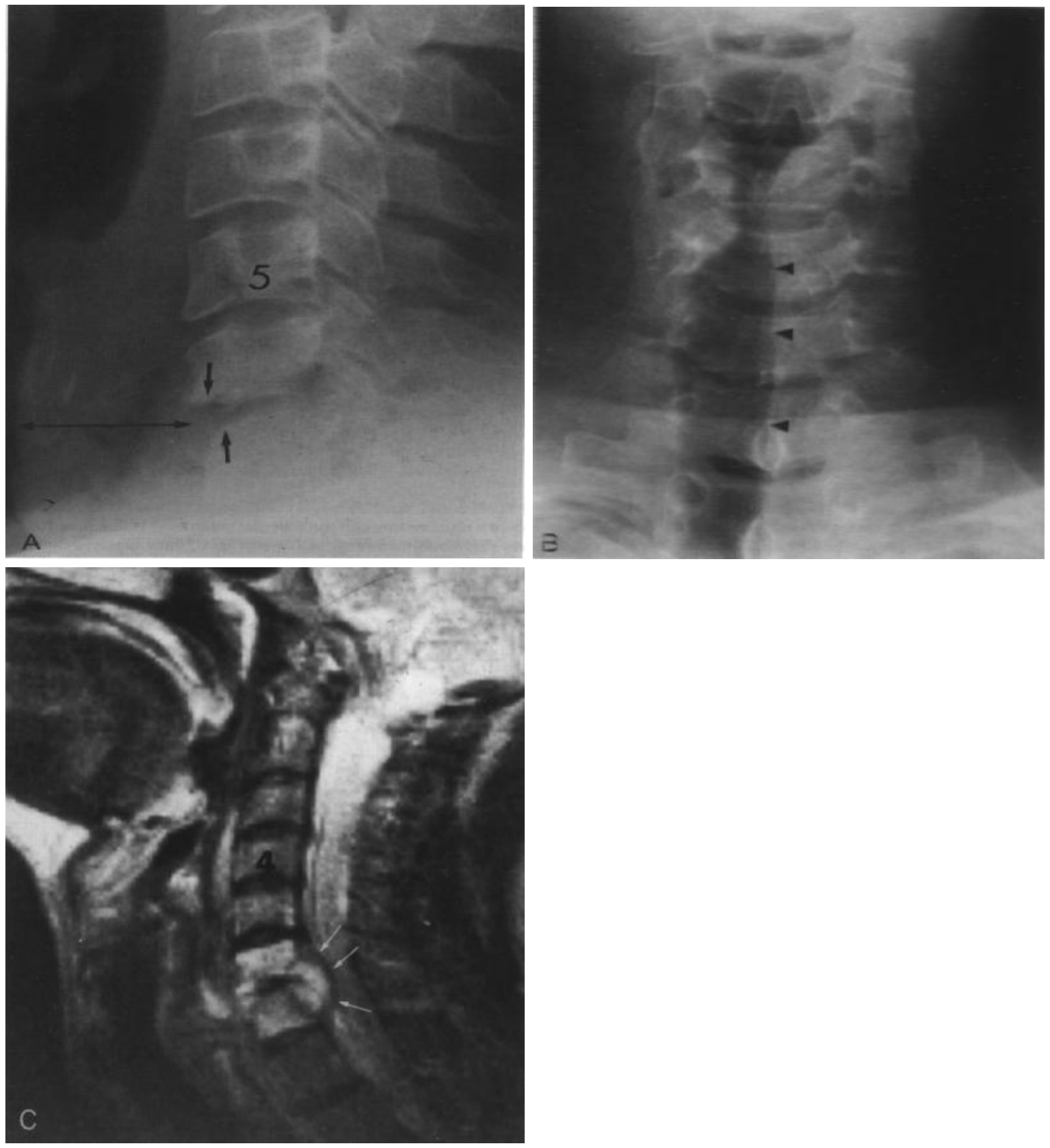

(Fig 13.9) او ترضیضاتو

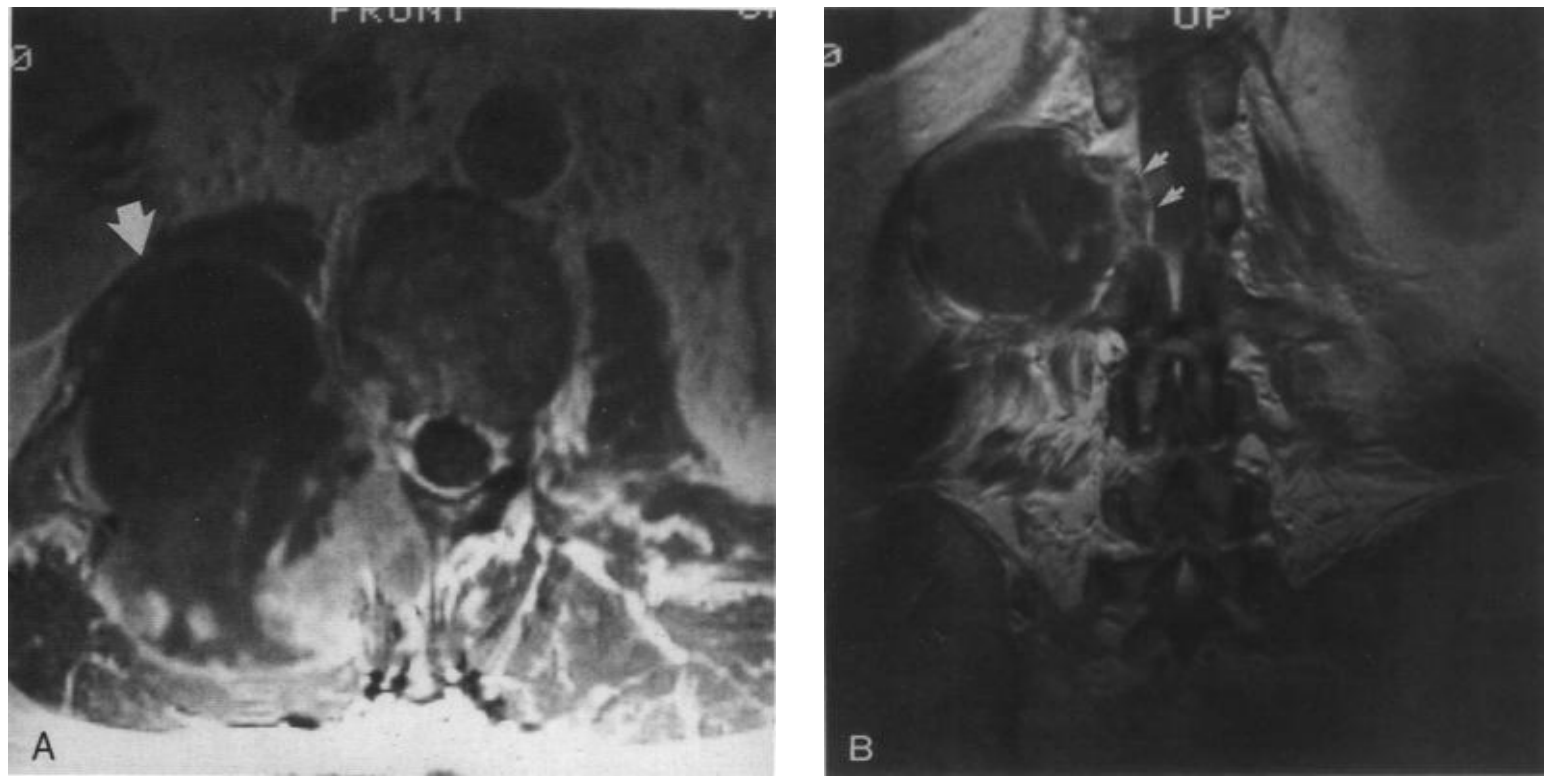


(Fig 13.10) کې هم ښه مرسته کوي.

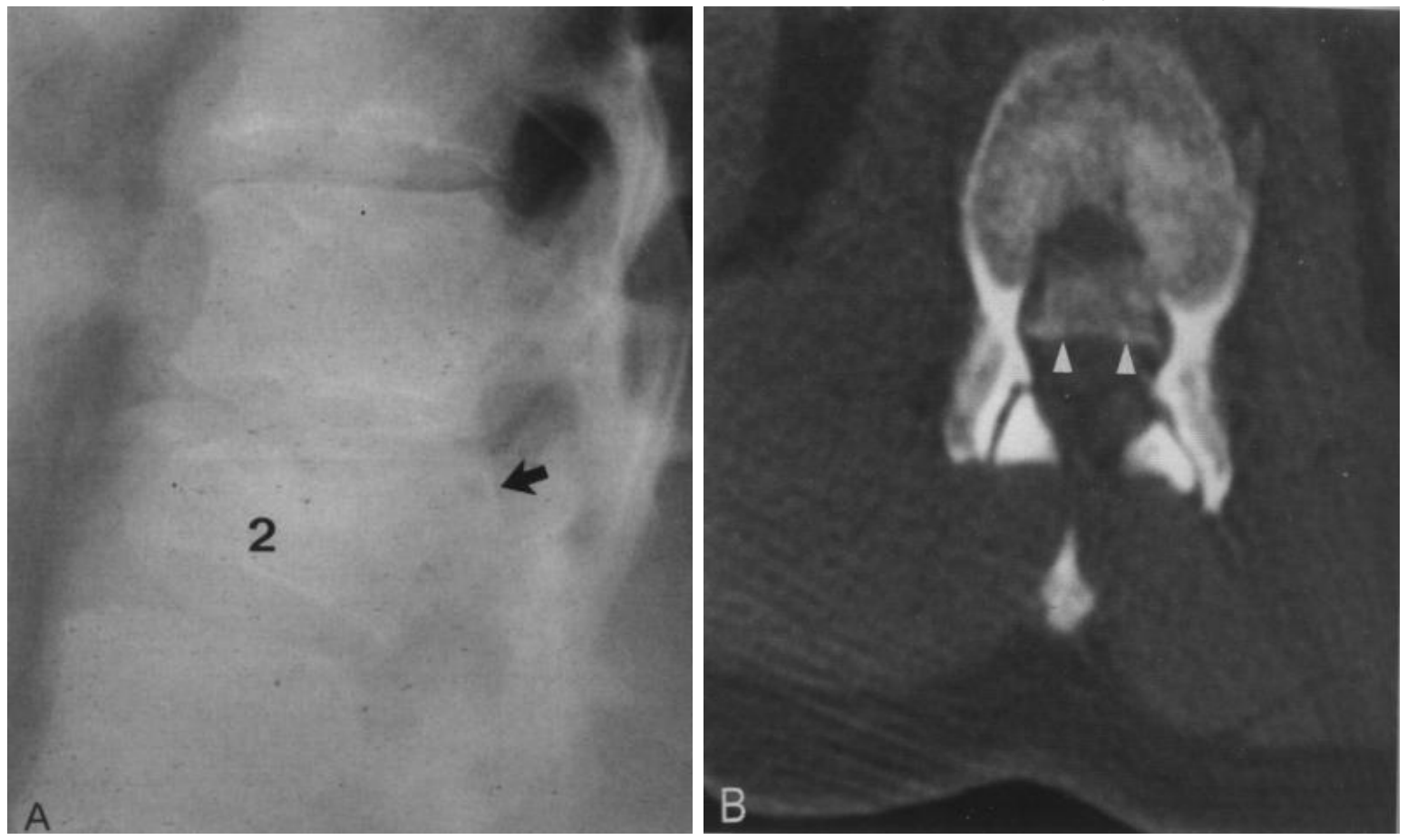


پخوا د myelography څخه په هغه واقعاتو کې زیات کار اخیستل کېده چې په نخاع شوکي یې فشارې وتیرې منځ ته راوړې وي. همدارنګه په هغه حالاتو کې هم استعمالېده چې قلبي Pacemaker موجود و. په میالوګرافي کې په اوبو کې منحل موادو د ارکنوید څخه لاندې برخه کې تطبیق او د ناروغ رادیوګرافي په داسې وضعیتونو کې اجرا کېږي چې کثفه مواد مطلوبو برخو ته ورسېږي او ناروغ ته مناسب وضعیت ورکوو.

او په زیاتره پیښنو کې فتقي nucleus pul posus (See fig 13.4B) ښکاره کوي. د دې ازموینې سره یوځای د CT ازموینه هم اجرا کیږي (Fig 13.11 see Fig 13.4c) . میالوګرافي په هغه پیښنو کې هم غوره ازموینه ده چې د عصبي ریشو شکمن څیرېدکېدل منځ ته راغلي وي.

. (Fig 13.12)

د تشخیصي التراسوند څخه هغه وخت کار اخیستل کیږي چې د عملیات پر وخت کې د نخاع شوکي په کانال کې افتونه موجود وي. په دې تخنیك کې د مخصوص transducer څخه استفاده کیږي چې په مستقیم ډول په dura باندې ایښودل کیږي. تر څو چې د نخاع شوکي د ترضیض حقیقي موقعیت څرګند شي.

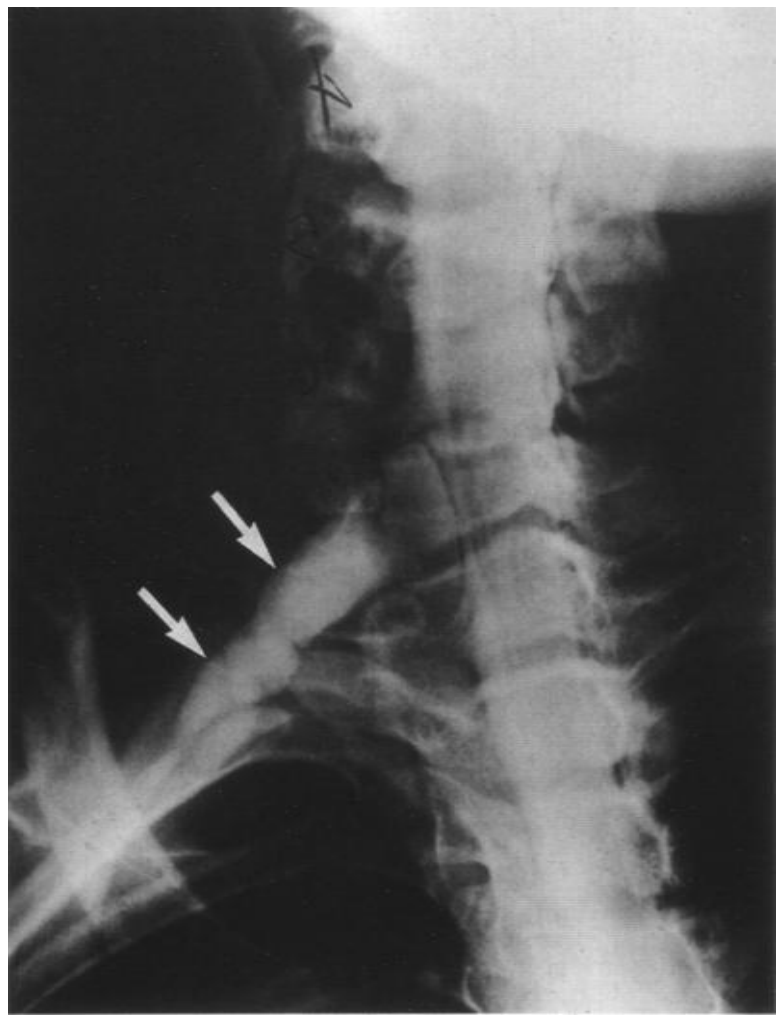

## اناتوميك کتنې يا (ANATOMIC CONSIDERATIONS) :

د فقراتو تنه ټوله د 33 غير منظمو هډوکو څخه جوړه شويده چې د سر د قاعدې څخه پيل او مخ ښکته د ورمېږ پلو ته غځېدلې ده. څرنګه چې عضلات، وترونه او د بين الفقري ډسکونه د عضلاتو سره نښتي دي نو لدې کبله د فقراتو تنه په پوره توګه د بدن خوځېدلو يا کږېدلو تقويه کونکې ده. همدارنګه د نخاع شوکي محافظوي خاصيت هم لري، پورتني 24 فقرات يو تر بله سره جلا دي. د عجز پنځه فقري او د عصص څلور فقرې د تړلو يا Fixed فقراتو په نامه يادوي. دا ځکه چې سره فيوز يا يوځای شوي دي. د عجز د فقراتو غير نوري فقري په وصفي توګه حرکي بڼه يا خاصيت لري. يوازې د Atlas فقره (C1) او د محور (C2) ، ټولې فقرې په وصفي توګه د جسم لرونکي وي او قدام کې موقعيت لري چې د وزن د انتقال دنده يې په غاړه ده او د فقراتو قوس په خلف کې موقعيت لري چې د نخاع شوکي د پوښ، سحايا، محيطي اعصاب او د وينې د اوعيو محافظوي يا ساتونکي دندې په غاړه لري (Fig 13.13) . د فقرې قوس د Pedicles او د

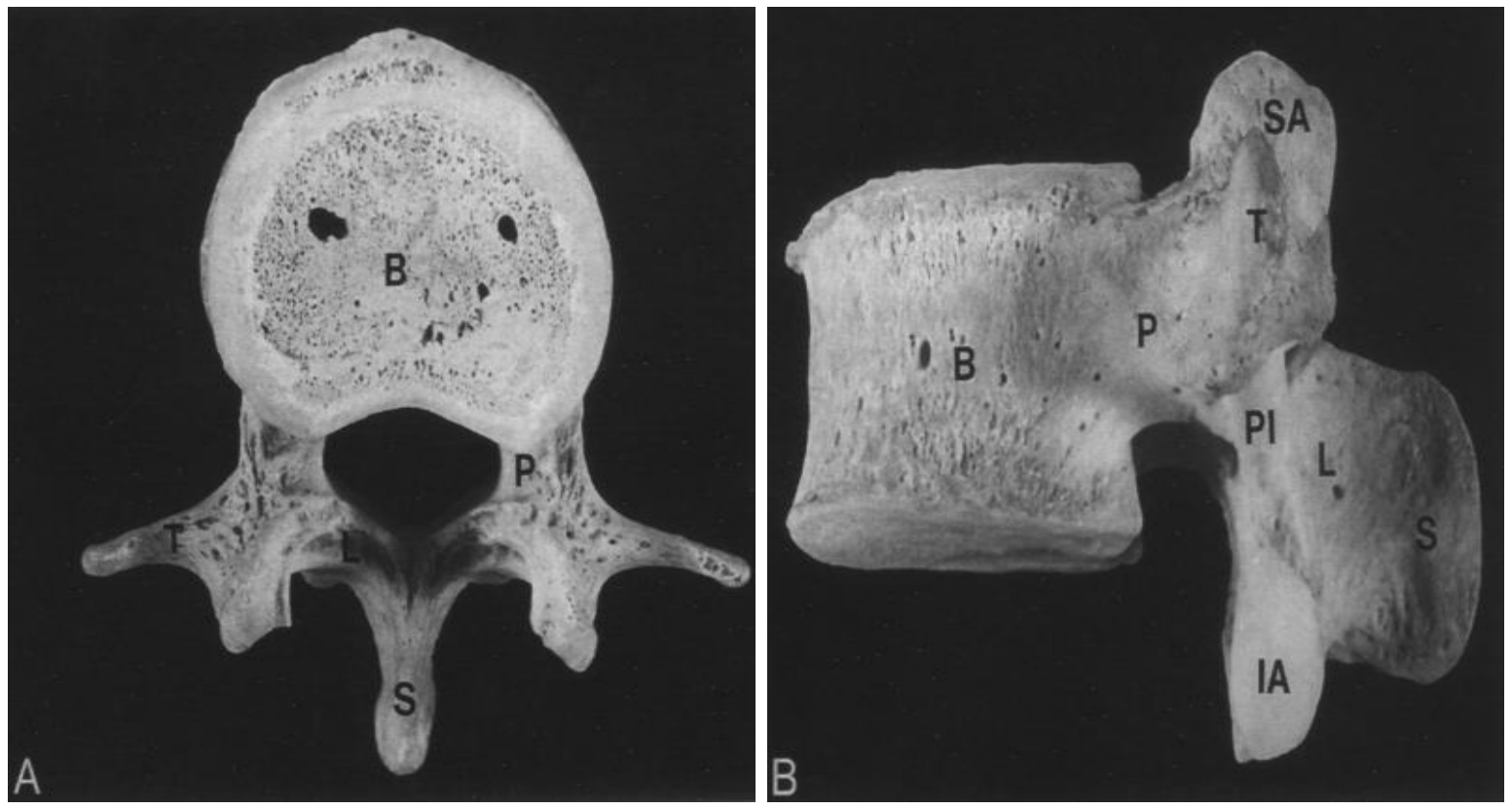


دوو Laminae لرونکي دي. Pedicles د فقرې قوس د فقرې د جسم سره تړلې او Laminae پيډيکلونه د فقرې ثقبې د خلفي جدار سره وصل کوي چې د نخاع شوکي د کانال سره تړلې دي. د فقرې قوس سره اوه برخې تړلې يا نښتې دي چې عبارت دي د دوو مستعرضو نتواتو، يو د Spinous او

ثلور مفصلي یا articular processes ، مستعرض نتوات او Spinaus د عضلاتو محافظوي برخې دي: مفصلي برخې د حرکت طرف او اندازې په فقري تنه کې په مخصوص سګمنټونو کې ټاکي یا تعینوي.

د فقرې د جسم خلفي برخه یا لیکه د راديوګرافي په واسطه د کتنې وړ وي او په ټولو راديوګرافيك مطالعاتو کې کتل کېدای شي. د رقبي او صدري فقراتو پورتنیو برخو کې یوازنۍ عمودي لیکه ده چې د فقراتو د جسم په خلفي څنډو کې په واضح ډول د کتنې وړ ده (see Fig 13.1) . د ښکتنیو صدري او قطني فقراتو په برخه کې دا لیکه د مغذي اوعیو په واسطه مغشوشه وي. د C2 فقرې د جسم خلفي برخه کې یوه کثیفه لیکه ځای لري.

هر کله چې بیځایه شوي حالت، تدور، زاوییوي وتیره راوتلي حالت او د دې لیکې خیال ونه کتل شو نو دا غیر نورماله پېښه ده (Fig 13.14) .

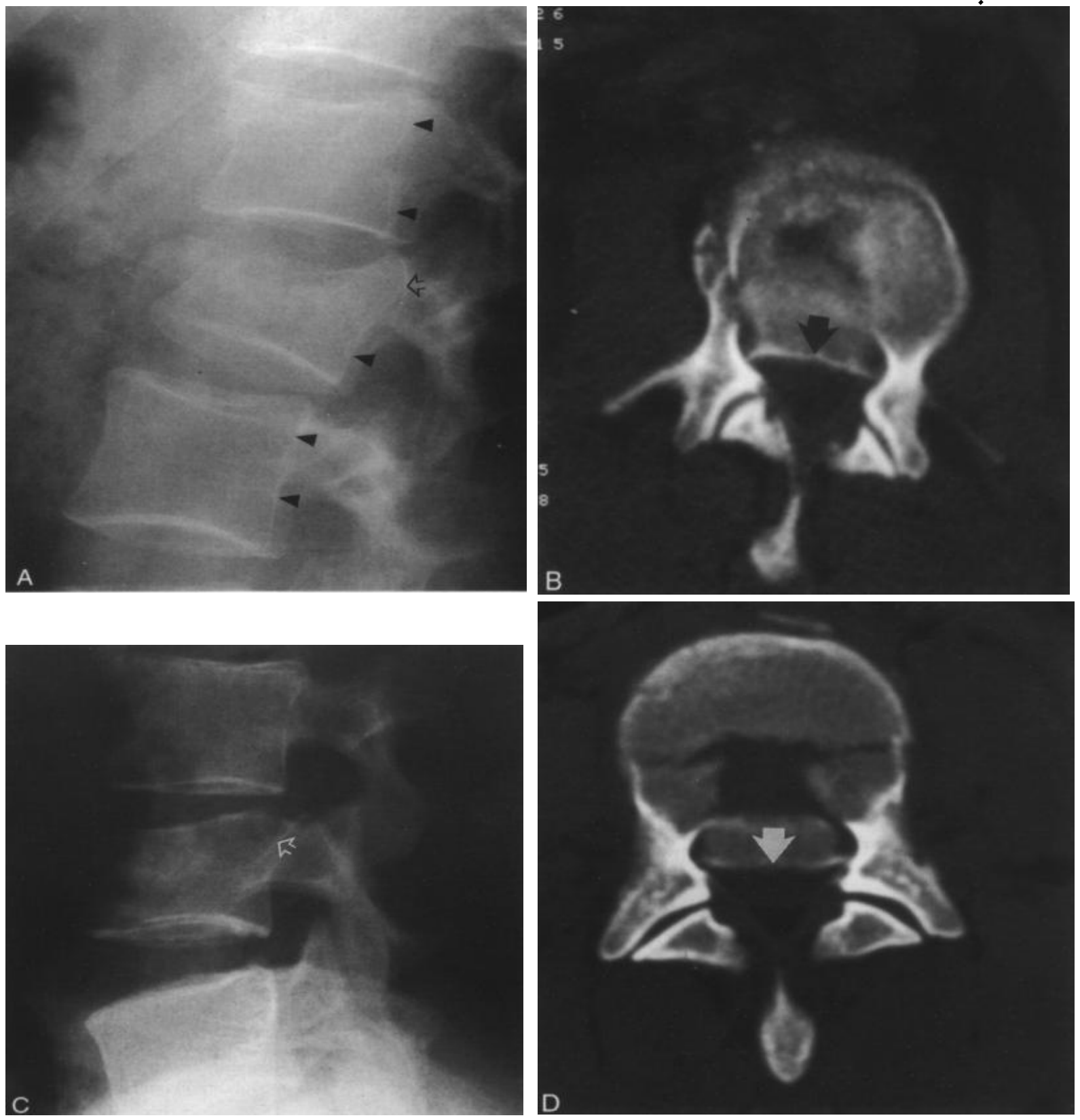

مستعرضه ثقیه د هر یو مستعرض نتو سره توپیر کیږي. د Atlas ، لومړی رقبي فقره د جسم یا body لرونکي نه وي، د محور د (axis) خیال د غاښ په څېر منظره د جسم په پورتنۍ برخه کې ښکاره کوي. کثیف odontoid نتوات لري. د C3 څخه تر C7 پورې راوتلي برخه (د ښکر په څېر) د فقراتو د جسم په خلفي څنډو کې موجودي دي چې دا د کهولت په دوره کې وي او د اضافي تثبت یا stabilization څخه مخنیوی کوي. استحالوي بدلونه په مفصلي برخو (Luschka joints) کې د راوتلي خیالونو څخه عبارت دي چي د فقراتو د پاسه لېدل کیږي او د ورمېږ د درد سبب ګرځي. خاصتاً په زړو خلکو کې. دې پېښې ته articular pillars وایې.
ټولې صدري فقري بې پښتیو دي. پورتنۍ صدري فقرات د رقبي فقراتو او ښکتني صدري فقرات د قطني فقراتو سره پوره ورته والی لري. د صدري فقراتو د Spinous processes مخ ښکته پلو خیال یا موقعیت ښکاره کوي.
قطني فقرات د مستعرضي ثقبي او راوتلي د دواړو برخو لرونکی ندی.
Spinous Proesses برخې یې اوږدي او د مربع مستطل بڼې لرونکي وي.
غټه دنده یې تقویه کونکي وتیره ده. هغه برخه چې په کوچنیو سطحو یا Facets کې ځای لري (Interarticuloris Pars یا به په ساده ډول د Pars په نامه یادوي. دا برخې د هډکو د نورو برخو څخه په نری ډول وي له همدې کبله یې کسرونه د Pars نقیصو (**Spondylolysis**) په نامه یادوي (Fig 13.15)

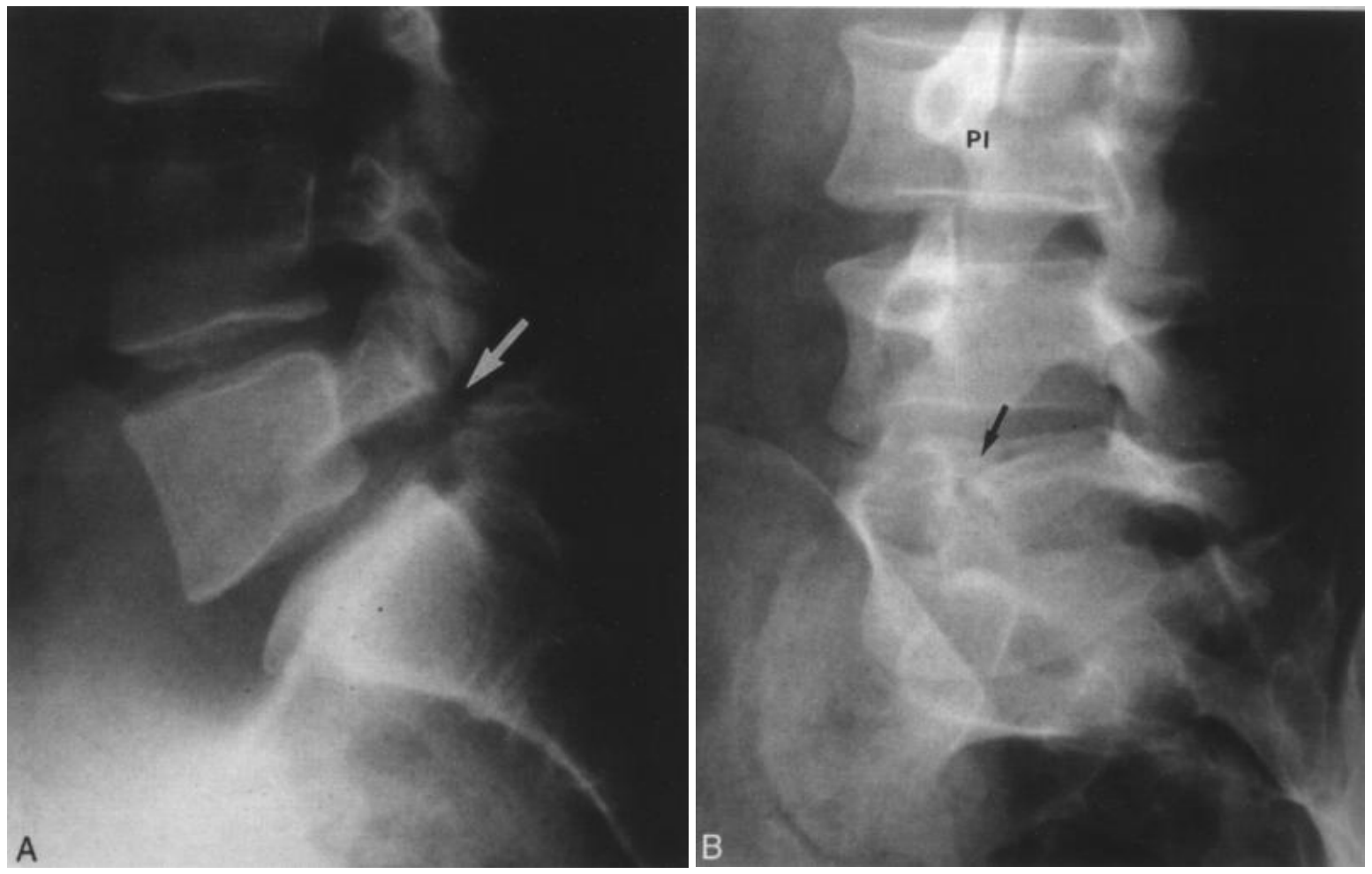

فقرات یو د بل څخه د مفصلي برخو او بندونو په واسطه جلا شوي دي او د تقویه کونکي وترونو لرونکي وي. په بنستیز ډول دوه قسمه بندونه موجود دي چې عبارت په کمه اندازه خوځېدونکي یا متحرك Symphyseal joints, (theintervetebral discs) او ازاد متحرك سینویل (Facet or apophyseal) مفصلونه. پدې بندونو کې حرکت په نرمۍ یا اسانۍ سر صورت مومي.

په بین الفقري ډسك کې د لامینا بهرنۍ ټوټه او حلقوي فبروزس او nucleus Pulposus نرۍ برخه ځای لري nucleus pulposus په عجیب وغریب ډول په ډېره کمه فاصله کې بین الفقري کانال سره ځای نیولای دی. په همدې اساس د موادو تفتق په دې کانال کې د قدامي برخې په نسبت صورت مومي. تقویه کونکي وترونه (Fig 13.16) د فقراتو تنه په ثابت حالت کې

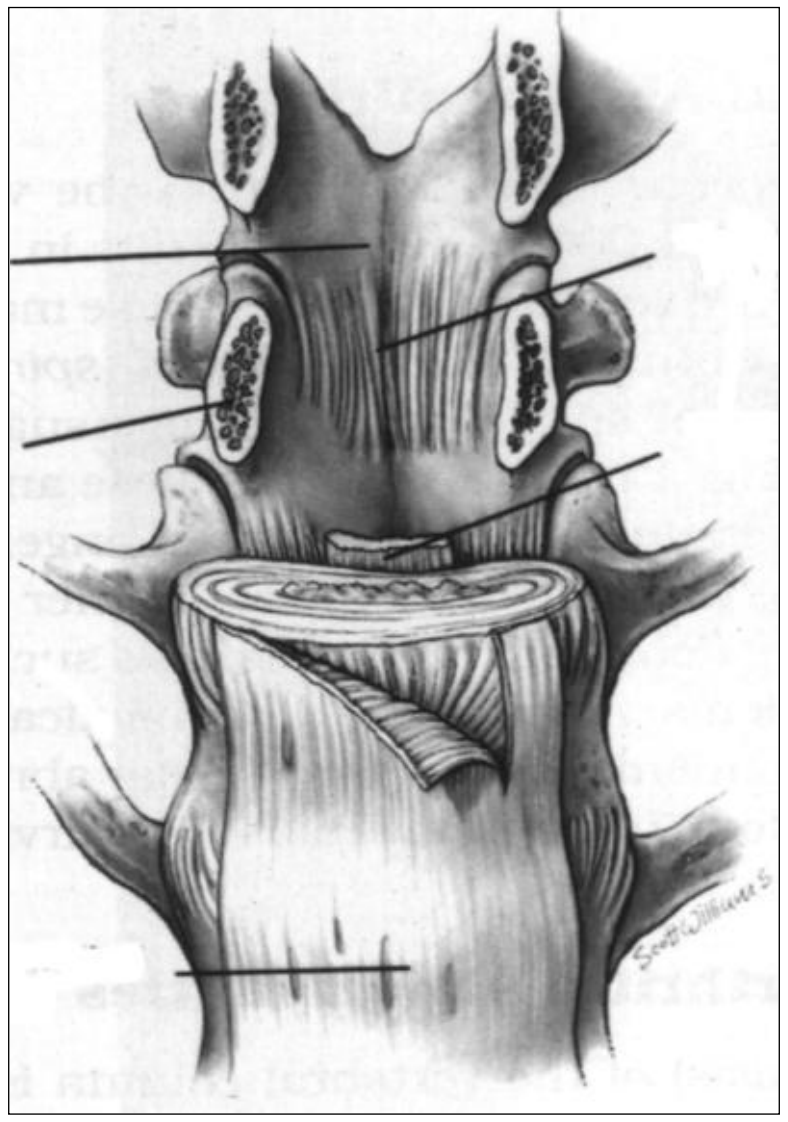

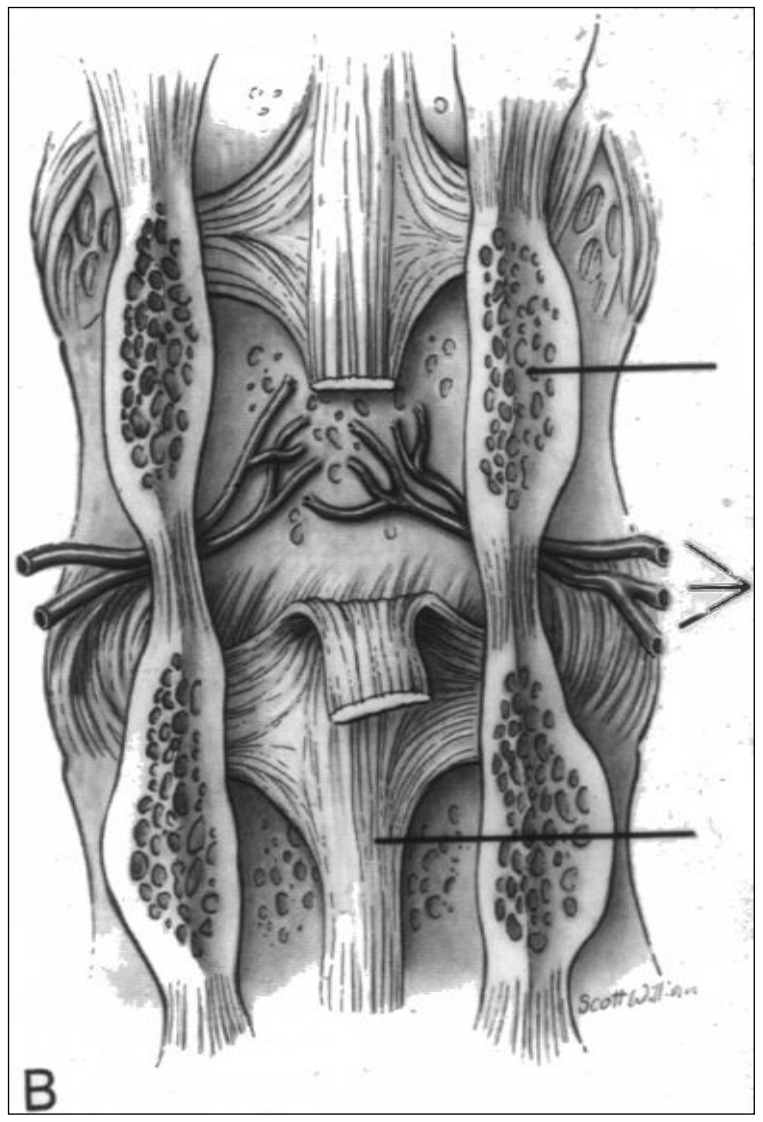

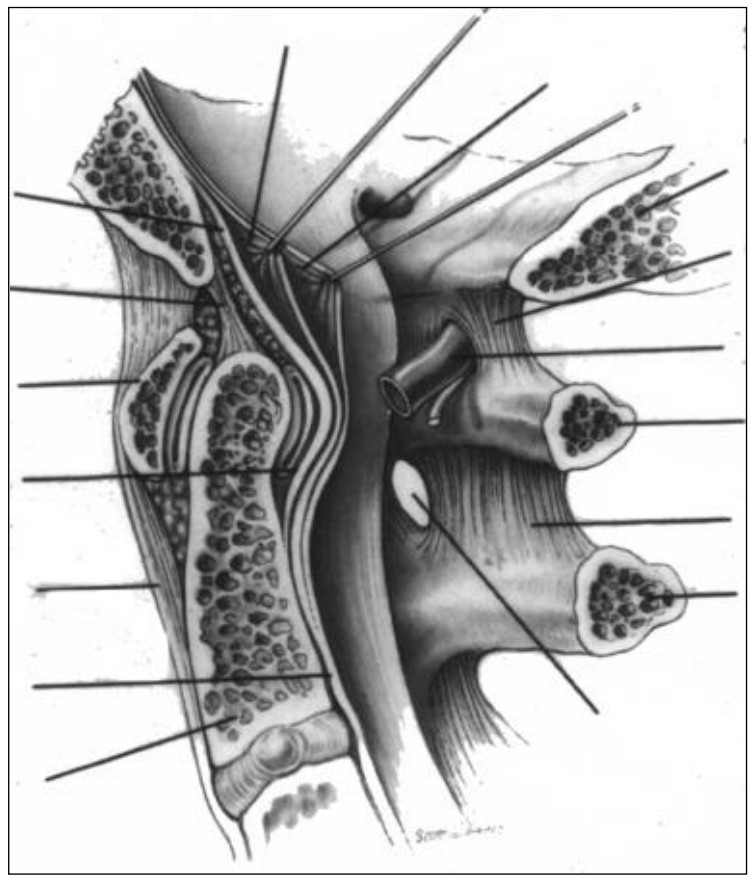

ساتي او حركات محدودوي.
د تحركيت بڼه په رقبي برخه کې د تقبض، استرخا او تدوري حالاتو څخه عبارت ده. زياتره تدوري حالت په جنبي استرخايي توګه وي، په C1 او C2 کې کږېدو او خلاصيدو يا (Flexion) اندازه د 20 درجو په حدودو کې او د 40 درجو په حدودو کې د تدور اندازه ده. د رقبي فقراتو نورې برخې د 20 درجو په جدودو کې خلاصيدی او کږېدای شي. د صدري فقراتو زياتره برخه د پښتيو سره په تماس کې ده او تقريباً د 5 درجو حدودو کې کږېدل په پورتنيو صدري فقراتو کې پيدا کېدای شي. خو د صدري قطني د اتصال په برخه کې (T 11-12) په زياته اندازه کږېدل (Flexisu) او کمه اندازه د خلاصيدو منځ ته راتلای شي (12 degrees) . په قطني برخه کيږېدل او خلاصيدل د رقبي برخې کمه اندازه وي، همدارنګه د صدري او قطني فقراتو د اتصال په برخه کې تدوري وتيره هم په کمه اندازه وي. د رقبي برحې مفصلونه په 45 درجو کې ښکاره کېدای شي. او د صدري فقراتو په 60 درجو کې وي، خو د صدري قطني مفصلي برخې ښکاره کېدل په 90 درجو کې وي.

## پتالوژیك كتني یا(PATHOLOGIC CONSIDERATIONS):

د فقراتو په برخه كې د پتالوژي له نظره شپږ ډولو غیر نورمال حالات موجود وي.

1 _ د ودې یا Developmental

2 _ استحالوي او مفصلي یا Degenerctive and arthritic

3 _ ترضیضي یا Trumatic

4 _ Neoplastic

5_ انتان یا Infections

6 _ وروسته د عملیات څخه یا Postoperative

## د ودې غیر نورمال حالت:

د دې غیر نورمالي پېښې په رقبي تنه كې په زیاته اندازه پیداكېږي. د اندازې له مخې په هرو 1000 تنو كې یوه پېښه لېدل شوي چې په فقراتو كې یې د ودې غیر نورمال حالت موجود و، دا اندازه د Spinous Process یعنې غیر فیوز شوي (Spimabifida occulta) (Fig 13.17) څخه كمه ده.

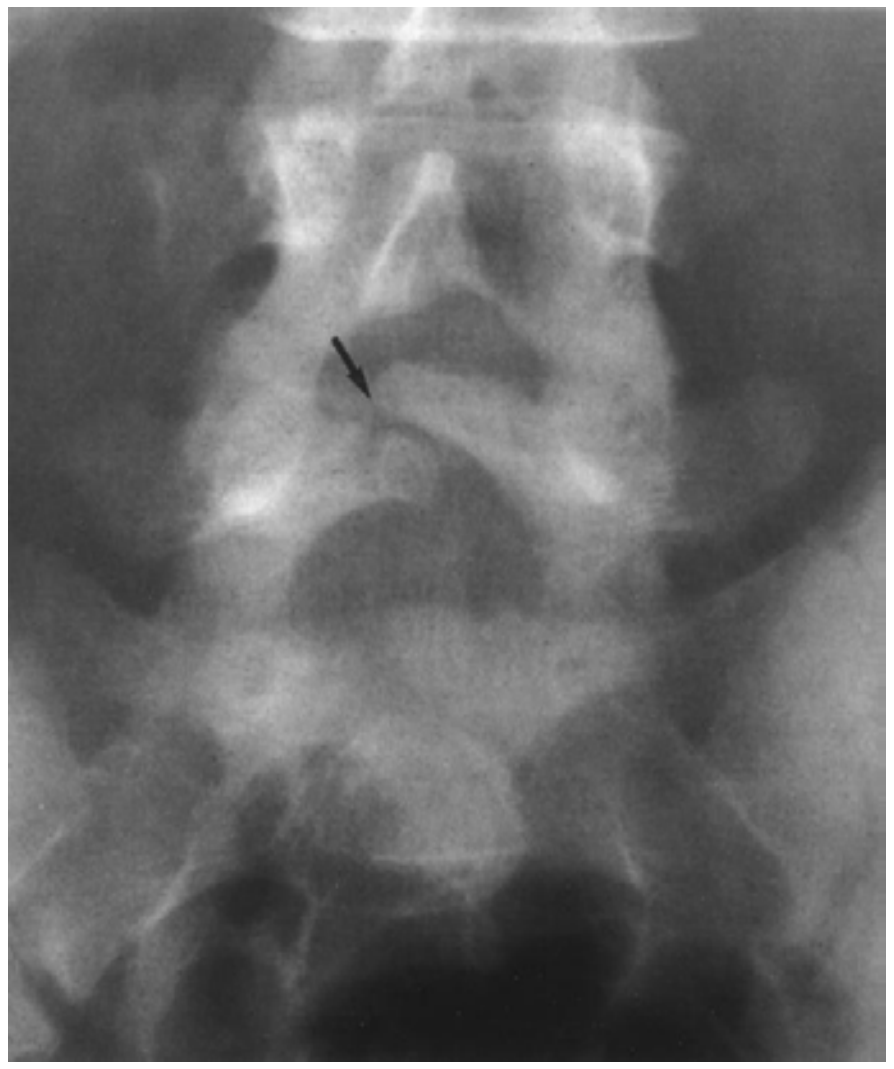

او د فقري د نیمګړي تړلو څخه زیاته ده. دا پېښه معمولاً د نورو غیرو نورمالو وتیرو سره یوځای وي

(Fig 13.18) . پدې انومالي کې Scoliosis ډېر عموميت لري. نور غير

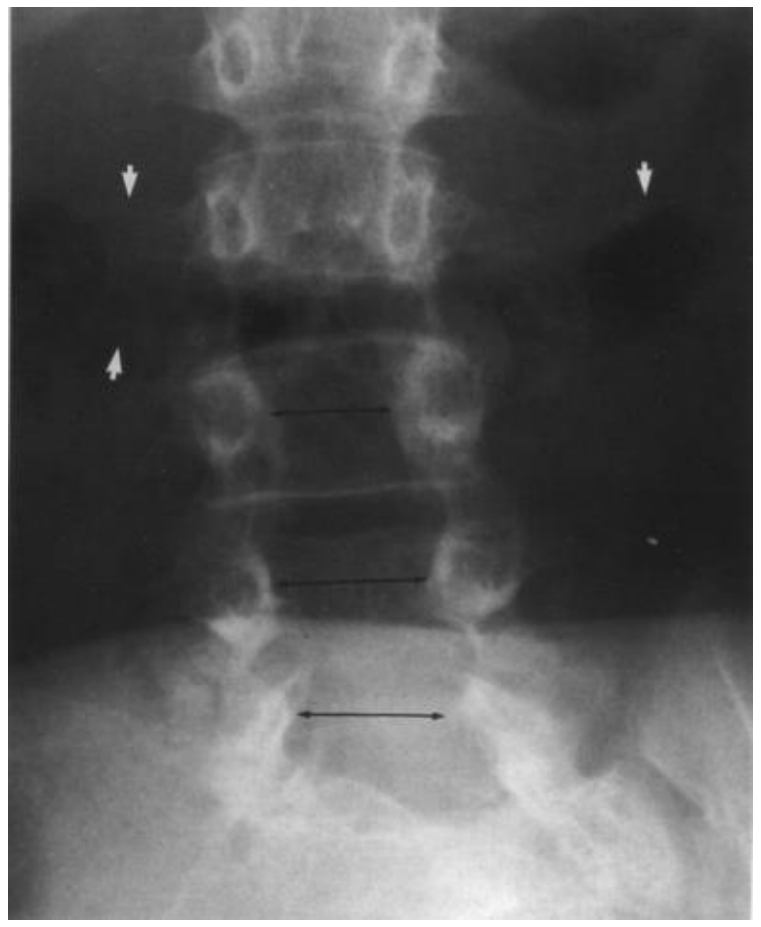

نورمال حالت عبارت د نيمايي فقرې ولادي فيوز او د Cervical ribs څخه عبارت دي. بل غير نورمال حالات عبارت د Plethora څخه (____)دی چې د داخلي او جراحي د اختلاطاتو له امله منځ ته راځي او عصبي غير نورمالي پېښې لکه Hydrocephalus او د بولي طرقو ستونزي منځ ته راوړي، کله چې د ملا په تېر کې پرمختللي غير نورمال حالت پيدا شي او د کهولت تر مودي ورسېږي نو د داخلي يا جراحي له مخې ورسره پوره او لازمه مرسته نه شي کېدای.

استحالوي او مفصلي غير نورمال حالت:

استحالو ناروغي (Spondylosis) د فقراتو په برخه کې په زياته اندازه پيداکېږي. د دې ناروغۍ پرمختګ ښايي د ډسك د برخې د منځني اندازي نريوالی څخه او د ، Spur تر جوړښته پورې وي (Fig 13.19) او کېدای شي

چې پرمختللی Spondylosis deformans چې په هغې کې د ډسك برخه نرئ شوي وي پيدا شي او د Spur جوړښت هم پيداشوي وي

. (Fig 13.20)

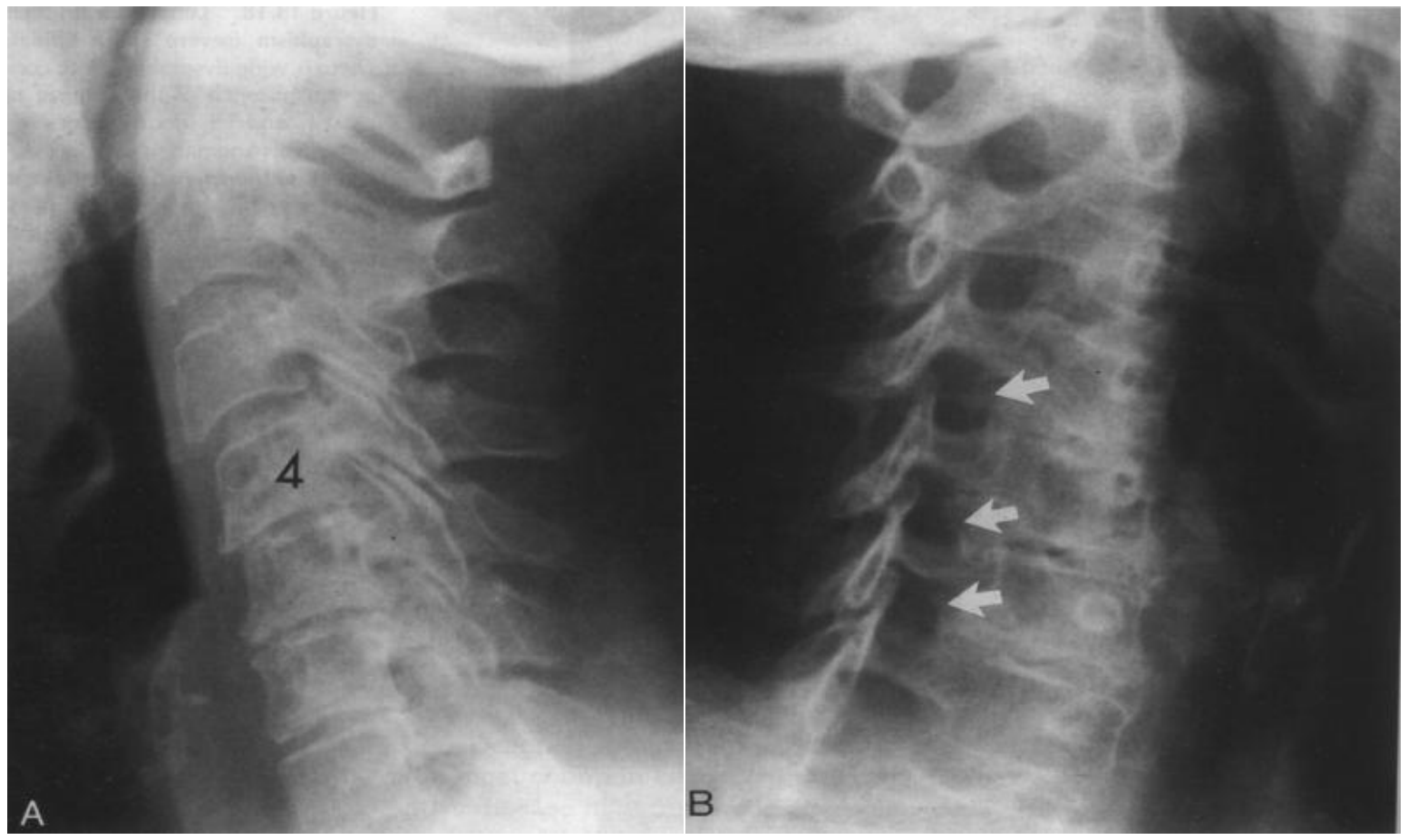


دا Spurs ښايې بين الفقري ثقبې

او يا د بين الفقري كانال ته خپور شي او پدې ساختمانونو كې د تضيق

وتيره منځ ته راوړي، پدې وخت كې تشخيص د CT ، MR او يا

myelography په واسطه سرته رسېږي (Fig 13.21) . د بين الفقري ډسك د

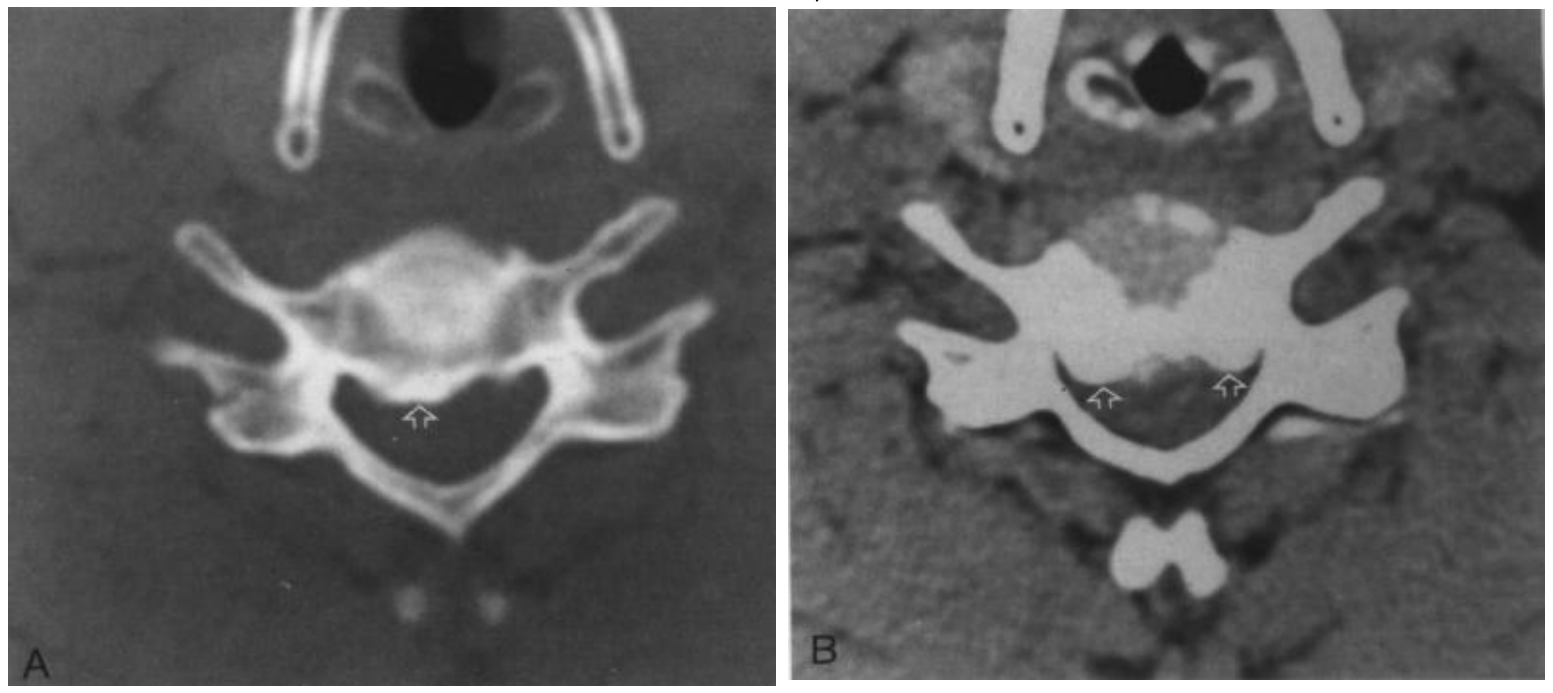

استحالې په نتيجه كې nucleus pulpasus فقري كانال ته تفتق كوي چې پدې صورت كې ښايې په كمه اندازه قدام او يا خلف ته Listhesis پېښه منځ ته راشي.

د قطني فقراتو په برخه کې د disc فتقې پېښې ډېرې زياتې دي او په ناروغانو کې اعراض موجود نه وي. کله چې په ناروغ کې اعراض منځ ته راشي نو د تشخيص لپاره CT ، MR او يا myelography ته اړتيا ده. د دې ازموينو په واسطه د افت موقعيت په ډېره ښه توګه ټاکل کېږي او فتقيه

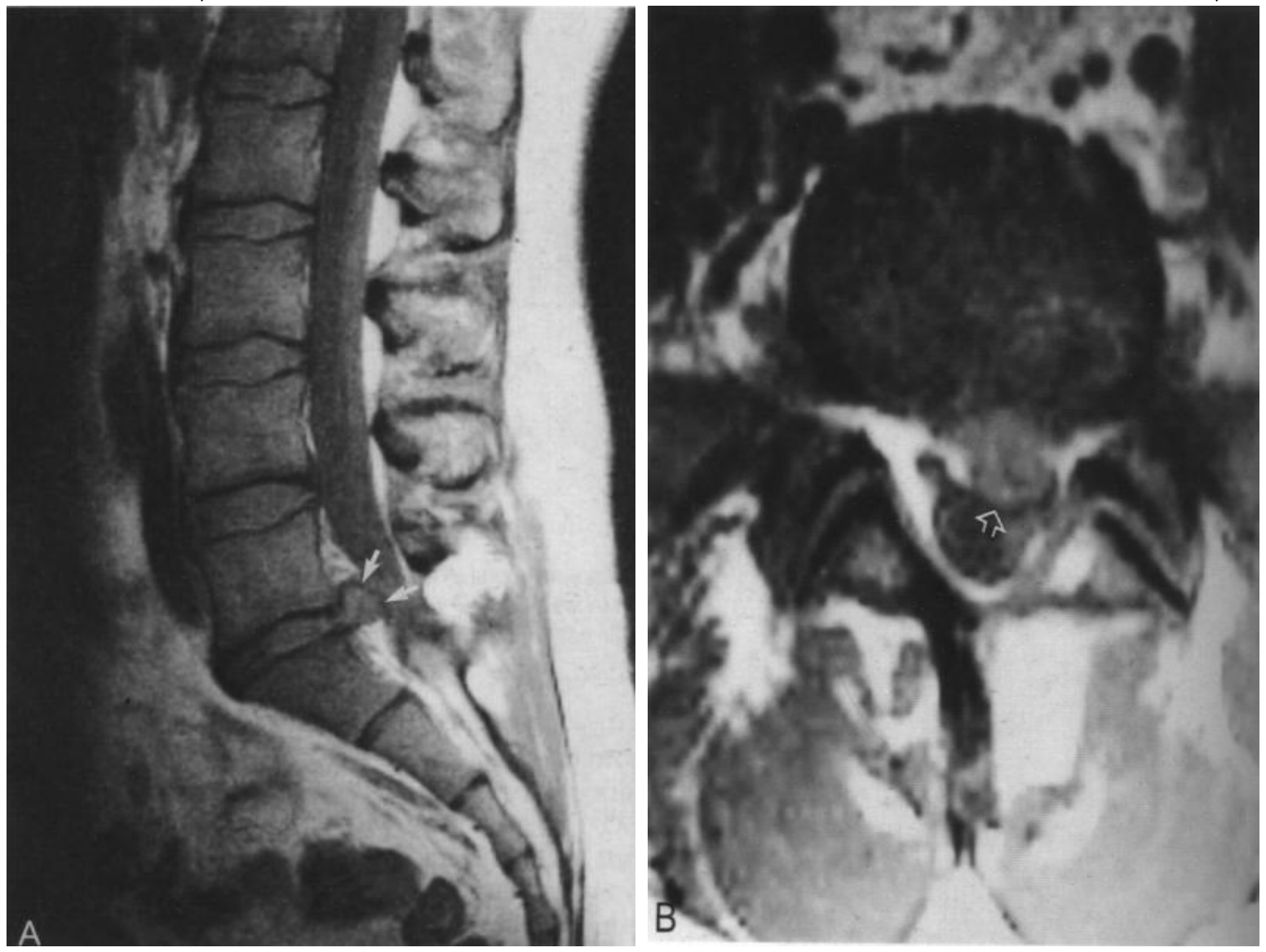


مواد هم په ډېرې اسانۍ سره د کتنې وړ وي (Fig 13.22) . په همدې شان دا هم کېدای شي چې په فقري کانال کې په ازاد ډول فتق وپېژندل شي. په داسې ناروغانو کې د CT او MR ازموينو اجرا کول لومړنۍ موقعيت لري.

د arthrit پېښې په فقراتو کې په زياته اندازه پيدا کېږي د 50% څخه زياتې پېښې د Rheumatoiad arthrtis په رقبي فقراتو کې ليدل شوي.

په مختلفو ډولونو ناروغتياو کې شته چې په هغې کې Seron=egativspondyloarthroppathy موجوده وي او HLAB-27 انتي جن تست يې منفي وي او په محيطي مفصلونو او فقراتو کې د ارتراتيس بدلونونه موجود وي، دې مرضي وتيرې ته

Reiter arthropathy, psoriatic ، (Fgi 13.23) ankylosing spondylitis

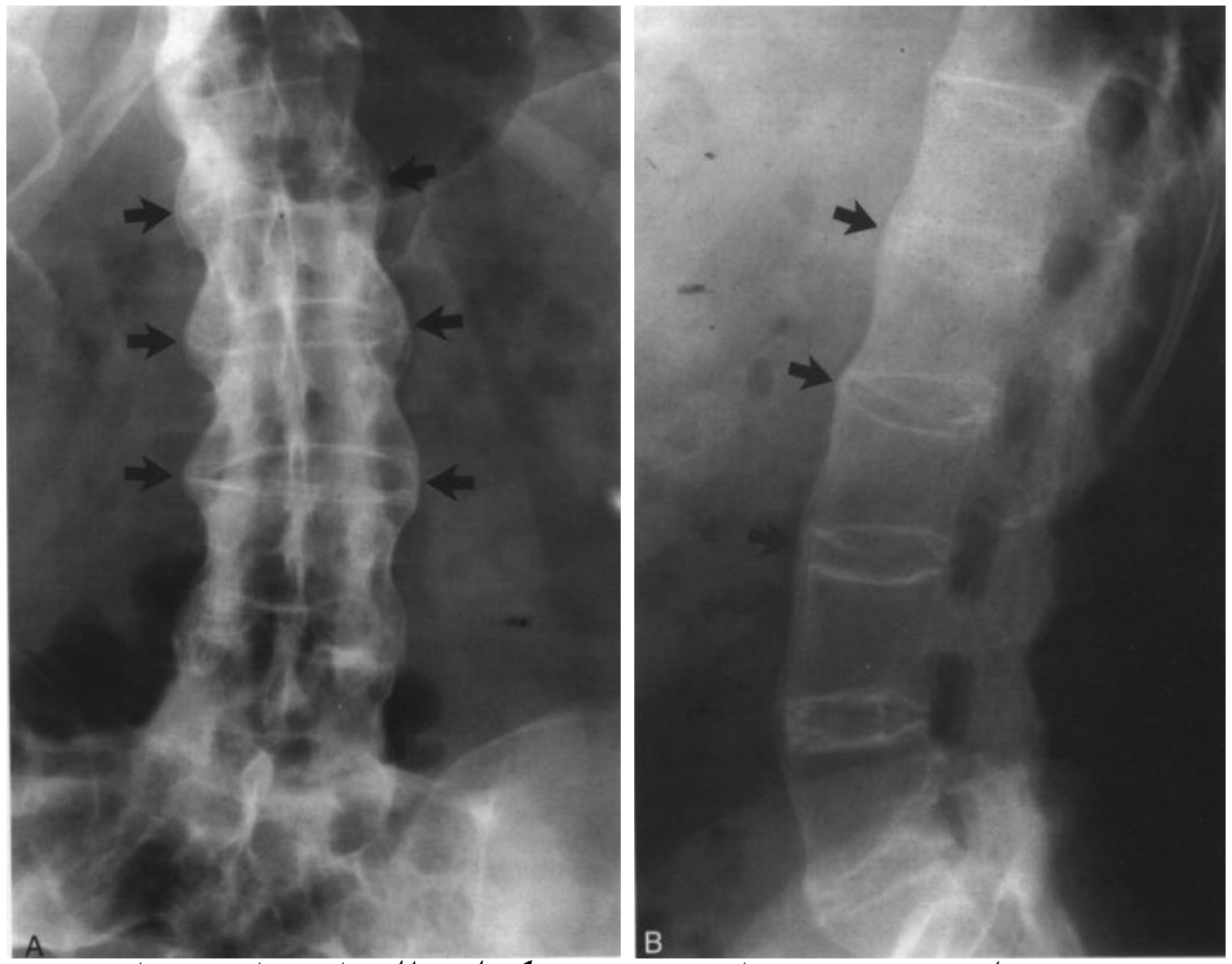

arthropathy او د بندو هغه ناروغي چې د کولمو التهابي ناروغتیاوي هم ورسره واي داسي. دا حالتونه ښايې sacroiliac بند او د syndysmophyes په جوړښتنو څرګند شي چې سندسیموفیت د osteophytes په نسبت یوه اندازه زيات دی، (Fig 11.56B) . syndesmophytes په حلقوي ډول فبروزس کې د کلسفیکشن په

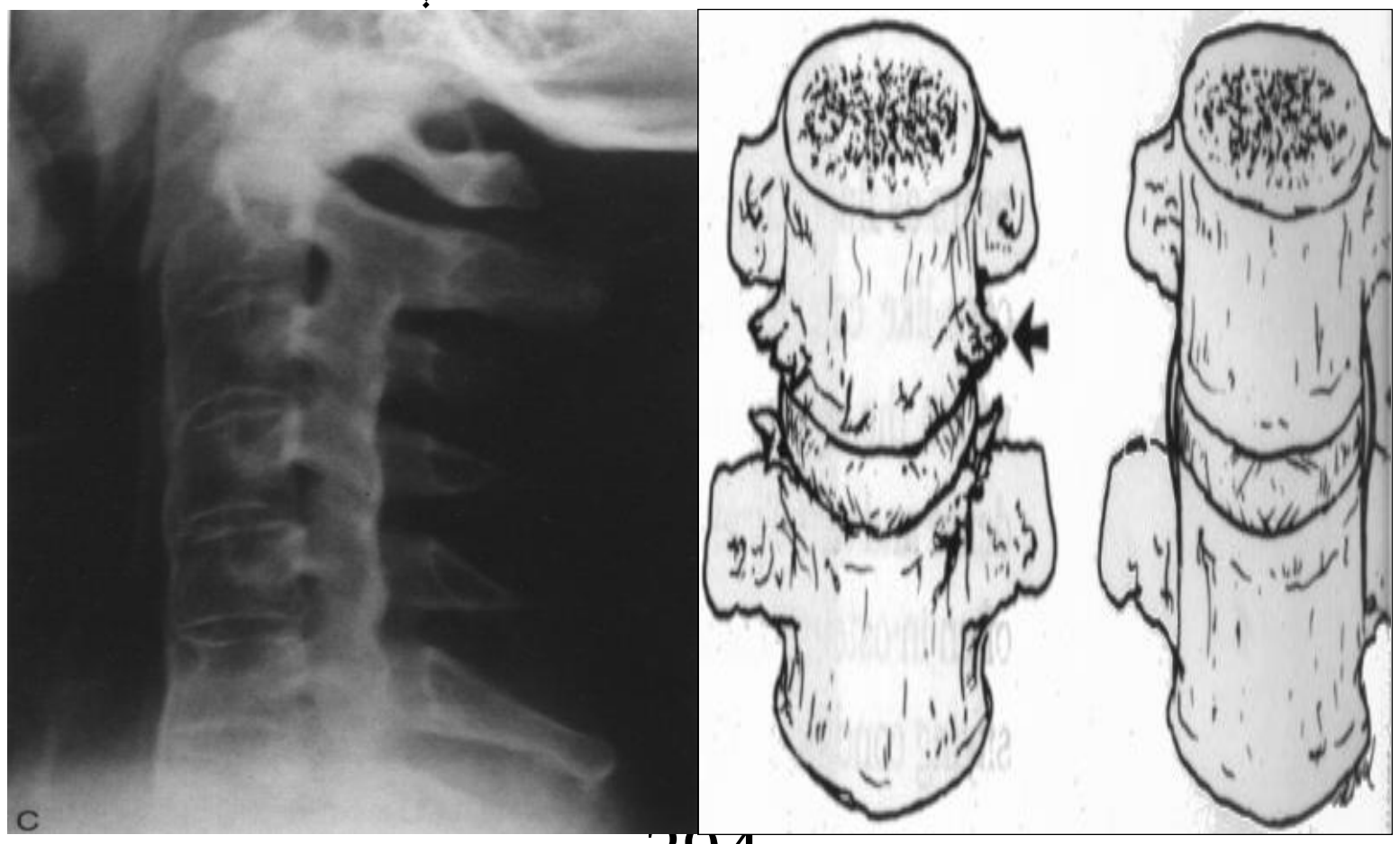

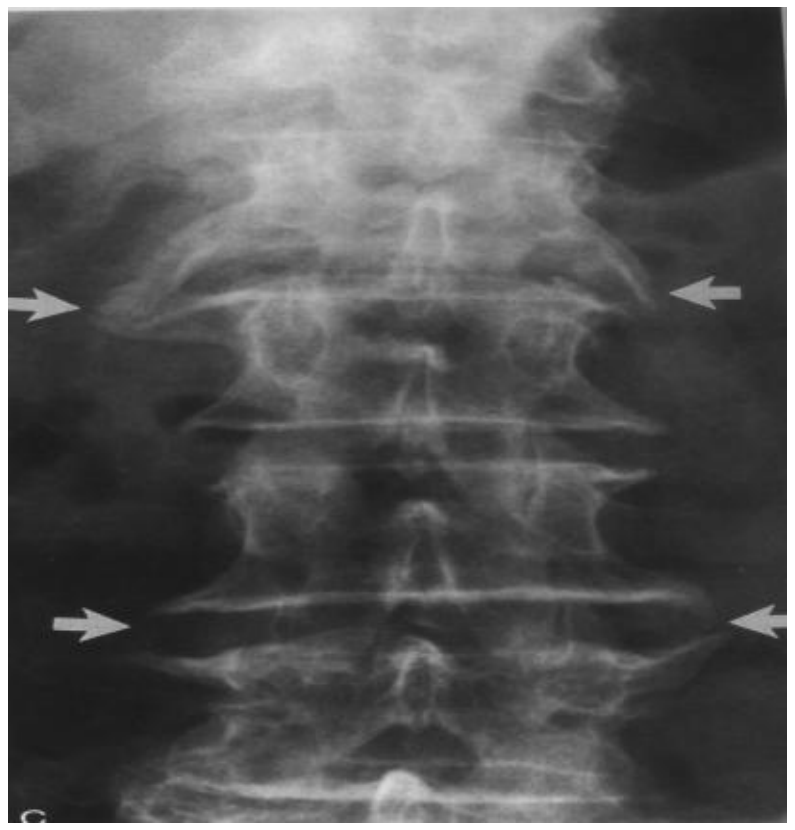

شته والی دلالت کوي. او osteophytes د هغه حالت څخه عبارت دی چې د disc د څنډو په لیفي برخو کې په نري ډول تعضمي وتیره منځ ته راشي.

# ترضیض

## (Trauma)

ترضیض د فقراتو په برخه کې په یاته اندازه د موټر د ټکر په وخت کې صورت مومي او د جرحو سبب هم ګرځي. د لسو فوټو اویا د دې څخه د لوړې اندازې نه رالوېدل هم د فقراتو د ترضیض مهم سبب ګڼل شویدی.

په زیاتره پېښو کې د فقراتو د زخمونو څخه په موټر کې د کمربند (belts) په واسطه مخنیوی کېدای شي. هغه ناروغان چې په لاندې ډولونو زخمونو اخته شوي وي نو تر هغې پورې چې په پوره توګه ثابته شوي نه وي درقبې فقراتو زخمونو خواته فکر کو: په شدید ډول د موټر ټکر، د موټر سیکل ټکر، په څرګند او واضح ډول د لاس او مخ زخم، د 10 فوټو او یا د هغې څخه د لوړې اندازې ځینې رالوېدل، غرقیدل، د برق نیول، نور دماغي حالتونه (الکهول، دوا یا د بې هوشۍ حالت، په مستقیم ډول د رقبي فقراتو زخم (رقبي درد ،سپزم او نابنکاره شوی شکل) د فقراتو د شخي مرضونه {ankylosing sponolylitis or dfuse idiopathic skelefol Hyperostosis (DISH)} د فقراتو په برخه کې په زیات شمېر د کسرونو شته والی، پدې هکله د مؤلیفیتو تجربو 20% څرګندونه کړیده.

تاریخچې ثابته کړیده چې دفقراتو په برخه کې د جرحې اندازه د خلعې یا بیځایه شوي وتیرې څخه زیاته نه وي. هغه داکتر چې د ملا د تېر د ناروغ سره په تماس کې وي باید په زیات شمېر رادیوګرافي اجرا کړي تر څو چې د جرحې په پوره اندازه پوه شي، په لاندې ډول یو شمېر بنستېزې طریقې یا اصول شته دی چې د هغوی په واسطه غیر نورمالې پېښې ښکاره کیدای شي او دا ضروري ګڼل شویده چې د دې اصولو څخه کار واخیستل شي.

رادیوګرافي په ټولو هغه پېښو کې اجرا کېږي چې د فقراتو په برخه کې شکمن ترضیض منځ ته راغلی وي. دا به غوره وي چې دا غیر نورمال حالت د ABCS په طریقه تصنیف بندي کړو.

Alignment abnormalities – A

Bony integrity abnormalities – B

Cartilage (Joint space) abnormalities- C

Soft tissue abnormalities– S

د نورمالې اناتومې له نظره لومړنی (A) برخه د کسر په شته والی دلالت کوي:
د فقرې د جسم په قدامې یا خلفي برخو کې درزونه یا ترقیدګی حالت پیداشوي وي. مفصلي برخې لوړې ژورې وي (Fig 13.25) ، د spinous د

بارزو په برخه کې تدور موجود وي (see Fig 13.26) و Pedicless تر منځه فاصلو کې پراختیا منځ ته راغلي وي او هم کیفوتیك او زاوییوي سوی حالت پیداکیږي. یو کوچني شمېر بدلونونه د فقراتو په برخه کې په هغه کسرونو کې موجود دي چې په مسیري توګه واقع شوي وي او دا د یوه قانون په توګه قبوله شویده چې په لاندیني برخو کې دا د 2mm په حدودو کې وي: د سپینوس او یا لومینار په دننه، د پیډیکلونو په فاصلو کې، (په مستعرض او یا عمودي ډول) ، یوه خوا یا دواړو خواو کې وي.

غير نورماله وتيره ښايې د هر هډوکي په کسر کې منځ ته راشي (Fig 13.26) د C2 فقري په حلقي کي درزي يا د ليکي په څېر بدلون د C2 فقري

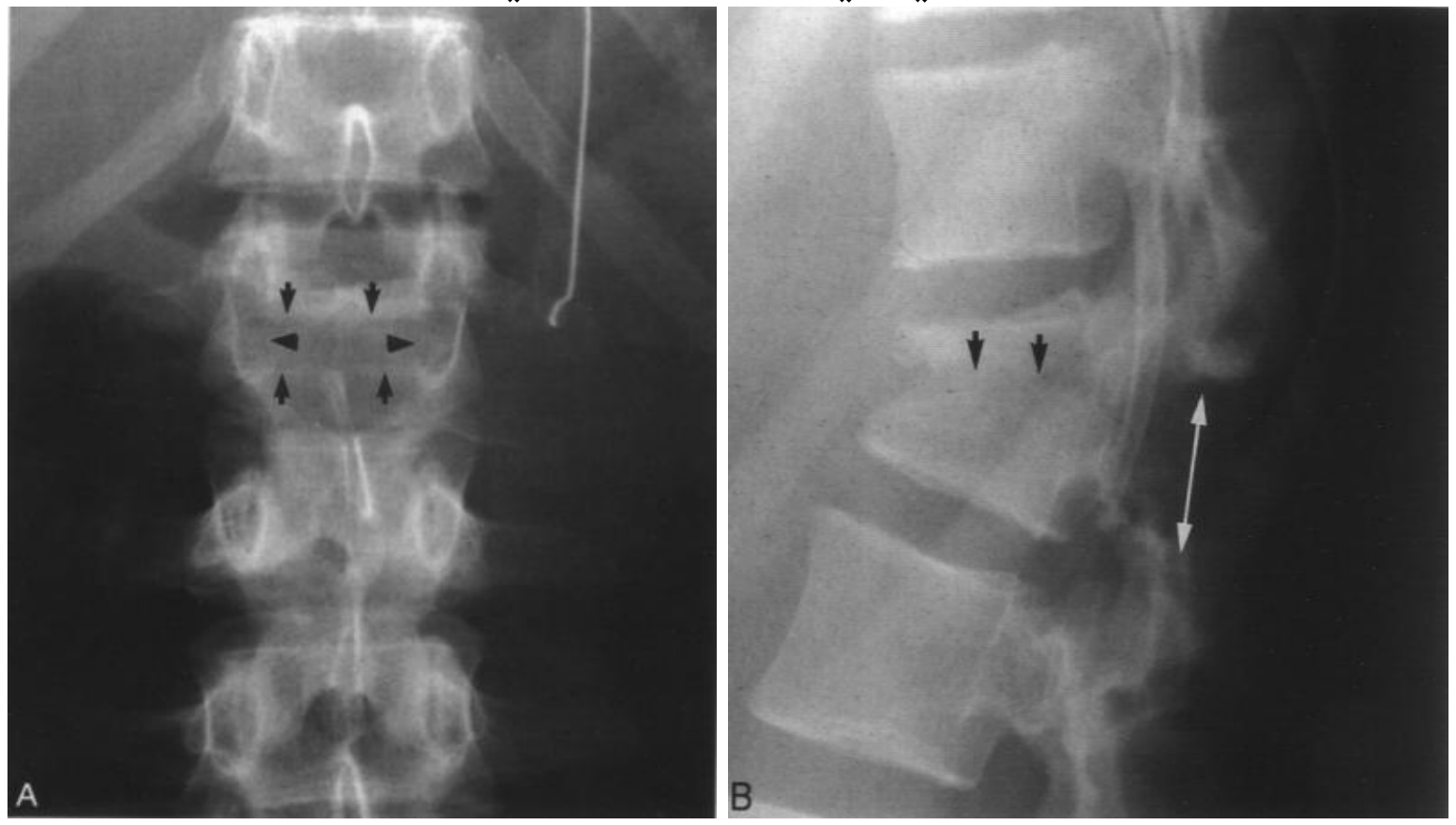


پراختياچې دي ته د C2 نښه وايې (Fig 13.27) ، د پيديکل په دننه کې پراختيا او درزي يا د ليکې په څېر خيال د فقري د جسم په خلفي برخه کې.

د غضروف او مفصلونو تر منځ فاصلو کې غير نورمالي پېښې عبارت دي د Predental برخې د پراخېدو څخه په غټانو کې د 3mm څخه زيات وي او کوچنيانو کې د 5mm په حدودو کې وي، غير نورماله پراختيا چې د فقراتو تر منځ disc برخو کې راځي (Fig 13.28) ، د کوچنيو

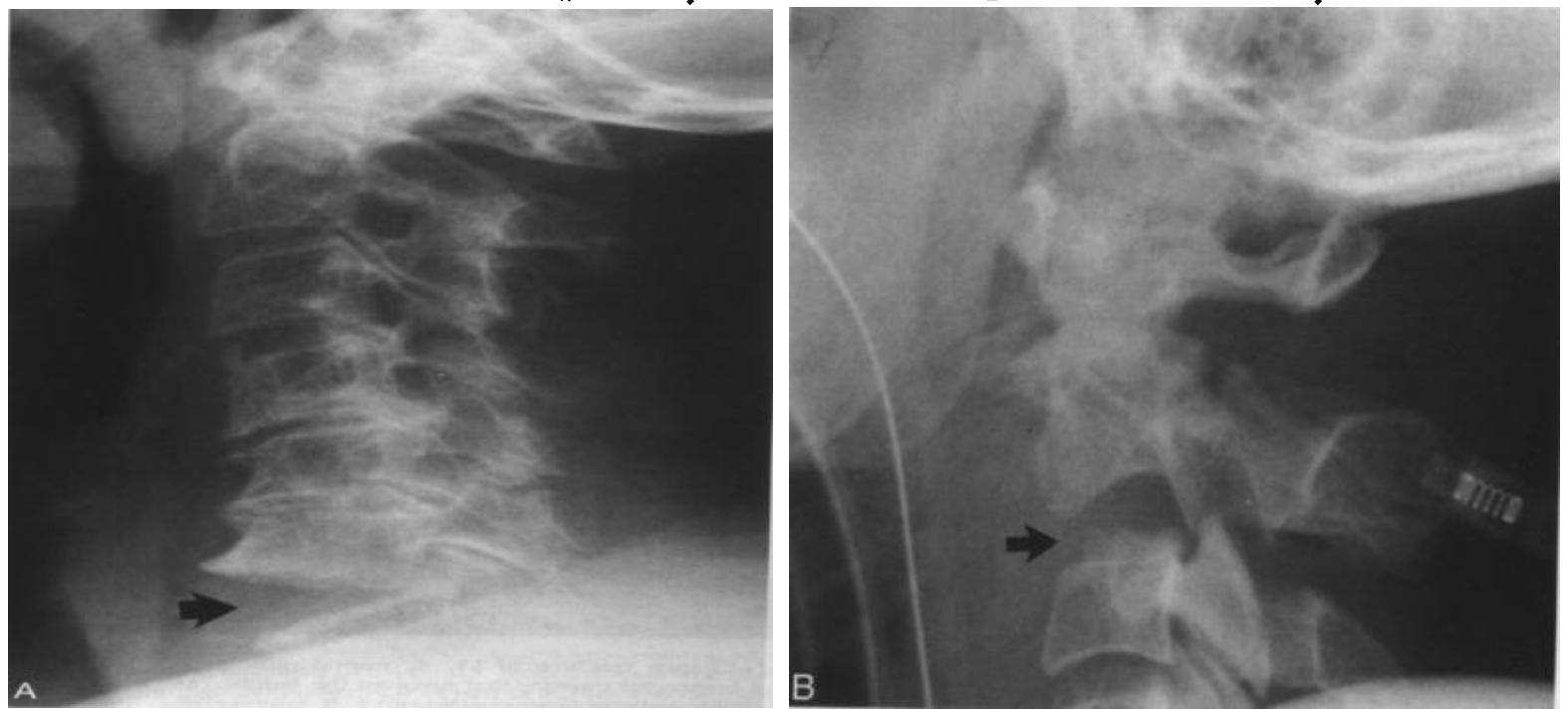

(Fig 13.29) یا لوڅ یا بې پوښه مفصلونه (naked) . همدرانګه د spinous

او Laminas په برخو کې هم پراختیا صورت مومي.
د رخوه اقسامو غیر نورمال حالت په رقبي برخه کې څېړل شویدی او کله چي منځ ته راشي نو د رقبي برخې رخوه اقسامو کې پراختیا موجوده وي

(Fig   13.30) د psoas د عضلي د خط السير محوه کېدل د ملا د تېر

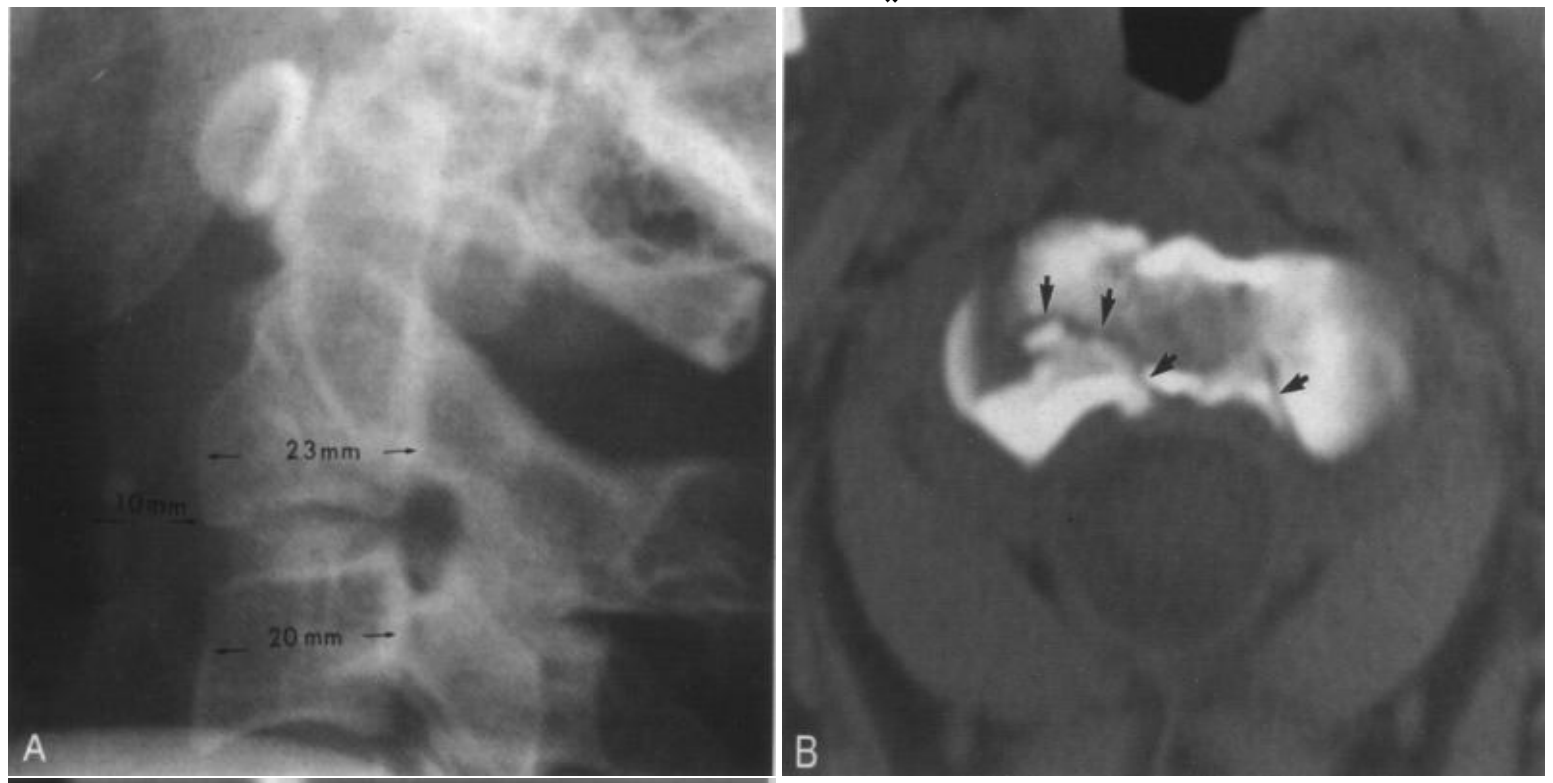

شاوخوا ته د کتلي په شته والی دلالت کوي

. (Fig 13.31)

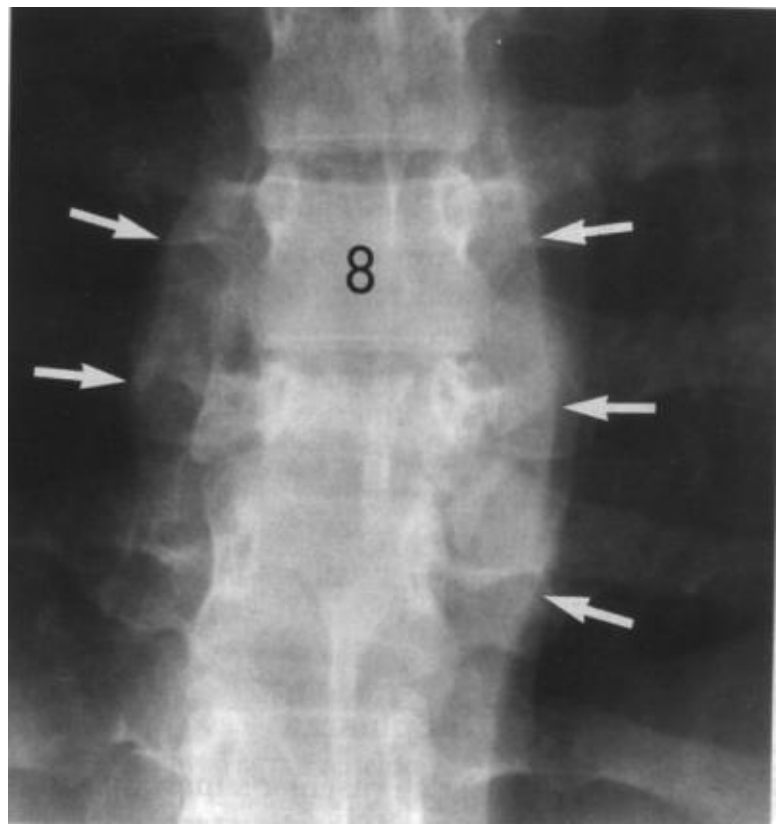

پورتنۍ تیولې نښې د رادیوګرافي د کلیشي پر مخ کتل کېدای شي او که اړتیا پېښه شوه نو د CT او MR ازموینو څخه هم کار اخیستل کېږي. او دا پر هغه وخت اجرا کېږي چې په ناروغ کې شکمن کسرونه موجود وي. دا هم باید ووایو چې کله په ناروغ کې عصبي

اعراض څرګند شول نو د MR ازموینه اجرا کېږي (Fig 13.32) .

د رقبي فقراتو په برخه کې د زخم د شته والی یعنې نښې عبارت وي له: د سپینوس د برخې پراختیا، د کوچنیو مفصلونو (Facet) د برخو لویوالی، د خلف د برخې پراختیا( 7mm څخه په غټانو او کوچنیانو کې زیاتوالی) او د فقراتو د محیط د شحمي لیکي له منځه تلل. دا نښې هېڅکله په نورمال حالت کې نه پیدا کېږي: Lordosis له منځه تلل، Kyphotic زاویيوي حالت او د وچې غاړې بیځایه کیدل.

## : Neoplasm's

د فقراتو په برخه کې په ډېره زیاته اندازه اوعیوي اروایې سیستم موجود دی. له همدې کبله متاستاتیك وتیرې پدې برخه کې ډېرې زیاتي منځ ته راځي. هغه ناروغان چې په شکمن متاستاتیك پېښو اخته شوي وي نو د تشخیص لپاره یې د رادیوګرافي، CT ، MR او رادیونوکلید ازموینو څخه کار اخیستل کېږي (Fig 13.33) .

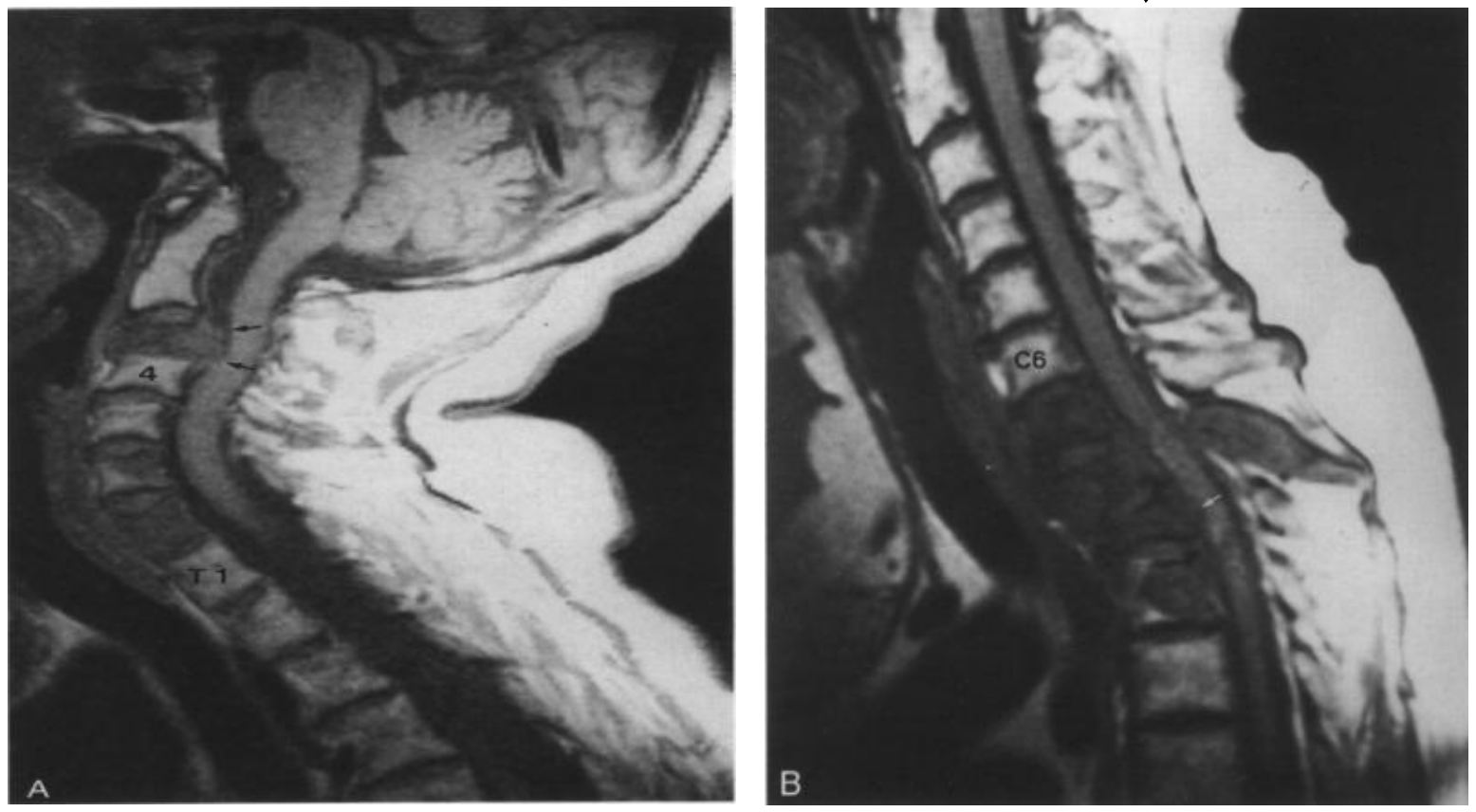

زیاتره وخت دا غیر نورمالې پېښې
د MR په واسطه تشخیص کېدای
شي. خاصتاً هغه ناروغان چې په
myeloma اخته وي. په پای کې
ویلای شو چې MR ډېره ښه
ازموینه ده چې په نخاع شوکي کې
فشاري پېښې هم تشخیص کوي.
رادیوګرافي پدې برخه کې حساسه
ازموینه نده ځکه چې کېدای شي
یو شمېر هډوکو کې مخکې له دې
چې تشخیص شي له منځه تللی
وي. لدې کبله MR اجرا کېږي او د
ساده فلم پر مخ د افت خیال د کتنې
ور نه وي لدې امله CT هم یوه اندازه ګټوره ازموینه ده.

## انتانات یا (Infections):

انتانات په زیاته اندازه د فقراتو د اخته کېدو سبب ګرځي. په مستقیم ډول د جراحي پر وخت او یا د وینې د لیارې دا پېښنه منځ ته راتلای شي. هغه برخې چې د بین الفقري ډسکونو سره نژدې وي په زیاته اندازه اخته کېږي. په زیاتره پېښنو کې رادیوګرافي د هډوکي تخریب په دواړو خواو او د هډوکي په څنډو کې د disc په برخه کې څرګندوي. CT ډېره ښه معاینه ده د دې پواسطه هغه برخه چې تخریب شوي یا له منځه تللي وي په ښه توګه ښکاره کېږي او د دې تر څنګ په رخوه اقسامو کې هم کتلي څرګندوي. د MR ازموینه التهابي کتلي او ورسره یوځای چې د فقراتو کانال اخته شوي وي تشخیص کوي.

همدارنګه د epidural ابسې هم معلوموي، په 13.34 شکل کې په وصفي

توګه د disc برخه چې منتنه شوي ښکاره کوي.

## د عملیات ځخه وروسته بدلونونه یا (Changes postoperative):

د عملیات ځخه وروسته بدلونونه په هغه ناروغانو کې کتل کېدای شي چې Laminectomy په کې اجرا شوي وي. په داسې ناروغانو کې د Lamin سګمنټونه په مختلفو اندازو وي او کېدای شي چې اخته شوي سطح کې غلطي منځ ته راشي {Fig 13.35} . د عملیاتو ځخه وروسته غیر نورمال

حالت بنایې په مختلفو ډولو تثبیت شوي کړې برخې وي چې وروسته دترضیض ځخه منځ ته راځي

(Fig 13.36) اویا د Scoliosis وتیره وي. د دې لپاره چې په داسې پېښو ښه پوه شو ښه به دا وي چې فلمونه په پرله پسې توګه مطالعه شي او هغه بدلون چې منځ ته راغلی څرګند کړو.

.(Fig (13.37)

تمت بالخیر

# د لیکوال لنډه پېژندنه



غزتمند پوهنوال ډاکتر غلام سخي رحمانزي د
خدای(ج) بښنلي عبدالرحمن زوی په ۱۳۲۳ لمریز
کال کې د ننګرهار د چپرهار ولسوالۍ د لونګه پور
په کلي کې په یوه دینداره کورنۍ کې زېږېدلی.
په ۱۳۳۲ لمریز کال کې د ننګرهار د لېسې څخه فارغ او په ۱۳۴۴ کال
کې د ننګرهار د طب په پوهنځي کې شامل شو. په ۱۳۵۰ لمریز کال کې د
ننګرهار د طب پوهنځي څخه فارغ او وروسته په علمي کدر کې داخل شو
او تر اوسه پورې د استادی سپېڅلې دنده په غاړه لري.
د ژوندانه په اوږده موده کې یې د استادي د دندې برسېره د هجرت په
محیط کې د عامې روغتیا اړوند د مرکزي کتنځي ریس او بیا د ننګرهار
د ولایت د عامې روغتیا د ریس په توګه د لنډې مودې لپاره وټاکل شو.
له دې څخه مخکې تقریباً پنځه کاله د افغان پوهنتون د طب پوهنځي د
ریاست چارې د هجرت په محیط کې تر سره کړي. او په همدې وخت کې د
اضطراري لوې جرګې لپاره په انتخابي ډول د پوهنتون لخوا ټاکل شوی وو.